

МИНИСТЕРСТВО НАУКИ И ВЫСШЕГО ОБРАЗОВАНИЯ РОССИЙСКОЙ ФЕДЕРАЦИИ
ФЕДЕРАЛЬНОЕ ГОСУДАРСТВЕННОЕ АВТОНОМНОЕ ОБРАЗОВАТЕЛЬНОЕ УЧРЕЖДЕНИЕ ВЫСШЕГО ОБРАЗОВАНИЯ
«Национальный исследовательский ядерный университет «МИФИ»

Обнинский институт атомной энергетики –

филиал федерального государственного автономного образовательного учреждения высшего образования

«Национальный исследовательский ядерный университет «МИФИ»

(ИАТЭ НИЯУ МИФИ)

Утверждено на заседании

УМС ИАТЭ НИЯУ МИФИ

протокол от 24.04.2023 № 4-4/2023

ФОНД ОЦЕНОЧНЫХ СРЕДСТВ

Б1.Б.01 Хирургия

Шифр, название дисциплины

для специальности/направления подготовки

31.08.67 Хирургия

Шифр, название программы ординатуры по специальности

специализации/профиля

Шифр, название специализации/профиля

Форма обучения: **очная**

г. Обнинск 2023 г.

**ФОНД ОЦЕНОЧНЫХ СРЕДСТВ ПО РАЗДЕЛАМ ДИСЦИПЛИНЫ
«ТРАВМАТОЛОГИЯ И ОРТОПЕДИЯ» (Б1.Б.1)**

В результате освоения основной профессиональной образовательной программы высшего образования – программы ординатуры по специальности «31.08.67 Хирургия» обучающийся должен овладеть следующими результатами обучения по дисциплине Б1.Б.1 Хирургия:

<i>Коды компетенций</i>	<i>Результаты освоения ООП</i>	<i>Перечень планируемых результатов обучения по дисциплине</i>
УК-1	готовность к абстрактному мышлению, анализу, синтезу	<p>Знать: методы осуществления комплекса мероприятий, направленных на сохранение и укрепление здоровья, методы оценки природных и социальных факторов среды в развитии болезней у человека с более глубоким пониманием сущности изучаемых явлений и взаимосвязей; причины возникновения патологических процессов в организме, механизмы их развития и клинические проявления; основы водно-электролитного обмена, кислотно-щелочной баланс; возможные типы их нарушений и принципы лечения в детском возрасте и у взрослых; патофизиологию травмы и кровопотери, профилактику и терапию шока и кровопотери, патофизиологию раневого процесса; основы иммунологии, микробиологии; основы рационального питания, принципы диетотерапии у хирургических больных при предоперационной подготовке и в послеоперационном периоде; принципы организации и проведения диспансеризации населения; формы и методы санитарно-просветительной работы; правила санитарно-эпидемиологического режима;</p> <p>Уметь: давать оценки причин и условий возникновения и развития хирургических заболеваний у человека; для оценки природных и социальных факторов среды в развитии болезней у человека; проводить санитарно-просветительную работу по гигиеническим вопросам, осуществлять поиск решений различных задач в нестандартных ситуациях, проводить санитарно-просветительную работу с населением и больными.</p> <p>Владеть: методами оценки природных и социальных факторов среды в развитии болезней у человека; основами профилактических мероприятий по предупреждению заболеваний; принципами санитарно-просветительной работы по гигиеническим вопросам, что может использоваться для самостоятельной разработки программ и проектов.</p>
ПК-1	готовность к осуществлению	Знать: методы осуществления комплекса

	<p>комплекса мероприятий, направленных на сохранение и укрепление здоровья и включающих в себя формирование здорового образа жизни, предупреждение возникновения и (или) распространения заболеваний, их раннюю диагностику, выявление причин и условий их возникновения и развития, а также направленных на устранение вредного влияния на здоровье человека факторов среды его обитания</p>	<p>мероприятий, направленных на сохранение укрепления здоровья, методы оценки природных и социальных факторов среды развития болезней у человека с более глубоким пониманием сущности изучаемых явлений и взаимосвязей; причины возникновения патологических процессов в организме, механизмы их развития и клинические проявления; основы водно-электролитного обмена, кислотно-щелочной баланс; возможные типы их нарушения и принципы лечения в детском возрасте и у взрослых; патофизиологию травмы и кровопотери, профилактику и терапию шока и кровопотери; основы иммунологии, микробиологии; основы рационального питания, принципы диетотерапии у хирургических больных при предоперационной подготовке и в послеоперационном периоде; принципы организации и проведения диспансеризации населения; формы и методы санитарно-просветительной работы; правила санитарно-эпидемиологического режима.</p> <p>Уметь: давать оценки причин и условий возникновения и развития хирургических заболеваний у человека; для оценки природных и социальных факторов среды в развитии болезней у человека; проводить санитарно-просветительную работу по гигиеническим вопросам, осуществлять поиск решений различных задач в нестандартных ситуациях, проводить санитарно-просветительную работу с населением и больными.</p> <p>Владеть: методами оценки природных и социальных факторов среды в развитии болезней у человека; основами профилактических мероприятий по предупреждению заболеваний; принципами санитарно-просветительной работы по гигиеническим вопросам, что может использоваться для самостоятельной разработки программ и проектов.</p>
ПК-2	<p>готовность к проведению профилактических медицинских осмотров, диспансеризации и осуществлению диспансерного наблюдения за здоровыми и хроническими больными</p>	<p>Знать: общие и специальные методы исследования в основных разделах хирургии; основы применения эндоскопии и методов лучевой диагностики в различных разделах хирургии; принципы предоперационной подготовки и послеоперационного ведения больных, методы реабилитации; вопросы временной и стойкой нетрудоспособности, врачебно-трудовой экспертизы в хирургии;</p> <p>Уметь: выявить факторы риска развития того или иного хирургического заболевания, дать</p>

		<p>рекомендации в отношении мер профилактики его возникновения и прогрессирования; применить объективные методы обследования больного, выявить общие и специфические признаки хирургического заболевания; определить необходимость и последовательность применения специальных методов исследования (лабораторных, рентгенологических, эндоскопических, функциональных), интерпретировать полученные данные; решить вопрос о трудоспособности больного; вести медицинскую документацию, осуществлять преемственность между лечебно-профилактическими учреждениями; проводить диспансеризацию и оценивать её эффективность;</p> <p>Владеть: установкой диагноза и оказанием квалифицированной помощи при варикозной болезни, облитерирующих заболеваниях сосудов, язвенной болезни желудка и двенадцатиперстной кишки, неосложненных грыжах живота, калькулезном и бескаменном холецистите, холедохолитиазе и холангите.</p>
ПК-4	<p>готовность к применению социально-гигиенических методик сбора и медико-статистического анализа информации о показателях здоровья взрослых и подростков</p>	<p>Знать: принципы профилактики и терапии шока и кровопотери; принципы диагностики, хирургической коррекции и медикаментозного лечения синдрома системного воспалительного ответа; закономерности течения раневого процесса и принципы его лечения; их клиническая симптоматика и способы диагностики, лечения.</p> <p>Уметь: применить объективные методы обследования больного, выявить общие и специфические признаки хирургического заболевания; оценить тяжесть состояния больного; определить необходимость и последовательность применения специальных методов исследования; оказать необходимую срочную помощь при неотложных состояниях; определить показания к госпитализации больного, определить ее срочность, организовать госпитализацию в соответствии с состоянием пациента; разработать план подготовки больного к экстренной, срочной или плановой операции, определить степень нарушения гомеостаза, осуществить подготовку всех функциональных систем организма к операции.</p> <p>Владеть: сформированными владениями, позволяющими установить диагноз и оказать квалифицированную помощь при следующих заболеваниях: острый аппендицит; язвенная</p>

		<p>болезнь желудка и двенадцатиперстной кишки; перфорация гастродуоденальных язв, язвенные гастродуоденальные кровотечения; кровотечения из верхних отделов желудочно-кишечного тракта при острых язвах, варикозном расширении вен пищевода и желудка, синдроме Меллори-Вейсса; не осложненные и ущемленные грыжи живота, кишечная непроходимость различной этиологии; острый и хронический калькулезный и бескаменный холецистит холедохолитиаз и холангит; механическая желтуха; острый и хронический панкреатит; желудочные, кишечные, желчные, панкреатические наружные свищи; открытая и закрытая травма органов брюшной и грудной полостей; варикозная болезнь вен нижних конечностей, острый и хронический тромбоз и флеботромбоз, венозная недостаточность, лимфостаз; облитерирующие заболевания артерий конечностей, атеросклеротическая и диабетическая гангрена; хирургическая инфекция мягких тканей (абсцесс, флегмона, фурункул, карбункул, панариций, гидраденит, мастит, парапроктит, рожа); острый и хронический остеомиелит; ожоги и отморожения, электротравма; острая задержка мочи; почечная колика, острый пиелонефрит, анурия.</p>
ПК-5	<p>готовность к определению у пациентов патологических состояний, симптомов, синдромов заболеваний, нозологических форм в соответствии с Международной статистической классификацией болезней и проблем, связанных со здоровьем</p>	<p>Знать: принципы профилактики и терапии шока и кровопотери; принципы диагностики, хирургической коррекции и медикаментозного лечения синдрома системного воспалительного ответа; закономерности течения раневого процесса и принципы его лечения; их клиническая симптоматика и способы диагностики, лечения.</p> <p>Уметь: применить объективные методы обследования больного, выявить общие и специфические признаки хирургического заболевания; оценить тяжесть состояния больного; определить необходимость и последовательность применения специальных методов исследования; оказать необходимую срочную помощь при неотложных состояниях; определить показания к госпитализации больного, определить ее срочность, организовать госпитализацию в соответствии с состоянием пациента; разработать план подготовки больного к экстренной, срочной или плановой операции, определить степень нарушения гомеостаза, осуществить подготовку всех функциональных</p>

		<p>систем организма к операции.</p> <p>Владеть: сформированными владениями, позволяющими установить диагноз и оказать квалифицированную помощь при следующих заболеваниях: острый аппендицит; язвенная болезнь желудка и двенадцатиперстной кишки; перфорация гастродуоденальных язв, язвенные гастродуоденальные кровотечения; кровотечения из верхних отделов желудочно-кишечного тракта при острых язвах, варикозном расширении вен пищевода и желудка, синдроме Меллори-Вейсса; не осложненные и ущемленные грыжи живота, кишечная непроходимость различной этиологии; острый и хронический калькулезный и бескаменный холецистит холедохолитиаз и холангит; механическая желтуха; острый и хронический панкреатит; желудочные, кишечные, желчные, панкреатические наружные свищи; открытая и закрытая травма органов брюшной и грудной полостей; варикозная болезнь вен нижних конечностей, острый и хронический тромбоз и флеботромбоз, венозная недостаточность, лимфостаз; облитерирующие заболевания артерий конечностей, атеросклеротическая и диабетическая гангрена; хирургическая инфекция мягких тканей (абсцесс, флегмона, фурункул, карбункул, панариций, гидраденит, мастит, парапроктит, рожа); острый и хронический остеомиелит; ожоги и отморожения, электротравма; острая задержка мочи; почечная колика, острый пиелонефрит, анурия.</p>
ПК-6	<p>готовность к ведению и лечению пациентов, нуждающихся в оказании хирургической медицинской помощи</p>	<p>Знать: принципы профилактики и терапии шока и кровопотери; принципы диагностики, хирургической коррекции и медикаментозного лечения синдрома системного воспалительного ответа; закономерности течения раневого процесса и принципы его лечения; их клиническая симптоматика и способы диагностики, лечения.</p> <p>Уметь: применить объективные методы обследования больного, выявить общие и специфические признаки хирургического заболевания; оценить тяжесть состояния больного; определить необходимость и последовательность применения специальных методов исследования; оказать необходимую срочную помощь при неотложных состояниях; определить показания к госпитализации больного, определить ее срочность, организовать госпитализацию в</p>

		<p>соответствии с состоянием пациента; разработать план подготовки больного к экстренной, срочной или плановой операции, определить степень нарушения гомеостаза, осуществить подготовку всех функциональных систем организма к операции.</p> <p>Владеть: сформированными владениями, позволяющими установить диагноз и оказать квалифицированную помощь при следующих заболеваниях: острый аппендицит; язвенная болезнь желудка и двенадцатиперстной кишки; перфорация гастродуоденальных язв, язвенные гастродуоденальные кровотечения; кровотечения из верхних отделов желудочно-кишечного тракта при острых язвах, варикозном расширении вен пищевода и желудка, синдроме Меллори-Вейсса; не осложненные и ущемленные грыжи живота, кишечная непроходимость различной этиологии; острый и хронический калькулезный и бескаменный холецистит холедохолитиаз и холангит; механическая желтуха; острый и хронический панкреатит; желудочные, кишечные, желчные, панкреатические наружные свищи; открытая и закрытая травма органов брюшной и грудной полостей; варикозная болезнь вен нижних конечностей, острый и хронический тромбоз и флеботромбоз, венозная недостаточность, лимфостаз; облитерирующие заболевания артерий конечностей, атеросклеротическая и диабетическая гангрена; хирургическая инфекция мягких тканей (абсцесс, флегмона, фурункул, карбункул, панариций, гидраденит, мастит, парапроктит, рожа); острый и хронический остеомиелит; ожоги и отморожения, электротравма; острая задержка мочи; почечная колика, острый пиелонефрит, анурия.</p>
ПК-7	<p>готовность к оказанию медицинской помощи при чрезвычайных ситуациях, в том числе участие в медицинской эвакуации</p>	<p>Знать: принципы профилактики и терапии шока и кровопотери; принципы диагностики, хирургической коррекции и медикаментозного лечения синдрома системного воспалительного ответа; закономерности течения раневого процесса и принципы его лечения; их клиническая симптоматика и способы диагностики, лечения.</p> <p>Уметь: применить объективные методы обследования больного, выявить общие и специфические признаки хирургического заболевания; оценить тяжесть состояния больного; определить необходимость и последовательность применения специальных</p>

		<p>методов исследования; оказать необходимую срочную помощь при неотложных состояниях; определить показания к госпитализации больного, определить ее срочность, организовать госпитализацию в соответствии с состоянием пациента; разработать план подготовки больного к экстренной, срочной или плановой операции, определить степень нарушения гомеостаза, осуществить подготовку всех функциональных систем организма к операции.</p> <p>Владеть: сформированными владениями, позволяющими установить диагноз и оказать квалифицированную помощь при следующих заболеваниях: острый аппендицит; язвенная болезнь желудка и двенадцатиперстной кишки; перфорация гастродуоденальных язв, язвенные гастродуоденальные кровотечения; кровотечения из верхних отделов желудочно-кишечного тракта при острых язвах, варикозном расширении вен пищевода и желудка, синдроме Меллори-Вейсса; не осложненные и ущемленные грыжи живота, кишечная непроходимость различной этиологии; острый и хронический калькулезный и бескаменный холецистит холедохолитиаз и холангит; механическая желтуха; острый и хронический панкреатит; желудочные, кишечные, желчные, панкреатические наружные свищи; открытая и закрытая травма органов брюшной и грудной полостей; варикозная болезнь вен нижних конечностей, острый и хронический тромбоз и флеботромбоз, венозная недостаточность, лимфостаз; облитерирующие заболевания артерий конечностей, атеросклеротическая и диабетическая гангрена; хирургическая инфекция мягких тканей (абсцесс, флегмона, фурункул, карбункул, панариций, гидраденит, мастит, парапроктит, рожа); острый и хронический остеомиелит; ожоги и отморожения, электротравма; острая задержка мочи; почечная колика, острый пиелонефрит, анурия.</p>
ПК-8	<p>готовность к применению природных лечебных факторов, лекарственной, немедикаментозной терапии и других методов у пациентов, нуждающихся в медицинской реабилитации и санаторно-курортном лечении</p>	<p>Знать: принципы предоперационной подготовки и послеоперационного ведения больных, методы реабилитации; основы фармакотерапии в хирургии и смежных областях медицины; основы физиотерапии и лечебной физкультуры, показания и противопоказания к санаторно-курортному лечению.</p> <p>Уметь: выявить факторы риска развития того</p>

		или иного хирургического заболевания, дать рекомендации в отношении мер профилактики его возникновения и прогрессирования. Владеть: основами к применению природных лечебных факторов, лекарственной, немедикаментозной терапии и других методов у хирургических больных, нуждающихся в медицинской реабилитации и санаторно-курортном лечении.
--	--	---

Преподавание дисциплины «Хирургия» в ординатуре по специальности 31.08.67 Хирургия осуществляется при непосредственном текущем и промежуточном контроле освоения учебного материала. Для этой цели профессорско-преподавательский состав имеет в наличии оценочные средства для текущего контроля успеваемости и промежуточной аттестации ординаторов.

Формы текущего контроля: контроль теоретических и практических знаний по вопросам (КТЗ), клинический разбор больных (КР), контроль за освоением практических навыков при курации больного, вечернем дежурстве и на семинарском занятии (КПН), анализ историй болезни (АИБ), решение ситуационных задач (СЗ), компьютерное тестирование ординаторов (КТ), аттестация практических навыков (АПН).

Основной формой промежуточного контроля по дисциплине «Хирургия», имеющим объем более 34 ЗЕТ, является 2 зачёта с оценкой по билетам, включающим контрольные вопросы и ситуационную задачу, т.к. согласно ФГОС ВО и Приказа Министерства здравоохранения и социального развития от 05.12.2011 № 1475 н «Об утверждении федеральных государственных требований к структуре основной профессиональной образовательной программы послевузовского профессионального образования (ординатура)» изучение ординаторами дисциплин в структурах ОПОП ВО УПКВК, имеющих объём более 3 ЗЕТ, должны осуществляться как текущий контроль успеваемости, так и промежуточная аттестация ординаторов (зачёт с оценкой).

Паспорт фонда оценочных средств по дисциплине

№ п/п	Контролируемые разделы дисциплины (результаты по разделам)	Код контролируемой компетенции (или её части) / и ее формулировка	Наименование оценочного средства*
Б1.Б.1.1	Методы исследования хирургии	УК-1, ПК-1, ПК-2, ПК-4, ПК-5, ПК-6, ПК-7, ПК-8	– КТЗ – КР – КПН – АИБ – СЗ – КТ – АПН
Б1.Б.1.2	Экстренная хирургия	УК-1, ПК-1, ПК-2, ПК-4, ПК-5, ПК-6, ПК-7, ПК-8	– КТЗ – КР – КПН – АИБ – СЗ – КТ – АПН

Б1.Б.1.3	Плановая хирургия	УК-1, ПК-1, ПК-2, ПК-4, ПК-5, ПК-6, ПК-7, ПК-8	– КТЗ – КР – КПН – АИБ – СЗ – КТ – АПН
Б1.Б.1.4	Колопроктология	УК-1, ПК-1, ПК-2, ПК-4, ПК-5, ПК-6, ПК-7, ПК-8	– КТЗ – КР – КПН – АИБ – СЗ – КТ – АПН
Б1.Б.1.5	Хирургическая инфекция (раны и раневая инфекция)	УК-1, ПК-1, ПК-2, ПК-4, ПК-5, ПК-6, ПК-7, ПК-8	– КТЗ – КР – КПН – АИБ – СЗ – КТ – АПН
Б1.Б.1.6	Заболевания и повреждения сосудов	УК-1, ПК-1, ПК-2, ПК-4, ПК-5, ПК-6, ПК-7, ПК-8	– КТЗ – КР – КПН – АИБ – СЗ – КТ – АПН
Б1.Б.1.7	Неотложная хирургическая помощь у детей	УК-1, ПК-1, ПК-2, ПК-4, ПК-5, ПК-6, ПК-7, ПК-8	– КТЗ – КР – КПН – АИБ – СЗ – КТ – АПН
Б1.Б.1.8	Торакальная хирургия	УК-1, ПК-1, ПК-2, ПК-4, ПК-5, ПК-6, ПК-7, ПК-8	– КТЗ – КР – КПН – АИБ – СЗ – КТ – АПН

* – наименование средств оценочного средства: контроль теоретических и практических знаний по вопросам (КТЗ), клинический разбор больных (КР), контроль за освоением практических навыков при курации больного, вечернем дежурстве и на семинарском занятии (КПН), анализ историй болезни (АИБ), решение ситуационных задач (СЗ), компьютерное тестирование ординаторов (КТ), аттестация практических навыков (АПН).

II. ВОПРОСЫ К СОБЕСЕДОВАНИЮ (УСТНОМУ ОПРОСУ) ПО ДИСЦИПЛИНЕ «ХИРУРГИЯ»

Раздел 1. Частная хирургия.

Тема 1.1. Принципы подготовки больных к операции. Ведение послеоперационного периода, послеоперационные осложнения.

1. В чем заключается подготовка больных к операции с паховыми грыжами?
2. Какова подготовка пациентов с язвой желудка и двенадцатиперстной кишки?
3. Что включает подготовка к операции больных с тиреотоксическим зобом, холециститом?
4. Какова методика определения дыхательной недостаточности?
5. Подготовка к обезболиванию и выбор его метода.
6. Подготовка хирурга к операции.
7. По каким признакам устанавливаются внутреннее кровотечение и степень тяжести кровопотери?
8. В чем заключается предупреждение тромбоэмболических осложнений?
9. Назовите симптомы пареза кишечника и мероприятия по его ликвидации.
10. Каковы признаки легочной, сердечной и печеночно-почечной недостаточности?
11. Каковы основные причины повышения температуры тела в послеоперационном периоде и Ваши действия в этом случае?

Тема 1.2. Ошибки, опасности и осложнения в лечении острого аппендицита. Дифференциальная диагностика острых урологических, гинекологических и хирургических заболеваний брюшной полости..

1. Перечислите симптомы острого аппендицита.
2. Проведите дифференциальную диагностику острого аппендицита, холецистита, панкреатита, воспаления матки и придатков.
3. Тактика хирурга при аппендикулярном инфильтрате.
4. Этиология и клиника хронического аппендицита.
5. Назовите послеоперационные осложнения в лечении острого аппендицита.
6. Каковы причины внутреннего кровотечения после аппендэктомии?
7. Назовите признаки перитонита после аппендэктомии. Определите тактику хирурга.
8. Причины нагноения послеоперационной раны. Какова тактика хирурга?
9. Перечислите особенности клинической картины и диагностики острого аппендицита у беременных, в детском и пожилом возрасте.
10. Какой должна быть тактика хирурга при неясной форме болезни?
11. Назовите общие симптомы при заболеваниях органов правой половины живота и забрюшинного пространства.

Тема 1.3. Заболевания желчевыводящих путей и печени.

1. Каков удельный вес больных с острым холециститом в общехирургическом стационаре?
2. Перечислите осложнения желчнокаменной болезни.
3. Клиническая симптоматика острого деструктивного холецистита.
4. Какова клиническая симптоматика острого холецистита, сопровождающегося панкреатитом?

5. Перечислите лабораторные и инструментальные методы исследования при заболеваниях желчных путей.
6. Назовите методы предоперационной и интраоперационной диагностики.
7. Каковы показания к экстренной, отсроченной и плановой операциям?
8. Какие операции используются при холецистите и дренировании желчных путей?
9. Назовите сроки удаления дренажей из брюшной полости и желчных путей.
10. Каков патогенез механической желтухи?
11. Дифференциальная диагностика желтух.
12. Клиника, диагностика и способы лечения холангита.

Тема 1.4. Постхолецистэктомический синдром.

1. Что такое постхолецистэктомический синдром?
2. Назовите причины, вызывающие постхолецистэктомический синдром.
3. Классификация постхолецистэктомического синдрома.
4. Объем клинико-лабораторных и инструментальных методов исследования при постхолецистэктомическом синдроме.
5. Каковы проявления наличия камней в желчных протоках, а также стенозирующего папиллита и холангита?
6. Перечислите показания к операции при холедохолитиазе, стенозирующем папиллите, рубцовой стриктуре холедоха. Каков объем операции?

Тема 1.5. Заболевания печени и селезенки. Портальная гипертензия. Эхинококкоз печени.

1. Охарактеризуйте этиологию и патогенез бактериальных абсцессов печени.
2. Назовите методы для диагностики заболеваний печени.
3. Приведите отличительные особенности эхинококкоза и альвеококкоза печени.
4. Какие операции используются для лечения альвеококкоза и эхинококкоза печени?
5. Анатомия сосудистой системы печени.
6. Синдром портальной гипертензии: клиника и диагностика.
7. Какие варианты операций используются при лечении портальной гипертензии?
8. Опишите клинику кровотечения из варикозно расширенных вен пищевода.
9. Какие лечебные мероприятия необходимо использовать для остановки кровотечения из варикозно расширенных вен пищевода и кардии?
10. Проведите дифференциальную диагностику повреждений полых и паренхиматозных органов.
11. Приведите показания к спленэктомии и органосохраняющим операциям на селезенке.

Тема 1.6. Осложнения язвенной болезни желудка и 12 п.кишки.

1. Современные представления о патогенезе язвенной болезни желудка и двенадцатиперстной кишки.
2. Классификация язвенной болезни.
3. Перечислите осложнения язвенной болезни и показания к оперативным вмешательствам.
4. При каком осложнении язвенной болезни наблюдается развитие панкреатита?
5. Выбор метода операции при язве желудка и двенадцатиперстной кишки.
6. Назовите основные показания к резекции желудка.
7. Каковы показания к ваготомии?
8. Принципы предоперационной подготовки больных язвенной болезнью.
9. Перечислите принципы послеоперационного ведения больных, оперированных на желудке.
10. Какие ранние послеоперационные осложнения наблюдаются после резекции желудка и каковы их причины?

11. Результаты оперативного лечения и экспертиза трудоспособности больных после операции на желудке.
12. Классификация перфораций.
13. Приведите пример атипичной перфорации.
14. Какие стадии включает течение перфоративной язвы?
15. Каковы особенности клинического течения перфорации язвы желудка и двенадцатиперстной кишки?
16. Диагностический алгоритм при подозрении на перфорацию язвы.
17. Когда оправданно выполнение первичной резекции желудка?
18. Каковы показания к ваготомии с дренирующей желудок операцией?
19. Показания к ушиванию язвы и ушиванию по Поликарпову.
20. Какова этиология эзофагогастродуоденальных кровотечений?
21. Классификация кровотечений по локализации и степени тяжести.
22. Клиническая картина кровотечений из верхних отделов желудочно-кишечного тракта.
23. Диагностика и дифференциальная диагностика кровотечений из пищевода, желудка и двенадцатиперстной кишки.
24. Консервативное лечение. Эндоскопические методы остановки кровотечения.
25. Тактика хирурга при кровотечении из варикозно-расширенных вен пищевода.

Тема 1.7. Болезни оперированного желудка.

1. Классификация послеоперационных патологических синдромов.
2. Современные представления о патогенезе синдромов после резекции желудка.
3. Диагностика пострезекционных синдромов: демпинг-синдрома, синдрома приводящей петли, пептической язвы анастомоза.
4. Синдром Золлингера–Эллисона: клиника, диагностика и лечебная тактика.
5. Постваготомные нарушения: клиника, диагностика и лечение.
6. Особенности предоперационной подготовки больных с послеоперационными патологическими синдромами.
7. Приведите показания к хирургическому лечению при различных патологических синдромах.
8. Назовите варианты реконструктивных операций при пептических язвах анастомоза, синдроме приводящей петли, демпинг-синдроме и др.
9. Экспертиза трудоспособности больных после различных оперативных вмешательств на желудке.

Тема 1.8. Заболевания толстого кишечника.

1. Этиология и патогенез неспецифического язвенного колита.
2. Какова клиника неспецифического язвенного колита?
3. Диагностика неспецифического язвенного колита.
4. Каковы клиника, диагностика и лечение болезни Гиршпрунга?
5. Болезнь Крона. Дифференциальный диагноз, клиника, диагностика.
6. Анатомо-физиологические и гистологические особенности дивертикулов ободочной кишки.
7. Этиопатогенез дивертикулеза и его осложнений.
8. Клинические особенности и диагностика дивертикулеза толстой кишки.
9. Назовите показания и основные методы оперативного лечения дивертикулеза. Объясните зависимость выбора объема и метода операции от локализации, распространенности процесса, наличия и характера осложнений дивертикулеза.

Раздел 2. Частная хирургия X семестр.

Тема 2.1. Заболевания поджелудочной железы.

1. Анатомо-физиологические и гистологические особенности поджелудочной железы.
2. Этиология и патогенез острого и хронического панкреатитов.
3. Классификация панкреатитов.
4. Лабораторные, рентгенологические и инструментальные методы обследования при панкреатитах и опухолях поджелудочной железы.
5. Какова тактика хирурга при остром панкреатите?
6. Назовите признаки деструктивного панкреатита.
7. Каковы причины развития реактивного плеврита при панкреатитах?
8. Назовите симптомы поддиафрагмального абсцесса. Какие дополнительные исследования необходимы для подтверждения диагноза?
9. Каковы причины образования кист и свищей поджелудочной железы?
10. В чем заключается хирургическое лечение кист и свищей поджелудочной железы?
11. Причины внутренних кровотечений при панкреатитах. Какова тактика хирурга?

Тема 2.2. Диафрагмальные грыжи. Грыжи пищеводного отверстия диафрагмы.

1. Приведите классификацию диафрагмальных грыж.
2. Какова симптоматика неосложненных и осложненных диафрагмальных грыж?
3. Приведите рентгенологические и эндоскопические признаки грыж пищеводного отверстия диафрагмы.
4. Проведите дифференциальную диагностику между грыжами пищеводного отверстия диафрагмы, заболеваниями желудка и пищевода.
5. Показания к хирургическому лечению грыж пищеводного отверстия диафрагмы.
6. Охарактеризуйте способы оперативного лечения диафрагмальных грыж.

Тема 2.3. Кишечная непроходимость. Спаечная болезнь.

1. Расскажите о хирургической анатомии кишечника.
2. Каков этиопатогенез странгуляционной кишечной непроходимости?
3. Клинические особенности заворота тонкой, сигмовидной и слепой кишок.
4. В чем заключается ранняя диагностика узлообразования?
5. Дифференциальная диагностика различных форм странгуляционной кишечной непроходимости.
6. Классификация обтурационной кишечной непроходимости.
7. Клиника и диагностика артериомезентериальной непроходимости.
8. В чем заключаются особенности диагностики при обтурации желчными камнями и копролитами?
9. Какова клиника непроходимости на почве опухоли?
10. Каковы дифференциальная диагностика и тактика хирурга при обтурационной кишечной непроходимости?
11. Этиопатогенез спаечной болезни брюшной полости.
12. Диагностика и дифференциальный диагноз спаечной болезни и ее осложнений.
13. В чем заключается консервативное лечение спаечной болезни?
14. Перечислить показания к операции и методы предоперационной подготовки.
15. Перечислить этапы операции при спаечной кишечной непроходимости.
16. Каковы особенности ведения послеоперационного периода?

17. В чем заключаются профилактика спаячной болезни, экспертиза трудоспособности и реабилитация больных?

Тема 2.4. Заболевания и повреждения пищевода.

- 1) Дайте определение ахалазии пищевода.
- 2) Какие стадии кардиоспазма Вы знаете?
- 3) Перечислите показания к кардиодилатации.
- 4) Приведите показания и способы хирургического лечения кардиоспазма.
- 5) Классификация дивертикулов пищевода.
- 6) Какие инструментальные методы используются для диагностики заболеваний пищевода и какова их диагностическая ценность?
- 7) Что включает оказание первой медицинской помощи при ожогах пищевода?
- 8) Какие виды и способы бужирования Вы знаете?
- 9) Приведите методы хирургического лечения рубцовых стриктур пищевода.

Тема 2.5. Заболевания щитовидной железы.

1. Анатомо-физиологические данные о щитовидной железе.
2. Объясните роль гормонов щитовидной железы в жизнедеятельности организма.
3. Назовите показания к операции.
4. Каковы принципы предоперационной подготовки?
5. Каковы показания к аутогемотрансфузии и эфферентной и квантовой гемотерапии.
6. В чем заключается послеоперационное лечение?
7. Назовите возможные послеоперационные осложнения и меры их профилактики.
8. Экспертиза трудоспособности и трудоустройство больных.

Тема 2.6. Заболевания артерий.

1. Этиология и патогенез облитерирующего атеросклероза и эндартериита сосудов нижних конечностей.
2. Классификация поражений периферических сосудов.
3. Дифференциальная диагностика облитерирующих заболеваний артерий.
4. Объективное обследование больных с поражениями периферических сосудов. Методы определения уровня окклюзии и границ нарушенного кровообращения.
5. Специальные методы исследования периферического кровообращения.
6. Схема консервативного лечения больных с облитерирующим атеросклерозом и эндартериитом.
7. Показания к хирургическому лечению больных с атеросклерозом.
8. Подготовка больных к операции.
9. Методы хирургического лечения больных атеросклерозом и эндартериитом. Радикальные хирургические вмешательства на периферических сосудах.
10. Этиология и патогенез тромбозов и эмболий.
11. Клинические признаки и дифференциальная диагностика тромбоза и эмболии.
12. Методы объективного исследования больных с нарушением кровообращения.
13. Специальные методы исследования.
14. Консервативное лечение острой артериальной непроходимости.
15. Методы хирургического лечения острой артериальной непроходимости.
16. Послеоперационное ведение больных.

17. Методы профилактики эмболий.

Тема 2.7. Заболевания вен нижних конечностей.

1. Этиология и патогенез варикозного расширения вен.
2. Дайте классификацию варикозного расширения вен и острого тромбоза.
3. Инструментальные и рентгенологические методы исследования и их диагностическая ценность.
4. Клиническое течение варикозной болезни, ее осложнения.
5. Определите состояние клапанного аппарата поверхностных и коммуникантных вен, проходимость глубоких вен нижних конечностей.
6. Методы оперативного лечения варикозного расширения вен.
7. В чем заключается ведение послеоперационного периода?
8. Назовите причины рецидива варикозного расширения вен.
9. Этиология и патогенез тромбозов.
10. Каковы особенности клинического течения тромбоза поверхностных и глубоких вен нижних конечностей?
11. Консервативное лечение тромбозов и принципы антикоагулянтной терапии.
12. Показания к хирургическому лечению и способы операций при варикозной болезни и тромбозах.
13. Каков патогенез посттромботического синдрома?
14. Каковы клинические проявления хронической венозной недостаточности?
15. Перечислите методы объективного обследования больных с хронической венозной недостаточностью.
16. Рентгенологическая и радиоизотопная диагностика посттромботического синдрома.
17. В чем заключается консервативное лечение посттромботического синдрома.
18. Принципы лечения трофических язв.
19. Охарактеризуйте клинику лимфостаза и его причины.
20. Консервативное лечение лимфостаза.

Тема 2.8. Гнойно-деструктивные заболевания легких. Хирургическая тактика при осложнениях. Эмпиема плевры.

1. Общие анатомо-физиологические данные. Сегментарное строение легких.
2. Классификация абсцессов и гангрены легкого.
3. Факторы, определяющие развитие острых абсцессов и гангрены легкого (основные моменты патогенеза) .
4. Клиника абсцесса легкого до и после прорыва в бронх.
5. Клинико-анатомические различия абсцесса и гангрены легкого.
6. Диагностика и дифференциальный диагноз.
7. Принципы консервативного лечения при остром абсцессе и гангрене легкого.
8. Исходы острых абсцессов и гангрены легкого.
9. Причины перехода острого абсцесса в хронический.
10. Показания к операции при абсцессах и гангрене легкого и способы оперативных вмешательств.

11. Чем отличается гидроторакс от острой эмпиемы плевры?
12. Каковы основные клинико-рентгенологические признаки наличия жидкости в плевральной полости?
13. Каковы основные признаки прорыва абсцесса легкого в плевральную полость?
14. Дифференциальный диагноз острой эмпиемы плевры с туберкулезным плевритом.
15. Основные показания к консервативному и хирургическому лечению острой эмпиемы плевры.
16. Основные методы оперативного лечения хронических эмпием плевры.
17. Техника производства плеврографии и ее возможные осложнения.
18. Послеоперационное ведение больных. Профилактика абсцессов и гангрены легкого, борьба с осложнениями.
19. Прогноз болезни и трудоустройство больных.

Тема 2.9. Травмы груди и живота.

1. Охарактеризуйте клиническую картину осложненных и неосложненных переломов легких.
2. Какова тактика хирурга при пневмотораксе и гемотораксе?
3. Какова тактика хирурга при повреждениях трахеи и крупных бронхов?
4. Приведите рентгенологические признаки переломов ребер, пневмоторакса, гемоторакса, эмфиземы средостения.
5. Приведите классификацию травм живота.
6. Какие особенности клинической картины повреждений паренхиматозных и полых органов Вы знаете?
7. Какие дополнительные методы обследования показаны при подозрении на повреждение паренхиматозных и полых органов?
8. Показания к ушиванию повреждений кишечника.
9. Опишите порядок ревизии органов брюшной полости.

Тема 2.10. Осложнения грыж живота.

1. Определение "грыжи".
2. Какова классификация брюшных грыж?
3. Дифференциальная диагностика грыж.
4. Назовите специальные методы исследования.
5. Перечислите методы оперативного лечения.
6. Какие осложнения грыж Вы знаете?
7. Перечислите механизмы ущемления грыж.
8. Какой должна быть тактика хирурга при ущемлении?
9. По каким правилам осуществляется резекция кишки?
10. Каковы признаки нежизнеспособности кишки?
11. Что включает дифференциальная диагностика при грыжах живота?
12. Назовите способы операционного лечения грыж живота.
13. В чем заключается послеоперационный уход за больным?
14. Назовите виды ущемленных грыж.
15. Какова дифференциальная диагностика ущемленных грыж?
16. Каковы особенности клиники, диагностики и лечения ущемленных грыж в зависимости от причин и видов ущемления?
17. Что такое ретроградное ущемление грыж?

18. Какой должна быть тактика хирурга при приеме больных с ущемленными грыжами?
19. Перечислите возможные ошибки и опасности при вправлении ущемленных грыж.
20. Каковы особенности тактики хирурга при операциях по поводу ущемленных грыж?
21. Перечислите возможные ошибки и опасности при выполнении операции.
22. Каковы особенности ведения послеоперационного периода в зависимости от сроков ущемления, объема операции и возраста?

Тема 2.11. Перитониты. Хирургический сепсис.

1. Дайте классификацию перитонитов.
2. Каков патогенез распространенного перитонита?
3. Каковы клинические проявления распространенного перитонита в различных стадиях?
4. Назовите принципы лечения распространенного перитонита.
5. В чем заключается ведение послеоперационного периода?
6. Перечислите виды гнойников в брюшной полости.
7. Диагностика ограниченного перитонита.
8. Каковы принципы лечения ограниченного перитонита.
9. Эпидемиология специфических перитонитов.
10. Особенности клиники и диагностики специфических перитонитов.
11. Какова лечебная тактика при специфических перитонитах?
12. Каковы этиология и патогенез хирургического сепсиса?
13. Дайте классификацию сепсиса.
14. Какова клиника хирургического сепсиса?
15. Диагностика сепсиса.
16. В чем заключаются лечение и профилактика сепсиса?

Тема 2.12. Хирургическое лечение пороков сердца, ИБС и нарушений ритма. Симптоматические гипертонии.

1. Приведите классификацию врожденных и приобретенных пороков сердца.
2. Охарактеризуйте операцию при открытом артериальном протоке.
3. Показания к паллиативным операциям при тетраде Фалло.
4. Каковы показания к радикальной операции при тетраде Фалло и в чем состоит ее суть?
5. Какие методы инструментальной диагностики показаны при приобретенных пороках сердца?
6. Когда возможно выполнение комиссуротомии?
7. Какие операции выполняются при митральном стенозе и недостаточности?
8. В чем состоит суть вальвулопластики, аннулопластики, хордопластики?
9. Расскажите, какие заболевания могут являться причиной симптоматической гипертонии.
10. Какие инструментальные методы используются для диагностики симптоматической гипертензии?
11. Какие оперативные вмешательства показаны при вазоренальной гипертензии, коарктации аорты?
12. Классификация ишемической болезни сердца.
13. Назовите методы инструментальной диагностики и их диагностическую ценность при различных формах ИБС.
14. Показания и противопоказания к хирургическому лечению ИБС.

15. Дайте классификацию нарушений ритма и проводимости.
16. Какие методы электрокардиостимуляции Вы знаете? Приведите показания к электростимуляции.
17. Перечислите показания и способы хирургического лечения аневризм сердца и перикардитов.

Тема 2.13. Гнойные заболевания кисти и мягких тканей.

1. Панариций. Определение и классификация.
2. Клиническая симптоматика и диагностика панарициев.
3. Локализация флегмон на кисти.
4. Консервативное лечение воспалительных заболеваний кисти.
5. Хирургическое лечение панарициев. Особенности лечения костного и суставного панарициев.
6. Осложнения сухожильного панариция первого и пятого пальцев кисти. Лечение.
7. Особенности вскрытия флегмон кисти.
8. Дайте определения фурункула, карбункула, гидраденита, абсцесса, рожистого воспаления.
9. Назовите методы лечения гнойно-воспалительных заболеваний мягких тканей.

III. ВОПРОСЫ К ТЕСТИРОВАНИЮ ПО ДИСЦИПЛИНЕ «ХИРУРГИЯ»

Тестовый контроль по теме: «Принципы подготовки больных к операции. Ведение послеоперационного периода, послеоперационные осложнения.»

1. Укажите способ снижения риска развития инфекционных осложнений в послеоперационном периоде

- 1) Профилактическое применение антибиотиков резерва
- 2) Профилактическое назначение витамина E
- +3) Сокращение сроков предоперационного периода
- 4) Инфильтрация краев послеоперационной раны раствором антибиотиков – цефалоспоринов
- 5) Иммунопрофилактика

2. Возможное осложнение в первые сутки после операции

- +1) кровотечение
- 2) пневмония
- 3) нагноение раны
- 4) лигатурный свищ

3. Активное ведение больного в послеоперационном периоде проводится для

- 1) удлинения послеоперационного периода
- +2) профилактики легочных осложнений
- 3) профилактики инфицирования раны
- 4) предупреждения вторичного кровотечения

1. Предоперационная подготовка больного с разлитым перитонитом не требует

- +1) промывания желудка
- 2) дезинтоксикационной терапии
- 3) кислородотерапии
- 4) обезболивания

2. Предоперационный период начинается с

- 1) начала заболевания
- +2) момента поступления в хирургический стационар
- 3) установления диагноза
- 4) начала подготовки к операции

6. Основная задача предоперационного периода

- 1) провести санацию очагов инфекции
- 2) обследовать сердечно-сосудистую систему
- 3) улучшить состояние пациента
- +4) подготовить больного к операции

3. Бритье операционного поля перед экстренной операцией осуществляется

- +1) непосредственно перед операцией в санитарной комнате
- 2) на операционном столе
- 3) не производится
- 4) накануне

4. Укажите наиболее частый синдром при хирургической инфекции

- 1) Общая воспалительная реакция
- 2) Полиорганная недостаточность
- 3) Синдром эндогенной интоксикации
- +4) Синдром местных воспалительных изменений
- 5) Синдром иммунодефицита

5. Какой из приведенных лабораторных показателей свидетельствует об относительной недостаточности функции надпочечников

- 1) Тромбоцитопения
- 2) Диспротеинемия
- +3) Эозинофилия
- 4) Лимфопения
- 5) Нейтропения

10. В каком ответе правильно указаны факторы риска инфекционных осложнений, связанные с состоянием больного

- +1) Состояние питания больного, нарушения иммунитета, гипоксемия, курение, сопутствующие заболевания (диабет, хронические воспалительные заболевания, недостаточность кровообращения)
- 2) Количество микроорганизмов, вирулентность микроорганизмов
- 3) Длительность госпитализации, ранняя подготовка операционного поля
- 4) Высокая продолжительность операции, травматичность вмешательства, недостаточность гемостаза, применение инородных материалов, протезы, шовный материал, нарушение стерильности оборудования
- 5) Снижение иммунитета

6. Перечислите наиболее частых возбудителей госпитальной инфекции:

- +1) Стафилококки, энтерококки, кишечная палочка, неферментирующие грамотрицательные бактерии
- 2) Анаэробы
- 3) Пневмококки
- 4) Нейсерии
- 5) Клостридии

7. Антибиотикопрофилактика является

- 1) Неспецифическим средством предупреждения инфекционных осложнений
- +2) Специфическим средством предупреждения инфекционных осложнений
- 3) Средством коррекции иммунологической реактивности
- 4) Средством, повышающим риск инфекционных осложнений
- 5) Средством регулирующим белковый обмен

13. Какие мероприятия из числа перечисленных снижают частоту нагноений ран

- +1) Использование антисептических шовных нитей и перевязочного материала с иммобилизованными противомикробными средствами, введение антибиотика перед операцией
- 2) Дренирование через послеоперационную рану, использование гемотрансфузий
- 3) Применение антибиотиков через 8 и более часов после операции
- 4) Интраоперационное расширение раны, дренирование через рану
- 5) Введение белковых препаратов

8. Укажите наименее токсичный антибиотик:

- +1) Бензилпенициллин
- 2) Канамицин
- 3) Левомецетин
- 4) Тетрациклин
- 5) Стрептомицин

9. Какие из числа перечисленных микроорганизмов характеризуются высокой чувствительностью к пенициллиновым антибиотикам

- 1+) Стрептококки и пептострептококки
- 2) Стафилококки
- 3) Неферментирующие грамотрицательные бактерии
- 4) Синегнойная палочка
- 5) Вульгарный протей

10. Клиника острой кровопотери возникает уже при кровопотере, равной

- 1) 250 мл
- б) 500 мл
- +в) 1000 мл
- г) 1500 мл
- д) 2000 мл

16. Для гиповолемии характерны следующие значения ЦВД

- +1) менее 60 мм вод. ст.
- б) от 60 до 120 мм вод. ст.
- в) от 130 до 180 мм вод. ст.
- г) от 190 до 240 мм вод. ст.
- д) свыше 240 мм вод. ст.

18. Основным показанием к гемотрансфузии является

- 1) парентеральное питание
- б) стимуляция кроветворения
- +в) значительная анемия от кровопотери
- г) дезинтоксикация
- д) иммунокоррекция

18. Удовлетворительную кислородную емкость крови и транспорт O₂

обеспечивает гематокрит не ниже

- 1) 20-25%
- +б) 30%
- в) 35%
- г) 40%
- д) 45%

19. Лечение острой кровопотери в начальных этапах начинают с переливания

- 1) эритромаcсы
- б) донорской крови
- в) кристаллоидных растворов
- г) коллоидных растворов
- +д) правильно в) и г)

20. Переливание несовместимой крови ведет к развитию

- 1) гемотрансфузионного шока
- 2) отека легких
- +3) гемолиза
- 4) острой почечной недостаточности
- 5) геморрагического синдрома

21. К обязательным пробам, проводимым перед каждым переливанием крови, относятся

- 1) групповая совместимость
- 2) индивидуальная совместимость
- 3) биологическая проба
- 4) определение резус-совместимости
- 5) определение резус-фактора

- а) верны все ответы
- б) верны 1, 2
- +в) верны 2, 3
- г) верны 1, 3
- д) верны 2, 4

23. Укажите причину первичного кровотечения:

- 1) соскальзывание лигатуры
- Б) выталкивание тромба из сосуда
- В) гнойное расплавление стенки сосуда
- Г) распад опухоли
- +Д) ранение сосуда

23. К признакам острой кровопотери не относится:

- 1) головокружение
- Б) общая слабость
- В) бледность кожных покровов
- +Г) желтушность склер
- Д) тахикардия

24. Признаком реакции симпатoadреналовой системы на кровопотерю не является:

- 1) периферический ангиоспазм
- Б) замедление периферической микроциркуляции
- В) централизация кровообращения
- +Г) гемодилюция
- Д) ацидоз

25. Причиной ерти при острой массивной кровопотере является :

- 1) нарушение акта дыхания
- Б) почечная недостаточность
- В) нарастающий ацидоз
- Г) нарушение функций печени
- +Д) острая гипоксия головного мозга

26. Какие изменения стула возникают у больных с кровотечением из терминального отдела подвздошной или начального отдела толстой кишки:

- 1) дегтеобразный стул
- Б) каловые массы равномерно перемешанные со сгустками крови
- В) сгустки крови в виде единой массы
- +Г) отхождение 15-20 мл жидкой крови в конце акта дефекации
- Д) повышенное слизиобразование

27. Для временной остановки кровотечения из варикозных вен нижних конечностей можно рекомендовать:

- 1) поднятие конечности вверх
- Б) наложение жгута
- В) давящую повязку
- Г) прошивание и перевязку вены
- Д) иссечение варикозно расширенных вен

28. Какой препарат Вы выберете для устранения периферического ангиоспазма при гемотрансфузионном шоке

- 1) кордиамин
- Б) кофеина бензонат натрия
- В) 10 % р-р глюкозы
- +Г) но-шпа в/в
- Д) ничто из перечисленного

29. Диагностическая операция:

- 1) трахеостомия;
- б) аппендэктомия;
- в) гастростомия;
- +Г) лапаротомия;
- д) гемиколэктомия.

30. Основная цель предоперационной подготовки:

- 1) выбор обезболивания;
- б) выбор хирургического доступа;
- в) выбор оперативного приема;
- +г) снижение риска операции;
- д) реабилитация больного.

31. Ведущая проба для определения функционального состояния почек до и после операции:

- 1) проба на альбуминурию;
- б) проба на гематурию;
- +в) проба Зимницкого;
- г) проба Мак-Клюра-Олдрича;
- д) проба Квика.

32. Определение термина «эвентрация»:

- 1) ущемление в грыжевом мешке;
- б) профилактика пареза кишечника;
- в) рассечение стенки желудка;
- г) вычленение в тазобедренном суставе;
- +д) выпадение внутренностей через рану живота.

33. Операция, в ходе которой наиболее вероятна опасность жировой эмболии:

- а) удаление липомы плеча;
- +б) остеосинтез стержнем бедренной кости;
- в) создание филатовского стебля;
- г) вскрытие панариция;
- д) удаление эмбола из бедренной артерии.

34. Достоверный признак анаэробной инфекции:

- 1) отек краев раны;
- б) выбухание мышц;
- +в) крепитация, подкожная эмфизема;
- г) появление пузырей на коже;
- д) изменение окраски кожи.

35. Клинические формы газовой гангрены:

- +1) острая, молниеносная;
- б) острая, подострая;
- в) острая, хроническая;
- г) хроническая, рецидивирующая;
- д) рецидивная, вялотекущая.

36. Хирургическая инфекция, для которой характерно быстрое нарастание отека, крепитация и мышцы вида «вареного мяса»:

- а) тромбофлебит;
- б) рожа;

- в) столбняк;
- +г) газовая гангрена;
- д) парапроктит.

37. Хирургическая инфекция, для которой характерны симптомы «давящей повязки» и «лигатуры» по Мельникову:

- 1) столбняк;
- б) сепсис;
- в) флегмона;
- +г) газовая гангрена;
- д) абсцесс.

38. При каком из перечисленных заболеваний высокий риск возникновения рака толстой кишки?

- 1) Свищ прямой кишки
- +2) Хронический язвенный колит
- 3) Синдром Пейтца-Егерса
- 4) Гранулематоз ободочной кишки
- 5) Парапроктит

39. Что не надо делать мужчине, доставленному в больницу с массивным кровотечением из нижних отделов ЖКТ?

- 1) Введение зонда в желудок
- 2) Пальцевое исследование прямой кишки
- 3) Ректороманоскопию
- 4) Анализ крови
- +5) Лапаротомию

40. Какая причина не может вызвать кишечную непроходимость?

- 1) Врожденная патология
- 2) Воспалительные заболевания
- 3) Радиационные поражения
- +4) Острый цистит
- 5) Болезнь Хиршпрунга

Тестовый контроль по теме: «Ошибки, опасности и осложнения в лечении острого аппендицита. Дифференциальная диагностика острых урологических, гинекологических и хирургических заболеваний брюшной полости.»

1. Для острого аппендицита не характерен симптом:

- 1) Ровзинга
- 2) Воскресенского
- +3) Мерфи
- 4) Образцова
- 5) Бартомье-Михельсона

2. Специфическим для острого аппендицита является симптом.

- 1) Кохера-Волковича
- 2) Ровзинга
- 3) Ситковского
- +4) все три симптома
- 5) ни один из них

3. К перитонеальным при остром аппендиците относят симптомы;

- 1) Воскресенского (симптом рубашки)
- 2) Щеткина-Блюмберга
- 3) Раздольского
- +4) все названные симптомы
- 5) ни один из них

4. Острый аппендицит следует дифференцировать со всеми перечисленными заболеваниями, кроме:

- +1) гломерулонефрита
- 2) острого панкреатита
- 3) острого аднексита.
- 4) острого гастроэнтерита
- 5) правосторонней почечной коликой

5. Клинически острый аппендицит может быть принят за:

- 1) сальпингит
- 2) острый холецистит
- 3) дивертикул Меккеля
- 4) внематочную беременность
- +5) любую из этих видов патологию

6. Неверным для острого аппендицита является утверждение, что;

- 1) ригидность брюшной стенки может отсутствовать при ретроцекальном расположении отростка
- 2) ригидности может не быть при тазовом расположении
- +3) рвота всегда предшествует боли
- 4) боль может начинаться в области пупка
- 5) боль чаще начинается с эпигастральной области

7. Первично-гангренозный аппендицит чаще всего встречается у;

- 1) детей
- 2) тяжелых больных
- 3) мужчин
- 4) женщин
- +5) пожилых больных

8. Острый аппендицит у детей отличается от такого у взрослых всем, кроме:

- 1) схваткообразного характера боли, поноса, многократной рвоты
- 2) быстрого развитие разлитого перитонита
- 3) высокой температуры

- 4) выраженной интоксикации
- +5) резкого напряжения мышц в правой подвздошной области

9. При остром аппендиците у лиц пожилого возраста целесообразно применение:

- 1) эндотрахеального наркоза
- 2) внутривенного наркоза
- +3) местной анестезии
- 4) преидуральной анестезии
- 5) спинномозговой анестезии

10. Для перфоративного аппендицита характерно:

- 1) симптом Раздольского
- 2) нарастание клинической картины перитонита
- 3) внезапное усиление болей в животе
- 4) напряжение мышц передней брюшной стенки
- +5) все перечисленное

11. Решающим в дифференциальной диагностике острого аппендицита с нарушенной внематочной беременностью является;

- 1) симптом Кохера-Волковича
- 2) симптом Промптова
- 3) головокружение и обмороки
- 4) симптом Бартомье-Михельсона
- +5) пункция заднего свода влагалища

12. Для диагностики острого аппендицита не применяют:

- 1) пальпацию брюшной стенки
- 2) клинический анализ крови
- 3) пальцевое ректальное исследование
- +4) ирригоскопию
- 5) влагалищное исследование

13. Противопоказанием к экстренной аппендэктомии является:

- +1) аппендикулярный инфильтрат
- 2) инфаркт миокарда
- 3) вторая половина беременности
- 4) геморрагический диатез
- 5) разлитой перитонит

14. Оптимальная длина кожного разреза при аппендэктомии у взрослого человека составляет:

- 1) 2-2,5
- 2) 3-4
- 3) 5-6
- 4) 6-8
- +5) 10-12

15. При разлитом гнойном перитоните аппендикулярного происхождения, применяются:

- 1) срединная лапаротомия
- 2) аппендэктомия
- 3) промываний брюшной полости
- 4) дренирование брюшной полости
- +5) все перечисленное

16. Промывание брюшной полости показано при:

- 1) установленном диагнозе аппендикулярного инфильтрата
- 2) периаппендикулярном абсцессе
- 3) гангренозном аппендиците и местном отграниченном перитоните
- 4) воспалении лимфоузлов брыжейки тонкой кишки
- +5) разлитом перитоните

17. Оставление тампонов в брюшной полости после аппендэктомии показано при;

- +1) неостановленном капиллярном кровотечении
- 2) гангренозно-перфоративном аппендиците
- 3) местном перитоните
- 4) разлитом перитоните
- 5) всех этих состояниях

18. Типичными осложнениями острого аппендицита являются все, кроме:

- 1) аппендикулярного инфильтрата
- 2) парааппендикулярного абсцесса
- 3) местного перитонита
- 4) разлитого перитонита
- +5) воспаления дивертикула Меккеля

19. Для диагностики острого аппендицита используются методы:

- 1) лапароскопия
- 2) клинический анализ крови
- 3) ректальное исследование
- 4) термография
- +5) все перечисленное верно

20. Для дифференциальной диагностики между нижнедолевой правосторонней пневмонией и острым аппендицитом нужно учитывать все, кроме;

- 1) данных аускультации органов дыхания
- 2) данных лапароскопии
- 3) данных рентгеноскопии органов грудной клетки
- +4) количества лейкоцитов крови
- 5) данных термографии

21. Свободный газ в брюшной полости определяется при

- 1) холецистите
- +2) перфоративной язве желудка
- 3) аппендиците
- 4) кишечной непроходимости

22. Защитное мышечное напряжение характерно для

- +1) острого перитонита
- 2) отечной формы панкреатита
- 3) инвагинации кишечника
- 4) желудочного кровотечения

23. При желудочном кровотечении показана

- 1) рентгенография желудка с барием
- 2) УЗИ
- +3) экстренная ФГДС
- 4) экстренная операция

24. Рвота при остром панкреатите

- +1) многократная, не приносящая облегчения
- 2) однократная
- 3) многократная, приносящая облегчение
- 4) отсутствует

25. Причина механической желтухи при холецистите

- 1) печеночная недостаточность
- +2) закупорка камнем общего желчного протока
- 3) гемолиз эритроцитов
- 4) нарушение обмена веществ

26. Для механической кишечной непроходимости не характерно:

- 1) вздутие живота
- 2) схваткообразные боли
- +3) исчезновение печеночной тупости
- 4) задержка стула и газов

27. Опоясывающая боль наблюдается при

- +1) панкреатите
- 2) холецистите
- 3) травме селезенки
- 4) перфоративной язве желудка

28. Достоверный признак перитонита

- 1) болезненность живота при пальпации
- 2) неотхождение газов и кала
- 3) рвота
- +4) симптомы раздражения брюшины

29. «Чаша Клойбера» на рентгенограмме характерны для

- 1) разрыва печени
- 2) кишечного кровотечения
- 3) кишечной непроходимости
- 4) перфорации кишечника

30. Характер и локализация болей при остром холецистите

- 1) постоянные, сильные в правой подвздошной области
- +2) постоянные, резкие боли в правом подреберье
- 3) опоясывающие, тупого характера
- 4) «кинжальные» в эпигастрии

31. Анализ крови и мочи на содержание амилазы выполняют при подозрении на

- 1) кишечное кровотечение
- 2) острый проктит
- +3) острый панкреатит
- 4) острый перитонит

32. При кишечной непроходимости живот

- 1) не изменен
- 2) доскообразный
- +3) асимметричен, вздут
- 4) втянут

33. Признак ушиба почек

- 1) ложные позывы на мочеиспускание
- 2) боль при мочеиспускании
- 3) положительный симптом Щеткина-Блюмберга
- +4) микро или макрогематурия

34. Дополнительное исследование, подтверждающее повреждение мочевого пузыря

- 1) общий анализ мочи
- +2) цистография
- 3) проба по Земницкому
- 4) экскреторная урография

35. При почечной колике наиболее характерна иррадиация боли в

- 1) околопупочную область
- +2) паховую область и бедро
- 3) плечо
- 4) эпигастрий

36. Дифференцировать мочекаменную болезнь с острыми заболеваниями органов брюшной полости позволяет

- 1) общий анализ крови
- 2) катетеризация мочевого пузыря
- +3) УЗИ органов брюшной полости и мочевыделительной системы
- 4) проба Каковского-Аддиса

37. Основной диагностический метод при подозрении на опухоль почки

- 1) цистоскопия
- +2) почечная ангиография
- 3) обзорная урография
- 4) анализ мочи по Нечипоренко

38. Критерий диагностики острой почечной недостаточности

- 1) нарастающие отеки
- 2) изменение АД
- +3) почасовой диурез
- 4) гематурия

39. Причина болевых ощущений при почечной колике

- 1) позывы на мочеиспускание
- 2) затрудненное мочеиспускание
- +3) спазм мочеточника и травма слизистой мочеточника
- 4) восходящая инфекция

40. Урогематома — достоверный симптом

- 1) ушиба почки
- +2) повреждения почечной паренхимы и лоханки
- 3) повреждения селезенки
- 4) травмы надпочечника

Тестовый контроль по теме: «Заболевания желчевыводящих путей и печени»

1. Метод выбора в лечении хронического калькулезного холецистита:

- 1) растворение конкрементов литолитическими препаратами;
- 2) микрохолецистостомия;
- 3) дистанционная волновая литотрипсия;
- +4) холецистэктомия;
- 5) комплексная консервативная терапия.

2. Больная 57 лет поступила с умеренно выраженными болями в правом подреберье, иррадиирующими в лопатку. В анамнезе: хронический калькулезный холецистит. В показателях общего анализа крови изменений не отмечается. Желтухи нет. При пальпации определяется увеличенный, умеренно болезненный желчный пузырь. Температура тела не изменена. Ваш диагноз:

- 1) эмпиема желчного пузыря;
- 2) рак головки поджелудочной железы;
- +3) водянка желчного пузыря;
- 4) острый перфоративный холецистит;

5) эхинококкоз печени.

3. Какие обстоятельства являются решающими при решении вопроса о необходимости планового хирургического лечения при холецистите?

- 1) выраженный диспепсический синдром;
- 2) длительный анамнез;
- 3) сопутствующие изменения печени;
- 4) наличие эпизодов рецидивирующего панкреатита;
- + 5) наличие конкрементов в желчном пузыре.

4. Что является наиболее частой причиной развития механической желтухи?

- 1) рубцовые стриктуры внепеченочных желчных путей;
- +2) холедохолитиаз;
- 3) рак головки поджелудочной железы;
- 4) эхинококкоз печени;
- 5) метастазы в печень опухолей различной локализации.

5. Какое сочетание клинических симптомов соответствует синдрому Курвуазье?

- +1) увеличенный безболезненный желчный пузырь в сочетании с желтухой;
- 2) увеличение печени, асцит, расширение вен передней брюшной стенки;
- 3) желтуха, пальпируемый болезненный желчный пузырь, местные перинеальные явления;
- 4) отсутствие стула, схваткообразные боли, появление пальпируемого образования брюшной полости;
- 5) выраженная желтуха, увеличенная бугристая печень, кахексия.

6. Какова хирургическая тактика при установленном диагнозе желчнокаменной непроходимости кишечника?

- 1) комплексная консервативная терапия в условиях реанимационного отделения;
- 2) терапия в сочетании с эндоскопической декомпрессией тонкой кишки;
- 3) срочное хирургическое вмешательство: холецистэктомия с разделением билиодигестивного свища, энтеротомия, удаление конкремента;
- +4) срочное хирургическое вмешательство: энтеротомия, удаление желчного конкремента;
- 5) паранефральная блокада в сочетании с сифонной клизмой.

7. Какой из методов дооперационного обследования является наиболее информативным и безопасным при интенсивной длительной желтухе?

- 1) внутривенная инфузионная холангиография;
- + 2) эндоскопическая ретроградная холангиопанкреатография;
- 3) чрескожная чреспеченочная холангиография;
- 4) УЗИ;
- 5) пероральная холецистохолангиография.

8. Какое исследование наиболее информативно для диагностики калькулезного холецистита?

- 1) пероральная холецистохолангиография;
- 2) лапароскопия;
- 3) обзорный рентгеновский снимок брюшной полости;

- + 4) УЗИ;
- 5) эндоскопическая ретроградная холангиопанкреатография.

9. Наложение микрохолецистостомы под контролем УЗИ у больного с острым деструктивным холециститом показано при:

- 1) сочетании холецистита с дивертикулом двенадцатиперстной кишки;
- 2) первом приступе острого холецистита;
- 3) наличии местного перитонита;
- +4) декомпенсации сопутствующих заболеваний;
- 5) возрасте больного старше 65 лет.

10. Для дифференциального диагноза у больного 50 летс жидкостным образованием в печени необходимо выполнить:

- 1) лапароскопию;
- 2) каваграфию;
- 3) сцинтиграфию печени;
- + 4) УЗИ с диагностической пункцией;
- 5) аортографию.

11. Выберите наиболее частую причину абцесса печени:

- 1) первичный рак печени;
- 2) рак головки поджелудочной железы с обтурацией общего желчного протока;
- 3) острый калькулезный холецистит;
- +4) гнойный холангит;
- 5) вирусный гепатит.

12. Какое из паразитарных заболеваний никогда не приводит к поражению печени?

- 1) эхинококкоз;
- 2) альвеококкоз;
- 3) амебиаз;
- 4) описторхоз;
- +5) аскаридоз.

13.Для холангита характерными является все перечисленное кроме:

- 1) лихорадка, проявляющаяся нередко высокой температурой гектического типа
- 2) потрясающие ознобы
- 3) повышение потливости, жажда, сухость во рту
- +4) частый жидкий стул

14.К симптомам характерным для обтурационной желтухи возникшей на почве калькулезного холецистита относится все кроме

- 1) приступообразных болей типа печеночной колики
- 2) быстрого развития желтухи после болевого приступа
- 3) желчный пузырь чаще не пальпируется, область его резко болезненна
- +4) похудания, резкой слабости
- 5) неинтенсивного зуда кожи

15. У больных холедохолитиазом могут возникать все осложнения кроме:

- 1) холангита
- 2) обтурационной желтухи
- 3) рубцовых изменений протока
- 4) пролежней стенки протока
- +5) странгуляционной кишечной непроходимости

16.Рациональным лечением ЖКБ:

- 1) диетотерапия
- 2) медикаментозное
- +3) хирургическое
- 4) санаторно-курортное
- 5) лечение минеральными водами

17.Переменяющуюся желтуху можно объяснить:

- 1) камнем пузырного протока
- 2) камнями в желчном пузыре с окклюзией пузырного протока
- 3) вклиненным камнем большого дуоденального соска
- +4) вентильным камнем холедоха
- 5) опухолью внепеченочных желчных протоков

18.К наиболее частым причинам, обуславливающим острую гипертензию:

- 1) опухоли гепатопанкреатодуоденальной области
- 2) стеноз большого дуоденального сосочка
- +3) холедохолитиаз, как осложнение желчнокаменной болезни
- 4) дуоденальная гипертензия
- 5) глистная инвазия

19.Во время операции по поводу ЖКБ обнаружен орщенный желчный пузырь, набитый камнями и расширенный до 2.5 общий желчный проток. Больному показано:

- 1) произвести холецистэктомию
- 2) произвести холецистэктомию, затем холангиографию
- +3) произвести холецистэктомию, холангиографию, ревизию протока
- 4) наложить холецистостому
- 5) произвести дуоденотомию с ревизией большого дуоденального сосочка

20. Острый холецистит необходимо:

- 1) с прободной язвой желудка
- 2) с пенетрирующей язвой двенадцатиперстной кишки
- 3) с правосторонней базальной пневмонией
- 4) с острым аппендицитом при атипичном расположении червеобразного отростка
- +5) со всем перечисленным

21.Острый деструктивный холецистит может привести к следующим осложнениям, кроме:

- 1) разлитому желчному перитониту
- 2) ограниченным гнойникам брюшной полости
- 3) абсцессу печени
- 4) холангиту

+5) водянке желчного пузыря

22. Механическая желтуха при остром холецистите развивается в результате всего перечисленного:

- 1) холедохолитиаза
- +2) обтурации камнем или слизистой пробкой пузырного протока
- 3) отека головки поджелудочной железы
- 4) холангита

23. Чрескожная чреспеченочная холангиография является методом позволяющим диагностировать:

- 1) абсцесс печени
- 2) внутripеченочный сосудистый блок
- 3) билиарный цирроз печени
- +4) непроходимость желчных путей при механической желтухе
- 5) хронический гепатит

24. Распознаванию причины механической желтухи более всего соответствует:

- 1) пероральная холецистография
- 2) внутривенная холецистохолангиография
- +3) ретроградная (восходящая) панкреатохолангиография
- 4) сцинтиграфия печени
- 5) прямая спленопортография

25. Возникновение гнойного холангита наиболее часто связано:

- +1) с забросом кишечного содержимого через ранее наложенный билиодигестивный анастомоз
- 2) со стенозирующим папиллитом
- 3) с опухолью головки поджелудочной железы
- 4) с псевдотуморозным панкреатитом

25. Желчный камень, вызывающий обтурационную кишечную непроходимость попадает в просвет кишечника через фистулу между ЖП и:

- 1) слепой кишкой
- 2) малой кривизной желудка
- +3) двенадцатиперстной кишкой
- 4) тощей кишкой
- 5) ободочной кишкой

26. Общий желчный проток необходимо обследовать у больных \:

- 1) механической желтухой
- 2) панкреатитом
- 3) при расширении общего желчного протока
- 4) с клиникой холедохолитиаза
- +5) во всех перечисленных ситуациях

27. Желчные камни состоят:

- +1) из холестерина
- 2) из цистина

- 3) из оксалатов
- 4) из солей желчных кислот
- 5) из мочевой кислоты

28. Противопоказанием к лапароскопической операции на билиарной системе является:

- 1) камень в пузырном протоке
- 2) холедохолитиаз
- +3) несколько операций на органах брюшной полости в анамнезе,
- 5) выраженный спаечный процесс в брюшной полости
- 4) эмпиема желчного пузыря

29. К осложнениям острого холецистита не относится:

- 1) механическая желтуха
- 2) перихоледохеальный лимфаденит
- 3) перитонит
- +4) варикозное расширение вен пищевода
- 5) острый холангит

30. ЖКБ чаще болеют:

- 1) молодые мужчины
- 2) молодые женщины
- 3) пожилые мужчины
- +4) пожилые женщины

31. При ЖКБ показано:

- +1) плановая холецистэктомия
- 2) консервативное лечение
- 3) холецистостомия
- 4) экстренная холецистэктомия

32. При обнаружении камней в ЖП показана:

- 1) во всех случаях
- 2) при латентной форме заболевания
- +3) при наличии клинических признаков
- 4) при достижении 50-летнего возраста

33. Оптимальным методом диагностики ЖКБ:

- 1) лапароскопия
- +2) УЗИ
- 3) холецистография
- 4) компьютерная томография брюшной полости

34. Основной причиной ЖКБ:

- 1) гипопропротеинемия
- 2) гипогликемия
- +3) гиперхолестеринемия
- 4) азотемия

35. Самым простым методом диагностики:

- 1) лапароскопия

- +2) УЗИ
- 3) транспеченочная гепатохолангиография
- 4) дуоденальное зондирование

36. Камнеобразованию в ЖП способствует:

- +1) застой желчи в пузыре
- 2) климат.
- 3) вид труда
- 4) заболевания желудка

37. Синдром Курвуазье характерен для:

- +1) опухоли головки поджелудочной железы
- 2) инсулиномы
- 3) желчнокаменной болезни
- 4) ферментативного панкреатита

38. Для холецистэктомии оптимальным доступом является:

- 1) нижнесрединная лапаротомия
- 2) параректальный разрез
- +3) верхнесрединная лапаротомия
- 4) косой разрез в правом подреберье

39. Больной с желтухой нуждается в :

- 1) экстренной операции
- +2) отсроченная операция
- 3) плановой операции
- 4) в операции не нуждается

40. Наиболее тяжелым осложнением механической желтухи является:

- 1) нарушение всасывательной функции кишечника
- 2) снижение белковосинтезирующей функции печени
- +3) печеночно-почечная недостаточность
- 4) водянка желчного пузыря

41. Для клиники острого обтурационного холангита характерно:

- 1) желтуха;
- 2) озноб;
- 3) повышение щелочной фосфатазы в крови;
- 4) в крови лейкоцитоз со сдвигом влево;
- 5) увеличение печени.

Выберите правильную комбинацию ответов:

- а) 1, 2, 3, 5;
- б) 1, 2, 3, 4;
- в) 1, 2, 4, 5;
- +г) все верно;
- д) все неверно.

Тестовый контроль по теме: «Постхолецистэктомический синдром»

1. Чем может быть обусловлен постхолецистэктомический синдром?

- 1) рубцовым стенозом общего желчного протока;
- 2) просмотренным при операции камнем большого дуоденального соска;
- 3) стенозом большого дуоденального соска;
- 4) резидуальным камнем холедоха;
- 5) длинной культей пузырного протока.

Выберите правильную комбинацию ответов:

- а) 2, 3, 5;
- б) 1, 2, 4;
- в) 3, 4, 5;
- г) 2, 3, 4, 5;
- +д) все верно.

2. Какие из нижеследующих утверждений могут быть причинами постхолецистэктомического синдрома?

- +А. Диагностическая ошибка
- В. Сердечно-сосудистые заболевания
- +С. Заболевания панкреато-печеночной области, как осложнение холелитиаза
- +D. Неполная или неадекватная операция
- +Е. Повреждения, спровоцированные неправильными хирургическими маневрами (ятрогенные повреждения)

3. Какие из нижеперечисленных признаков говорят в пользу постхолецистэктомического синдрома?

- +А. Дисфагия
- +В. Печеночная колика
- +С. Транзиторная желтуха
- D. Изжога
- Е. Поясничные боли
- F. Астено-вегетативный синдром

4. Постхолецистэктомический синдром обусловлен:

- +А. Заболеваниями гепатохоледоха и большого дуоденального сосочка
- +В. Заболеваниями печени и поджелудочной железы
- +С. Заболеваниями двенадцатиперстной кишки
- D. Заболеваниями других органов желудочно-кишечного тракта
- Е. Всё вышеперечисленное

5. СМ. Какие из нижеперечисленных методов радиологического исследования позволяют установить причину постхолецистэктомического синдрома?

- +А. Ретроградная эндоскопическая холангиография
- В. Дуоденография с барием
- +С. Холангиография через ядерно-магнитный резонанс
- D. Пероральная холангиография
- +Е. Чрезкожная транспеченочная холангиография

6. Основные факторы, которые приводят к оставлению длинной культы пузырного протока или остатка желчного пузыря:

- +А. Подпеченочный воспалительный инфильтрат
- +В. Анатомически сложные варианты
- +С. Хирургическая ошибка
- D. Цирроз печени
- E. Дуоденостаз

7. Чаще всего постхолецистэктомический синдром обуславливают:

- +А. Обструктивные заболевания желчных путей
- +В. Заболевания большого дуоденального сосочка
- C. Заболевания двенадцатиперстной кишки
- D. Заболевания поджелудочной железы
- E. Всё вышеперечисленное

8. Гастро-дуоденальный транзит с барием и гипотоническая дуоденография могут выявить при постхолецистэктомическом синдроме:

- A. Опухоли ампулярной области
- B. Непрямые признаки опухолей поджелудочной железы
- C. Опухоли желудка с прорастанием в печеночно-дуоденальную связку
- D. Заболевания двенадцатиперстной кишки
- +E. Всё вышеперечисленное

9. Проведение ретроградной эндоскопической холангиографии при постхолецистэктомическом синдроме позволяет установить:

- A. Стенозирующий папилло-оддит
- B. Холедохолитиаз
- C. Доброкачественные и злокачественные стенозы гепатохоледоха
- D. Склерозирующий холангит
- +E. Всё вышеперечисленное

10. Самыми частыми осложнениями ретроградной холангиопанкреатографии являются следующие, за исключением:

- A. Острого панкреатита
- +B. Травмы интрамуральной части холедоха
- C. Острого холангита
- +D. Кровотечения
- E. Острого холецистита

11. Для профилактики постхолецистэктомического синдрома имеют значение:

- A. Полный пред- и интраоперационный диагноз
- B. Правильная техника хирурга
- C. Адекватная хирургическая тактика в зависимости от клинической ситуации
- D. Использование интраоперационной холангиографии
- +E. Всё вышеперечисленное

12. Ультразвуковое исследование при постхолецистэктомическом синдроме позволяет определить:

- +A. Расширение желчных протоков

- +В. Холедохолитиаз
- С. Дуоденостаз
- +D. Заболевания поджелудочной железы
- +E. Врождённые заболевания печени

13. Механическая желтуха обусловлена следующими патологиями, за исключением:

- А. Холедохолитиаза
- В. Рака поджелудочной железы и большого дуоденального сосочка двенадцатиперстной кишки
- С. Рака гепатохоледоха и желчного пузыря
- D. Первичных и вторичных злокачественных опухолях печени
- +E. Дуоденальной мальротации (поворот)

14. Какие самые частые причины ведут к появлению механической желтухи?

- +А. Холедохолитиаз
- В. Врожденные заболевания желчных протоков
- +С. Рак головки поджелудочной железы
- D. Травматические и воспалительные стриктуры желчных протоков
- Е. Паразитарные заболевания

15. Желтуха при раке головки поджелудочной железы характеризуется:

- +А. Желто-зеленым оттенком кожных покровов
- +В. Темным цветом мочи
- +С. Ахолическим стулом
- +D. Кожным зудом
- Е. Возникает после печеночной колики

16. В каких из нижеперечисленных ситуаций из клинической картины рака поджелудочной железы симптом Курвуазье отсутствует?

- +А. У больного, перенесшего холецистотомию
- В. У больного с холедохолитиазом
- +С. У больного со склероатрофическим желчным пузырем
- D. У больного с циррозом печени
- +E. У тучного больного с гепатомегалией

17. Использование желчного пузыря при наложении билиодигестивного анастомоза у больных с раком поджелудочной железы оправдано в следующих случаях:

- А. Отсутствие болевого синдрома
- +В. Достаточное расстояние между опухолью и впадением пузырного протока в общий желчный
- С. Пузырный проток проходим
- +D. Отсутствие распространения опухоли на желудок
- Е. Отсутствие метастазов

18. Какие из нижеперечисленных симптомов характерны для механической желтухи доброкачественного генеза?

- А. Прогрессирующая желтуха
- +В. Интермитирующая желтуха

С. Появление желтухи без предшествующей ей колики

+D. Колика предшествует желтухе

Е. Положительный симптом Курвуазье

19. Какие из перечисленных методов исследования не используются у пациента с билирубинемией больше 30 ммоль/л?

А. Эхография

+В. Внутренняя холангиография

С. Ретроградная холангиография

+D. Пероральная холангиография

Е. Билиарная сцинтиграфия

20. Механическая желтуха характеризуется следующими показателями:

+А. Высоким уровнем билирубина в крови

+В. Высоким уровнем щелочной фосфатазы

+С. Высоким уровнем холестерина

D. Высоким уровнем аминотрансферазы

Е. Высоким уровнем уробилина в моче

21. Какие из перечисленных методов используются для предоперационной декомпрессии желчных протоков у больного с механической желтухой, осложненной гнойным холангитом?

+А. Назо-билиарное дренирование

+В. Эндоскопическая папилло-сфинктеротомия

+С. Эндоскопическая супрапапиллярная холедохо-дуоденостомия

D. Ударно-волновая холелитотрипсия

+Е. Чрезкожная холангиогепатостомия

22. Какие хирургические методы используются для восстановления пассажа желчи по желудочно-кишечному тракту при опухолях гепатопанкреатодуоденальной зоны, за исключением:

А. Билиодигестивного анастомоза

В. Экстирпации опухоли

С. Обходного билиодигестивного анастомоза

D. Наружного дренирования совместно с микроеюностомией Делани

+Е. Панкреатоеюноанастомоз

23. Окончательные эндоскопические методы, используемые для лечения механической желтухи доброкачественного генеза:

+А. Папиллосфинктеротомия

+В. Папиллосфинктеротомия с литэкстракцией

С. Чрезкожная холангиогепатостомия

D. Назобилиарное дренирование

+Е. Супрапапиллярная холедоходуоденостомия

24. Показания для наружного дренирования при операциях, выполняемых на желчных путях, являются следующие:

- +А. Острый гнойный холангит
- +В. Дефектный билиодигестивный анастомоз
- С. Неуверенность в восстановлении оттока желчи в желудочнокишечный тракт
- Д. Метастазы в печени при злокачественной желтухе
- +Е. Дуоденальная мальротация (поворот)

25. При каких из перечисленных ниже заболеваниях предпочтительно выполняется холедохоюноанастомоз на петле Ру?

- +А. Травматические стриктуры гепатикохоледоха
- В. Вклиненный в сосочек желчный камень
- +С. Резектабельные злокачественные опухоли холедоха
- Д. Множественные камни гепатикохоледоха
- Е. Доброкачественный стеноз сфинктера Одди

26. Какие из перечисленных ниже утверждений характерны для острого холангита?

- А. Гектический тип повышения температуры тела
- В. Повышение температуры с ознобами
- С. Обильное потоотделение, чувство жажды
- Д. Гепатомегалия
- +Е. Всё вышеперечисленное

27. Интермиттирующая желтуха характерна при следующих заболеваниях, за исключением:

- +А. Злокачественной опухоли гепатикохоледоха
- +В. Камня желчного пузыря, вклиненный в пузырный проток
- +С. Вклинившегося камня в большой дуоденальный сосочек
- Д. Вентильного камня гепатикохоледоха
- Е. Опухоли Фатерова соска

28. Наличие опухоли головки поджелудочной железы можно предположить на основании следующих симптомов и параклинических методов исследования:

- +А. Расширение билиарного дерева
- +В. Увеличенный и напряженный желчный пузырь
- +С. Кожный зуд
- +Д. Билирубинемия за счет прямого билирубина
- Е. Анемия

29. Гепатикохоледох должен быть обязательно обследован во время операции у больных со следующими патологиями, за исключением:

- А. Механической желтухи
- В. Хронического псевдотуморозного панкреатита
- С. Расширения гепатикохоледоха
- Д. Холедохолитиаза
- +Е. Дивертикула двенадцатиперстной кишки

30. Триада Шарко включает следующие признаки, за исключением:

- А. Высокой температуры с ознобами
- В. Желтушности кожи
- +С. Пальпируемой опухоли в правом подреберье

- D. Боли в правом подреберье
- +E. Наличие дивертикула двенадцатиперстной кишки

31. Механическая злокачественная желтуха характеризуется, как правило, следующими симптомами, за исключением:

- +A. Повышенной температуры с ознобом
- B. Желтухи
- C. Похудания
- D. Кожного зуда
- E. Диспепсических явлений

32. Причинами врожденной механической желтухи являются следующие заболевания, за исключением:

- A. Агенезии желчных протоков
- B. Болезни Кароли
- +C. Печеночного фасциолеза
- +D. Аневризмозов печеночных артерий
- E. Кисты гепатикохоледоха

33. Что из нижеперечисленного является главным анатомическим элементом интраоперационного обследования у пациента с механической желтухой?

- A. Печень
- B. Селезенка
- C. Двенадцатиперстная кишка
- D. Холедох
- E. Правый отдел толстой кишки

34. Какие из следующих операций представляют собой внутренние билиодигестивные анастомозы?

- A. Холецисто-гастроанастомоз
- B. Холедохо-дуоденоанастомоз
- C. Холедохотомия с дренажем Кхер
- D. Холедохоеюноанастомоз
- E. Холецистоеюноанастомоз

35. Пентада Дарган-Райнолдса, характеризующая холангит, включает:

- +A. Триаду Шарко
- +B. Гипотонию
- +C. Энцефалопатию
- D. Асцит
- E. Кровотечение из желудочно-кишечного тракта

36. Какие из перечисленных ниже утверждений относительно желтушно-уремического холангита являются правдивыми?

- +A. Характеризуется прогрессирующей печеночно-почечной недостаточностью
- B. Исключает холедохолитиаз
- C. Нуждается в длительной предоперационной подготовке

- +D. Нуждается в срочной декомпрессии желчных протоков и адекватной антибиотикотерапии
- E. В очень тяжелых случаях накладываются билиодигестивные анастомозы

37. Какие пути проникновения инфекции в желчные пути являются главными?

- A. Артериальный путь
- +B. Венозный путь
- C. Лимфатический путь
- D. Из двенадцатиперстной кишки
- E. По артерио-венозным шунтам

38. Из симптомов гнойного холангита наиболее постоянными являются:

- +A. Температура
- +B. Боли в животе
- +C. Желтуха
- D. Септический шок
- E. Мозговые нарушения

39. Какой из методов исследования при резидуальном (оставленные камни) холедохолитиазе является наиболее эффективным?

- A. Внутривенная холангиография
- B. Ультразвуковое исследование
- C. Компьютерная томография
- +D. Ретроградная эндоскопическая холангиография
- E. Холангиоманометрия

40. Следующие заболевания могут сопровождаться связанной гипербилирубинемией, за исключением:

- A. Рака головки поджелудочной железы
- B. Холедохолитиаза
- C. Разрыва гидативной кисты в желчные протоки
- +D. Синдрома Жилбера
- E. Ампуломы Фатерова сосочка

41. К симптомам холедохолитиаза относится следующее, за исключением:

- A. Желтухи
- +B. Асцита
- C. Печеночной колики
- D. Температуры
- E. Диспепсического синдрома

42. Радиологическое выявление воздуха в желчных путях свидетельствует об:

- A. Холедохолитиазе
- B. Калькулезном остаточном холецистите
- +C. Билиодигестивном свище
- D. Билиобилиарном свище
- E. Дивертикуле двенадцатиперстной кишки

43. При остром гнойном холангите терапевтическим методом выбора, используемом для предоперационной подготовки, является:

- A. Антибиотикотерапия
- B. Плазмоферез
- C. Промывание желудка и форсированный диурез
- +D. Декомпрессия желчевыводящих протоков
- E. Коррекция белкового метаболизма

44. Для лечения остаточных камней холедоха методом выбора является:

- +A. Эндоскопическая папилосфинктеротомия с литэкстракцией
- B. Местное применение растворителей
- C. Медикаментозное лечение
- D. Экстракорпоральная литотрипсия
- E. Хирургическое лечение - лапаротомия и холедохолитотомия

45. Из факторов, приводящих к гнойному холангиту, самыми частыми являются:

- A. Дуоденостаз
- B. Опухоли гепатохоледоха
- +C. Холедохолитиаз
- +D. Стеноз билиодигестивного анастомоза
- +E. Посттравматические стриктуры гепатохоледоха

46. Холедохолитиаз может осложниться следующими заболеваниями, за исключением:

- A. Оддита
- +B. Язвы двенадцатиперстной кишки
- C. Хронического панкреатита
- D. Острого холангита
- E. Вторичного билиарного цирроза

Тестовый контроль по теме: «Заболевания печени и селезенки. Портальная гипертензия. Эхинококкоз печени.»

1. Причиной портальной гипертензии?

- 1) алкоголь
- 2) спленомегалия.
- 3) асцит
- +4) внутрипеченочная блокада афферентных сосудов печени.
- +5) сдавление воротной вены извне, тромбоз воротной вены.

2. Клинические проявления портальной гипертензии.

- 1) увеличение левых отделов сердца.
- +2) "голова медузы".
- +3) увеличение геморроидальных узлов.

3. Что мы понимаем под гиперспленизмом?

- 1) увеличение селезенки
- 2) асцит
- +3) лейкопения, тромбоцитопения, анемия.

4. Осложнения портальной гипертензии?

- 1) увеличенная печень.
- +2) пищеводно-желудочное кровотечение
- +3) асцит
- +4) кровотечение из геморроидальных вен

5. Что поможет достоверно установить диагноз цирроза печени?

- 1) биохимические исследования крови.
- +2) лапароскопия с биопсией печени.
- 3) обзорная рентгенография брюшной полости.

6. Какие сосудистые анастомозы показаны при портальной гипертензии:

- 1) Аорто - бедренные
- 2) Кава - кавальные
- +3) венозный сплено - ренальный

7. Причиной сегментарной портальной гипертензии может быть:

- 1) тромбоз селезеночной вены
- 2) аневризма собственной печеночной артерии
- +3) киста печени

8. Наложение прямого порто-кавального анастомоза приводит

- 1) развитию цирроза печени
- 2) улучшению функции печени.
- +3) накоплению азотистых шлаков

9. Установка зонда обтуратора при кровотечении из варикозно расширенных вен позволяет

- 1) снизить портальное давление.
- +2) механически остановить кровотечение
- 3) усилить механизм свертываемости крови.

10. Энцефалопатия при портальной гипертензии развивается вследствие

- 1) гиперспленизма.
- 2) тромбоцитопении
- +3) нарушении утилизации азотистых шлаков

11. Наиболее частой причиной портальной гипертензии является:

- +1) цирроз печени.
- 2) механическая желтуха.
- 3) рак щитовидной железы.

12. Пересадка печени показана при

- 1) тромбозе селезеночной вены.
- 2) спленомегалии и гиперспленизме.
- +3) циррозе печени.

13. Какие заболевания могут вызвать портальную гипертензию.

- +1) тромбоз селезеночной вены.
- +2) цирроз печени.
- 3) аневризма собственной печеночной артерии.

14. Какие осложнения вызывает портальная гипертензия?

- +1) асцит.
- +2) варикозное расширение вен пищевода и желудка.
- +3) расширение вен передней брюшной стенки.
- +4) расширение геморроидальных вен

15. Что является непосредственной причиной нарушения целостности венозной стенки вен пищевода при портальной гипертензии.

- +1) истончение венозной стенки
- +2) гидравлические удары вследствие чихания, кашля
- 3) нарушение углеводного обмена

16. Какое утверждение правильное относительно цирроза печени?

- 1) Сопровождается гипогликемическими кризами
- 2) УЗИ не подтверждает диагноз
- 3) Является самой частой причиной портальной гипертензии
- +4) Основным клиническим признаком является мышечное напряжение в правом подреберье
- 5) Повышенная температура может быть в 80% случаев

17) Какое из указанных операций реже осложняется печеночной энцефалопатией?

- 1) Портокавальный терминальный анастомоз
- 2) Портокавальный латеролатеральный анастомоз
- 3) Проксимальный спленоренальный анастомоз
- +4) Дистальный спленоренальный анастомоз (Warren)
- 5) Кавомезентериальный анастомоз

18. Эндоскопически установлено кровотечение из варикозных вен пищевода. Слизистая желудка не изменена. Какой из нижеперечисленных методов гемостаза может быть использован в любом медучреждении?

- 1) Лигирование варикозных вен пищевода
- 2) Резекция нижней трети пищевода и эзофаго-гастроанастомоза
- +3) Тампонада зондом Блэкмора, питуитрин в/в
- 4) Азигопортальное разобщение
- 5) Спленопортальный анастомоз

19. Какие из нижеперечисленных утверждений неправильные в отношении анатомического строения венозной портальной системы?!

- 1) Печень имеет двойное кровоснабжение
- 2) Объем циркулирующей крови в печени составляет 1500 мл/мин. или 25-30% от сердечного объема в покое
- 3) Портально-венозная система соединяет 2 капиллярные сети
- 4) Портальная вена формируется при слиянии верхней брыжеечной вены, нижней брыжеечной вены и селезеночной вены
- +5) Портокавальная венозная система богата клапанами, которые определяют изменения венозного давления в портальной системе

20. Характерным для синдрома Крювелье — Баумгартена (Baumgarten-Cruveilhier) является:

- 1) Острое начало
- +2) Реканализация пупочной вены, появление головы медузы и специфического аускультативного шума над ней
- 3) Подкожная эмфизема
- 4) Коагулопатия
- 5) Парадоксальное дыхание

21. Самым информативным методом диагностики кровотечений из верхних отделов ЖКТ является:

- +1) Фиброзофагогастродуоденоскопия
- 2) Р-графия с применением бариевой взвеси
- 3) Сцинтиграфия
- 4) Ангиография
- 5) Диагностическая лапароскопия

22. Какой метод может быть использован для лечения портальной гипертензии?

- 1) Дренирование Вирсунгова протока
- 2) Трункулярная ваготомия
- 3) Пересадка селезенки
- +4) Азигопортальное разобщение
- 5) Резекция хвоста поджелудочной железы и спленэктомия

23. Причиной портальной гипертензии чаще всего является:

- 1) Перикардит
- 2) Синдром Бадда-Киари
- +3) Цирроз печени с внутрипеченочным блоком
- 4) Квадрифуркация портальной вены
- 5) Тромбоз селезеночной вены

24. Для определения функционального состояния печени у больных циррозом печени с синдромом портальной гипертензии применяют:

- 1) Шкалу Рамсон
- 2) Индекс Алговера
- 3) Шкалу Апгар
- +4) Критерии Чайлд

5) Шкалу Глазко

25. Коматозное состояние у больных с портокавальным шунтом может быть результатом:

- 1) Гипокальциемии
- 2) Гипергликемии
- 3) Гиперальбуминемии
- +4) Азотемии
- 5) Повышения протромбина

26. В лечении каких осложнений портальной гипертензии может быть использована операция Tapper?

- 1) Энцефалопатия
- 2) Рефрактарный асцит
- +3) Кровотечение из варикозных вен пищевода
- 4) Кровотечение из варикозных вен ободочной кишки
- 5) Кровотечение из варикозных вен прямой кишки

27. Какое утверждение, относящееся к подпеченочному блоку, неверно?

- 1) Чаще появляется у детей
- +2) Является причиной появления перемежающей хромоты
- 3) Дистальный сплено-ренальный анастомоз снижает портальную гипертензию
- 4) Появляется в результате врожденной аномалии портальной вены
- 5) Является причиной кровотечения пищеварительного тракта

28. Причинами портальной гипертензии являются следующие, за исключением:

- 1) Синдрома Бадда-Киари
- 2) Болезни Киари
- +3) Синдрома Золлингер-Еллисон
- 4) Алкогольного цирроза
- 5) Гигантской эхинококковой кисты печени

29. Больная в возрасте 44 лет с циррозом печени поступает с клинической картиной желудочно-кишечного кровотечения (рвота цвета „кофейной гущи“, мелена) . Какой метод исследования может определить источник кровотечения ?

- 1) Сцинтиграфия печени
- 2) Колоноскопия
- 3) Супраселективная ангиография печени
- +4) Фиброгастродуоденоскопия
- 5) Обзорная R-графия брюшной полости

30. Какие из перечисленных лабораторных исследований позволяют установить тяжесть кровотечения из варикозно-расширенных узлов:

- 1) Протромбин
- +2) Гемоглобин
- +3) Тромбоциты
- +4) Гематокрит
- 5) Эритроциты

31. Какое из изложенных проявлений не характерно для портальной гипертензии?

- 1) Асцит
- 2) Спленомегалия
- +3) Дисфагия
- 4) Печеночная энцефалопатия
- 5) Варикоз пищевода и желудка

32. Необходимыми условиями для появления асцита являются:

- 1) Синдром мальабсорбции
- 2) Наличие желтухи
- +3) Хроническая портальная гипертензия с нарушениями водно-солевого обмена
- 4) Острая портальная гипертензия с интермитентной желтухой
- +5) Гипоальбуминемия

33. Аутоиммунный гиперспленизм характеризуется перечисленными биохимическими и гематологическими изменениями, за исключением:

- 1) Лейкоцитопении
- +2) Гликемии
- 3) Анемии
- 4) Увеличения циркулирующих иммунных комплексов
- 5) Тромбоцитопении

34. Какое утверждение, относящееся к портальной гипертензии, неправильное?

- 1) Течение обычно тяжелое
- 2) Является причиной желудочно-кишечного кровотечения
- 3) Появляется в последствии блока портальной системы
- 4) К ее последствиям относят: спленомегалию, энцефалопатию, асцит, желудочно-кишечное кровотечение
- +5) Снижается после применения 5-фторурацила

35. Какие из нижеперечисленных хирургических вмешательств реже осложняются печеночной энцефалопатией?

- 1) Терминолатеральный портокавальный анастомоз
- 2) Латеролатеральный портокавальный анастомоз
- 3) Проксимальный сплено-ренальный анастомоз
- +4) Дистальный сплено-ренальный анастомоз (Warren)
- +5) Кавамезентериальный анастомоз

36. Нехарактерным для портальной гипертензии является:

- 1) Спленомегалия
- 2) Асцит
- 3) Развитие коллатералей на передней брюшной стенке
- 4) Варикозное расширение вен пищевода
- +5) Грбовое молчание при аускультации живота

37. Одним из наиболее информативных специальных методов диагностики источника кровотечения из верхних отделов желудочно-кишечного тракта являются:

- 1) Ирригоскопия
- +2) Фиброэзофагогастродуоденоскопия
- 3) Обзорная р-графия живота
- 4) Лапароскопия
- 5) Пассаж бария по кишечнику

38. Выберите неправильное утверждение для портальной гипертензии:

- 1) Спленомегалия сопровождается гиперспленизмом, характерным для которого является анемия, тромбоцитопения и лейкопения
- 2) Основой для классификации синдрома портальной гипертензии является уровень блока и его отношение к синусоидальному кровотоку
- +3) Кровотечение из варикозно-расширенных вен пищевода не является осложнением портальной гипертензии
- 4) В норме давление в воротной вене составляет 10-15 мм Нг. ст.
- 5) Клинические проявления синдрома портальной гипертензии возникают при внутри портальном давлении выше 10 мм Нг. ст.

39. Характерным для синдрома Крювелье — Баумгартена (Baumgarten-Cruveilhier) является:

- 1) Кровохарканье
- +2) Реканализация пупочной вены, появление головы медузы и специфического аускультативного шума над ней
- 3) Коагулопатия
- 4) Мелена
- 5) Дисфагия

40. К осложнениям портальной гипертензии относят все, кроме:

- +1) Механической желтухи
- 2) Ректального кровотечения
- 3) Асцита
- 4) Кровотечения из варикозно расширенных вен пищевода
- 5) Энцефалопатии

Тестовый контроль по теме: «Осложнения язвенной болезни желудка и 12 п.кишки.»

1. Основные симптомы язвенного кровотечения (один ответ лишний) :

- 1) рвота «кофейной гущей»
- 2) дегтеобразный стул
- 3) эритропения
- 4) рвота алой кровью
- +5) лейкоцитоз

2. Операцией выбора при прободной язве желудка в условиях общего гнойного перитонита является:

- 2) резекция желудка
- 3) стволовая ваготомия с пилоропластикой по Джадду
- +4) ушивание перфорации
- 5) СПВ с пилоропластикой по Джадду

6) СВ с пилоропластикой по Джадду

3.ФГДС при язвенной болезни не позволяет определить:

- +1) темп эвакуации
- 2) локализацию язвы
- 3) наличие инфильтративного вала
- 4) размеры язвы
- 5) наличие малигнизации

4.Рентгенологическое исследование желудка и 12-перстной кишки при язвенной болезни не позволяет верифицировать:

- 1) темп эвакуации
- 2) локализацию язвы
- 3) наличие инфильтративного вала
- 4) размеры язвы
- +5) наличие малигнизации

5.Наиболее простым и информативным методом диагностики перфоративных язв является:

- 1) ФГДС
- 2) УЗИ брюшной полости
- 3) лапароцентез
- 4) лапароскопия
- +5) обзорная рентгеноскопия брюшной полости

6.Наиболее физиологичным методом резекции желудка при язвенной болезни 12-перстной кишки считается:

- 1) резекция по Бильрот-2
- +2) резекция по Бильрот-1
- 3) средняя резекция
- 4) проксимальная резекция
- 5) клиновидная резекция

7.Оптимальная операция при пептической язве анастомоза после резекции желудка:

- 1) гастрэктомия
- 2) ререзекция по Бильрот - 1
- 3) селективная ваготомия с пилоропластикой
- +4) торакоскопическая наддиафрагмальная стволовая ваготомия
- 5) ререзекция желудка по Ру

8.Тактика при продолжающемся профузном язвенном кровотечении:

- 1) гемостатическая терапия
- 2) применение зонда Блэкмора
- 3) отсроченная операция
- +4) экстренная операция
- 5) плановая операция

9.Боль при язве двенадцатиперстной кишки возникает:

- 1) вскоре после еды
- 2) во время еды
- +3) натощак
- 4) после приема жирной пищи
- 5) после приема мясной пищи

10.Боль при язве желудка возникает:

- 1) +вскоре после еды
- 2) во время еды
- 3) натощак
- 4) после приема жирной пищи
- 5) после приема мясной пищи

11.Органощадящие операции при язвенной болезни (один ответ лишний) :

- +1) субтотальная резекция желудка
- 2) СПВ
- 3) антрумэктомия с селективной ваготомией
- 4) СВ с пилоропластикой
- 5) операция Джадда

12.Для хронических медиагастральных язв не характерно наличие:

- 1) плотных краев
- +2) возбудимого типа секреции
- 3) пенетрации
- 4) малигнизации
- 5) перивисцерита

13.Необходимые исследования у больного с хронической язвой желудка (один ответ лишний) :

- 1) эндоскопическое исследование
- +2) УЗИ желудка и 12-перстной кишки
- 3) биопсия
- 4) рентгенологическое исследование желудка
- 5) определение типа желудочной секреции

14.Вынужденное положение больного с приведенными к животу ногами характерно для:

- 1) обострения язвенной болезни
- 2) стенозирующей язвы
- +3) прободной язвы
- 4) кровоточащей язвы
- 5) пенетрирующей язвы

15.Для кровоточащей язвы 12-перстной кишки не характерно:

- 1) рвота цвета кофейной гущи:
- +2) усиление болей в животе
- 3) падение гемоглобина
- 4) мелена
- 5) снижение ОЦК

16.Для уточнения диагноза прободной язвы наименее информативным исследованием является:

- 1) обзорная рентгеноскопия брюшной полости
- 2) лапароскопия
- +3) УЗИ желудка
- 4) УЗИ брюшной полости
- 5) пневмогастрография

17.Основной рентгенологический признак прободной язвы желудка:

- 1) пневматоз толстой кишки
- 2) чаши Клойбера
- +3) свободный газ в брюшной полости
- 4) раздутые петли тонкой кишки
- 5) выпот в плевральной полости

18.Объем операции при язве выходного отдела желудка:

- 1) гастрэктомия
- 2) дистальная субтотальная резекция желудка
- 3) проксимальная субтотальная резекция желудка
- +4) антрумэктомия с ваготомией
- 5) средняя резекция желудка

19.При рецидиве профузного язвенного гастродуоденального кровотечения показана:

- +1) экстренная операция
- 2) отсроченное хирургическое вмешательство
- 3) эндоваскулярная селективная эмболизация
- 4) повторный эндоскопический гемостаз
- 5) интенсивная гемостатическая терапия

20.Абсолютные показания к операции при язвенной болезни (один ответ лишний) :

- 1) перфорация язвы
- 2) профузное кровотечение
- +3) длительный язвенный анамнез
- 4) декомпенсированный стеноз привратника
- 5) малигнизация

21.Для язвенной болезни 12-перстной кишки не характерно:

- 1) большая распространенность заболевания по сравнению с желудочными язвами
- 2) более частое развитие у мужчин
- 3) преимущественное образование в молодом возрасте
- 4) более упорное, чем при желудочной язве, течение

+5) злокачественное перерождение

22. Напряжение мышц правой подвздошной области при прободении дуоденальной язвы объясняется:

- 1) иррадиацией боли
- 2) поступлением воздуха в брюшную полость
- +3) стеканием желудочного содержимого в правый боковой канал
- 4) вторичным тифлитом
- 5) висцеро-висцеральными связями с червеобразным отростком

23. При кровоточащей язве тела желудка радикальной операцией является:

- 1) клиновидное иссечение кровоточащей язвы
- +2) резекция желудка
- 3) прошивание кровоточащей язвы
- 4) операция Джадда
- 5) гастроэнтеростомия

24. При кровоточащей язве тела желудка паллиативной операцией является (один ответ лишний) :

- 1) перевязка левой желудочной артерии
- 2) лигирование сосуда в язве
- 3) прошивание кровоточащей язвы
- 4) клиновидное иссечение язвы
- +5) средняя резекция желудка

25. Методы эндоскопической остановки язвенного кровотечения (один ответ лишний) :

- 1) электрокоагуляция
- 2) орошение язвы ваготилом
- 3) нанесение полимерной пленки
- 4) лазерокоагуляция
- +5) прошивание сосуда

26. Эндоскопическое исследование не позволяет определить:

- 1) локализацию язвы
- 2) синдром Меллори - Вейса
- 3) ранний рак желудка
- +4) синдром Цоллингера - Эллисона
- 5) степень стеноза привратника

27. Раннее осложнение после резекции желудка:

- +1) кровотечение
- 2) демпинг-синдром
- 3) синдром приводящей петли
- 4) пептическая язва анастомоза
- 5) агастральная астения

28. Позднее осложнение резекции желудка:

- 1) несостоятельность швов анастомоза
- 2) пневмония
- 3) кровотечение
- +4) демпинг-синдром
- 5) анастомозит

29. Показания к операции при язвенной болезни (один ответ лишний)

- 1) пенетрация язвы
- 2) перфорация в анамнезе
- 3) повторные кровотечения в анамнезе
- 4) кистный желудок
- +5) впервые выявленная язва 12-перстной кишки

30. Наиболее частая локализация язвы двенадцатиперстной кишки:

- +1) луковица
- 2) нисходящая часть
- 3) верхнегоризонтальная часть
- 4) восходящая часть
- 5) нижнегоризонтальная часть

31. Операцией выбора при язвенной болезни на фоне дуоденостаза является:

- 1) антрумэктомия по Бильрот-1 с ваготомией
- +2) антрумэктомия по Ру с ваготомией
- 3) ваготомия с пилоропластикой
- 4) СПВ
- 5) средняя резекция желудка

32. Препараты, используемые при язвенном кровотечении (один ответ лишний) :

- 1) Н-2 - блокаторы
- 2) аминокaproновая кислота
- +3) фраксипарин
- 4) этамзилат
- 5) свежезамороженная плазма

33. Клинические проявления демпинг-синдрома (один ответ лишний) :

- +1) выраженный болевой синдром
- 2) холодный пот
- 3) слабость
- 4) диарея
- 5) снижение АД

34. Наиболее распространенный тип желудочной секреции при дуоденальной язве:

- 1) нормальный
- +2) возбудимый

- 3) астенический
- 4) инертный
- 5) тормозной

35. Термин «гематемезис» означает:

- +1) кровавую рвоту
- 2) кровохарканье
- 3) рвоту желчью
- 4) дегтеобразный кал
- 5) примесь алой крови в кале

36. Наиболее частым осложнением язвы передней стенки 12-перстной кишки является:

- +1) перфорация
- 2) кровотечение
- 3) пенетрация в головку поджелудочной железы
- 4) малигнизация
- 5) пенетрация в гепатодуоденальную связку

37. Термин «мелена» означает:

- 1) кровавую рвоту
- 2) кровохарканье
- 3) рвоту «кофейной гущей»
- +4) дегтеобразный кал
- 5) примесь алой крови в кале

38. Средняя резекция желудка показана:

- +1) при медиагастральной язве
- 2) при дуоденальной язве
- 3) при язве кардии
- 4) при множественных язвах желудка
- 5) при сочетанных язвах желудка и 12-перстной кишки

39. Типичный характер кала при желудочно-дуоденальном кровотечении:

- +1) дегтеобразный кал
- 2) кал в виде «малинового желе»
- 3) алая кровь на кале
- 4) темная кровь в кале
- 5) плотные сгустки крови в кале

40. ФГДС при язвенных кровотечениях позволяет (один ответ лишний) :

- +1) выбрать адекватную операцию
- 2) установить источник кровотечения
- 3) установить факт остановки или продолжения кровотечения
- 4) установить стабильность или нестабильность гемостаза
- 5) выполнить мероприятия по остановке кровотечения

Тестовый контроль по теме: «Болезни оперированного желудка.»

1. Выберите наиболее частую причину возвратной язвы после органосохраняющей операции с ваготомией при адекватном снижении кислотопродукции после операции.

- А) Гастрит оперированного желудка.
- Б) Синдром Золлингера–Эллисона.
- В) Неполная ваготомия.
- +Г) Нарушение моторики желудка и двенадцатиперстной кишки.
- Д) Чрезмерное употребление алкоголя.

2. У больного, перенесшего резецирующую операцию по поводу язвенной болезни, возник рецидив (по данным ЭГДС) . Какова причина рецидива?

- 1) синдром Золлингера-Эллисона
- 2) неполная ваготомия
- 3) оставленная при резекции часть антрума
- 4) экономная резекция желудка
- 5) нарушение диеты

Выберите правильную комбинацию ответов

- А) 1, 2, 3; Б) 3, 4, 5; В) 2, 3, 4; +Г) 1, 3, 4; Д) 2, 3, 5.

3. На 9-е сутки у больного после ваготомии с пилоропластикой по Финнею проконтролировали адекватность моторной и эвакуаторной функции желудка. В результате диагностирована задержка эвакуации желудочного содержимого. Какой рутинный метод из ниже перечисленных мог натолкнуть на предположение о данном осложнении до рентгенологического исследования?

- +А) Зондовые пробы.
- Б) Развернутый клинический анализ крови.
- В) Эндоскопическая гастродуоденоскопия.
- Г) Ирригоскопия.
- Д) ЯМР-томография верхнего этажа брюшной полости.

4. К предраковым заболеваниям желудка относятся следующие нозологии:

- 1) хроническая язва желудка
- 2) синдром Мэллори–Вейсса
- 3) полипоз желудка
- 4) хронический гастрит с дисплазией слизистой оболочки

Выберите правильную комбинацию:

- А) 1, 2, 3; +Б) 1, 3, 4; В) 2, 3, 4; Г) 1, 2, 4; Д) все ответы правильные.

5. Больному, обследуемому в хирургическом стационаре, необходимо провести дифференциальный диагноз между язвой тела желудка и раком желудка. Все клинические данные и результаты инструментальных исследований будут свидетельствовать в пользу рака желудка, кроме

- А) низкодифференцированной аденокарциномы по данным биопсии;

- Б) повышенного уровня канцероэмбрионального антигена в сыворотке крови больного;
- В) ахлоргидрии, в ответ на максимальную стимуляцию кислотопродукции желудка;
- Г) повышенного уровня 2-глюкоронидазы в желудочном секрете;
- +Д) симптома "ниши" в стенке желудка в области его тела при рентгенографии.

6. Выберите три правильных утверждения, касающихся эпидемиологических аспектов рака желудка:

- 1) заболеваемость раком желудка в некоторых развивающихся странах Восточной Европы и Японии снижается;
- 2) встречаемость рака желудка среди мужчин вдвое выше, чем среди женщин;
- 3) уровень 5-летней выживаемости после лечения больных с ранним раком желудка составляет около 40%;
- 4) встречаемость рака желудка среди старших возрастных групп выше, чем у молодых;
- 5) заболеваемость раком желудка и ободочной кишки по статистическим данным одинакова.

Выберите правильную комбинацию ответов:

- +А) 2, 3, 4; Б) 1, 2, 3; В) 2, 3, 5; Г) 1, 4, 5; Д) 3, 4, 5.

7. Каковы дооперационные критерии раннего рака желудка?

- 1) Низкая степень морфологической дифференцировки опухоли.
- 2) Глубина инвазии, ограниченная слизистой оболочкой и подслизистой основой.
- 3) Опухоли размером менее 2 см по эндоскопическим данным.
- 4) Опухоли без признаков раковой интоксикации.
- 5) Опухоли без метастазов Вирхова и Крукенберга.

Выберите правильную комбинацию ответов

- +А) 2, 3; Б) 1, 2; В) 1, 4; Г) 2, 4; Д) 4, 5.

8. Больной 69 лет обратился с жалобами на постоянные боли в эпигастральной области, не связанные с приемом пищи, нарастающую слабость, резкое снижение аппетита, работоспособности. Кожный покров бледно-розовой окраски. В легких патологии не выявлено. Живот мягкий, несколько болезненный в эпигастрии. Врач заподозрил рак желудка, назначил ряд исследований. Какие находки позволяют подтвердить 4-ю стадию заболевания?

- 1) Метастаз в область пупка.
- 2) Асцит.
- 3) Метастаз Вирхова.
- 4) Метастаз Шницлера.
- 5) Метастазы в печень.

Выберите правильную комбинацию ответов:

- +А) все ответы правильные; Б) 1, 2; В) 2, 3; Г) 3, 4; Д) 4, 5.

9. Из нижеперечисленного выберите органы, в которые не метастазирует аденокарцинома желудка

- А) в яичники;
- Б) в печень;
- В) в надключичные лимфоузлы;
- +Г) в трубчатые кости бедра;
- Д) в дугласово пространство.

10. У больного 70 лет опухоль антрального отдела полностью стенозирует выход из желудка. Диагноз установлен с помощью ЭГДС. При поступлении взята биопсия. Больной истощен, постоянные рвоты, явные признаки прогрессирующей кахексии, выраженная сопутствующая патология. Какие методы хирургического лечения наиболее обоснованы у данного больного?

- 1) Резекция желудка по типу Бильрот-2.
- 2) Наложение гастростомы.
- 3) Эндоскопическое бужирование опухоли.
- 4) Эндоскопическое зондовое энтеральное питание.
- 5) Наложение гастродуоденоанастомоза.

Выберите правильную комбинацию:

- А) 1, 2; Б) 2, 3; В) 4, 5; Г) 1, 5; +Д) 2, 4.

Тестовый контроль по теме: «Заболевание толстого кишечника»

1. Факторами риска для рака толстого кишечника являются кроме:

- 1) Диффузный аденоматозный семейный полипоз
- 2) Хронические воспалительные заболевания
- +3) Дивертикулёз толстого кишечника
- 4) Холецистэктомия в анамнезе
- 5) Уретеросигмоидостомия

2. Диссеминация злокачественной опухоли толстого кишечника происходит следующими путями:

- +1) Прорастание в соседние органы
- +2) По лимфатическим путям
- +3) Гематогенным путём
- +4) Внутрипросветным путём
- +5) Периневральным путём

3. Какие из нижеследующих параклинических исследований наиболее полезны в диагностике рака толстого кишечника?

- 1) Аноскопия
- +2) Ирригография
- 3) Пассаж бариевой взвеси по ЖКТ
- +4) Фиброколоноскопия
- 5) Ядерно-магнитный резонанс

5. Какие из нижеследующих параклинических исследований наиболее полезны в стадиялизации злокачественной опухоли толстого кишечника?

- +1) УЗИ брюшной полости
- +2) Компьютерная томография
- +3) Ядерно-магнитный резонанс
- 4) Электрокардиография
- +5) Рентгенография лёгких

6. Наиболее частыми осложнениями рака толстого кишечника являются:

- +1) Кишечная непроходимость
- +2) Синдром мальабсорбции
- +3) Прободение кишечника
- +4) Толстокишечное кровотечение
- 5) Септицемия

9.Какие методы лечения используются при раке толстого кишечника?

- +1) Оперативное вмешательство
- +2) Радиотерапия
- +3) Химиотерапия
- +4) Иммунотерапия
- 5) Иммуносупрессия

10.Основными задачами оперативного вмешательства при раке толстого кишечника являются:

- +1) Удаление опухоли
- 2) Восстановление анатомической непрерывности кишечной трубки
- +3) Лечение осложнений (стеноз, перфорация)
- 4) Предупреждение печёночных осложнений
- 5) Отключение максимально возможного большего сегмента толстого кишечника

11.Какие из нижеперечисленных методов лечения рака толстого кишечника были внедрены в последние годы?

- 1) Диссекция и лимфаденэктомия
- +2) Механические швы
- 3) Экстракорпоральное кровообращение
- +4) Лапароскопические резекции
- 5) Интраоперационная эндоскопия

12.Какие антибиотики наиболее эффективны в подготовке толстого кишечника к оперативному вмешательству?

- +1) Цефалоспорины
- 2) Гентамицин
- +3) Метронидазол
- 4) Ампициллин
- 5) Хлорамфеникол

13.Какие принципы лежат в основе радикального хирургического вмешательства по поводу рака правой половины толстого кишечника?

- +1) Полностью резецируется правая половина толстого кишечника (правосторонняя гемиколэктомия)
- +2) Восстановление непрерывности кишечной трубки осуществляется наложением илеотрансверсоанастомоза
- +3) Одновременно осуществляется резекция сосудистых стволов и региональная лимфаденэктомия

- 4) Восстановление непрерывности кишечной трубки осуществляется на втором этапе операции
- 5) Обязательна абляция лимфатических узлов устья нижнебрыжеечной артерии

14. Какие из нижеперечисленных медикаментов используются в качестве иммуномодуляторов у больных с раком толстого кишечника?

- +1) Левамизоль
- 2) 5-фторурацил
- +3) БЦЖ
- +4) *Corynebacterium parvum*
- 5) TNF-a (tumor necrosis factor)

15. Какие клинические симптомы наиболее характерны для рака правой половины толстого кишечника?

- +1) Анемия
- +2) Температура
- 3) Признаки кишечной непроходимости
- +4) Пальпируемая опухоль
- 5) Синдром мальабсорбции

16. Острое токсическое расширение толстой кишки может быть осложнением следующего заболевания:

- 1) Дивертикулеза толстого кишечника
- 2) Семейного аденоматозного полипоза
- +3) Неспецифического язвенного колита
- 4) Ишемического колита
- 5) Спастического колита

17. Какое из нижеперечисленных осложнений нехарактерно для неспецифического язвенного колита?

- +1) Внутренние кишечные свищи
- 2) Пробождение толстого кишечника
- 3) Толстокишечное кровотечение
- 4) Малигнизация
- 5) Острое токсическое расширение толстой кишки

18. Консервативное лечение неспецифического язвенного колита включает все элементы, за исключением:

- 1) Препаратов группы салазопирина
- 2) Кортикостероидных гормонов
- 3) Противодиарейных препаратов
- 4) Парентерального питания
- +5) Антибиотикотерапии

19. В течении болезни Крона могут развиваться все осложнения, за исключением:

- 1) Толстокишечного кровотечения

- 2) Внутреннего кишечного свища
- 3) Интраперитонеального инфильтрата
- 4) Стриктуры кишечника
- +5) Полипоза толстого кишечника

20. Рентгенологические изменения слизистой оболочки толстого кишечника в виде „бульжной мостовой“ характерны для:

- 1) Неспецифического язвенного колита
- 2) Семейного аденоматозного полипоза
- +3) Болезни Крона
- 4) Ишемического колита
- 5) Болезни Гиршпрунга

21. Присутствие гигантских клеток Лангханса в биоптатах слизистой толстого кишечника характерно для:

- 1) Болезни Гиршпрунга
- 2) Раздраженного толстого кишечника
- 3) Неспецифического язвенного колита
- +4) Болезни Крона
- 5) Ишемического колита

22. Методом выбора в лечении полипоза толстого кишечника является:

- 1) Лечение соком болиголова
- +2) Эндоскопическая полипэктомия
- 3) Обходной анастомоз
- 4) Резекция толстого кишечника
- 5) Химиотерапия

23. Методом выбора в диагностике полипоза толстого кишечника является:

- 1) Ультразвуковое исследование
- 2) Лапароскопия
- +3) Фиброколоноскопия с биопсией
- 4) Ангиография
- 5) Компьютерная томография

24. Для семейного аденоматозного полипоза характерны все симптомы, за исключением:

- 1) Толстокишечного кровотечения
- 2) Слизистых выделений с испражнениями
- 3) Анемии
- 4) Гипопротеинемии
- +5) Желудочной ахилии

25. Наиболее точным описанием для ворсинчатой опухоли толстого кишечника является:

- 1) Расположена на ножке
- 2) Часто локализуется на уровне слепой кишки
- +3) Может перерождаться в аденокарциному
- 4) Чаше встречается у детей

5) Имеет малый потенциал озлокачествления

26. Дивертикулез сигмовидной кишки может сопровождаться следующими клиническими признаками:

- +1) Температурой
- 2) Выраженным снижением массы тела
- 3) Упругостью в правой подвздошной области
- +4) Анемией
- +5) Лейкоцитозом

27. Возможными осложнениями дивертикулеза сигмовидной кишки являются:

- +1) Кровотечение
- +2) Перфорация
- +3) Образование свища мочевого пузыря
- +4) Периколический абсцесс
- +5) Воспалительный стеноз

28. В клиническом течении неспецифического язвенного колита:

- +1) Встречаются гнойно-гемморагические выделения
- +2) Присутствуют длительные периоды ремиссии
- +3) Колоноскопию следует проводить систематически при каждом обострении
- 4) Тяжелые рецидивы лечатся всегда только интенсивной терапией
- 5) Наиболее страдает правая половина толстого кишечника

29. Какие симптомы характерны для кишечной непроходимости вследствие перекрута сигмовидной кишки?

- +1) Полное отсутствие пассажа для сформированных каловых масс и газов
- 2) Температура
- 3) Присутствие свежей крови при пальцевом исследовании прямой кишки
- +4) Приступы непроходимости в анамнезе
- +5) Ассиметрический метеоризм

30. Характерными осложнениями неспецифического язвенного колита являются:

- +1) Ревматоидный артрит
- +2) Задний увеит
- +3) Эндокардит
- +4) Перфорация толстого кишечника
- +5) Токсический мегаколон

31. При дивертикулезе толстого кишечника ирригография может выявить следующие симптомы:

- +1) Отсутствие гаустрации левой половины толстого кишечника с колосовидными разрастаниями на фоне сигмовидной кишки
- 2) Полная обструкция просвета кишки
- +3) Толстая кишка в виде „стопки тарелок“
- 4) Толстая кишка в виде „штанов для гольфа“
- 5) Толстая кишка в виде „булыжной мостовой“

32. Показания к колэктомии при дивертикулезе толстого кишечника следующие:

- +1) Образование свищей
- +2) Кровотечение
- +3) Перфорация
- 4) Отсутствие существенных осложнений
- 5) Дивертикулит

33. Болезнь Крона и неспецифический язвенный колит являются воспалительными заболеваниями кишечника и имеют общие характерные черты. Которое из них является ложным?

- 1) Встречаются у молодых больных
- 2) Поражают толстую кишку
- 3) Могут сопровождаться узловой эритемой и увеитом
- +4) Могут рецидивировать после тотальной колэктомии
- 5) Могут ассоциировать с анальными трещинами

34. Характерными рентгенологическими признаками болезни Крона являются:

- +1) Фоликулярный илеит
- +2) Язвы
- +3) Аэробилия
- +4) Стенозы просвета
- +5) Свищи

35. Какие симптомы характерны для осложнений дивертикулеза толстого кишечника?

- +1) Фекалурия
- +2) Ректорагия
- +3) Контрактура
- 4) Запор
- 5) Лейкопения

36. Главными характерными признаками семейного аденоматозного полипоза толстого кишечника являются:

- +1) Передается аутосомально-доминантно
- +2) Стабильная малигнизация
- +3) Разрешается тотальной колэктомией
- 4) Необходимо тщательное эндоскопическое наблюдение за состоянием прямой кишки после колэктомии
- 5) Редко малигнизирует

37. Предупреждение рака толстого кишечника может быть достигнута периодическими наблюдениями за состоянием толстого кишечника у лиц из группы риска. Таковыми являются:

- +1) Дети оперированных родственников по поводу рака толстого кишечника
- +2) Больные перенесшие полипэктомию на толстом кишечнике
- +3) Больные, неспецифическим язвенным колитом с детского возраста, более 3 лет
- 4) Больные с хроническими запорами
- 5) Больные с синдромом Пейтса-Егерса

38.Синдром Петса-Егерса:

- 1) Является наиболее часто встречаемой клинической формой злокачественных опухолей тонкого кишечника
- +2) Может выражаться через эпизоды кишечной непроходимости
- +3) Очень часто малигнизируется
- 4) Сопровождается лентигинозом вокруг естественных отверстий
- 5) Опухоли являются деоидными

39.При каких заболеваниях может встречаться лимфогранулематоз?

- +1) Болезнь Крона
- 2) Синдром мальабсорбции
- +3) Толстокишечный дивертикулез
- 4) Ишемический колит
- 5) Полипоз прямой и толстой кишок

40.Осложнениями полипоза толстого кишечника являются:

- +1) Вторичная анемия
- +2) Кахексия
- +3) Инвагинационная кишечная непроходимость
- +4) Малигнизация

Тестовый контроль по теме: «Заболевания поджелудочной железы.»

1.Что из нижеперечисленного является основным патоморфологическим признаком хронического панкреатита?

- 1) Кальцинаты в вирсунговом протоке
- 2) Некроз
- +3) Фибросклероз
- 4) Нагноение
- 5) Псевдокисты

2. Что из нижеперечисленного на обзорной рентгенографии является характерным признаком хронического панкреатита?

- 1) Дежурная петля
- +2) Кальцинаты в проекции поджелудочной железы
- 3) Аеробилия
- 4) Уровни жидкости
- 5) Стеноз вирсунгового протока

3. Которая из нижеперечисленных диетических мер имеет особое значение в лечении хронического панкреатита?

- 1) Увеличение потребления витаминов
- 2) Увеличение потребления протеинов
- 3) Увеличение доли углеводов в рационе
- +4) Отказ от алкоголя

5) Увеличение потребления овощей

4. Какое из нижеперечисленных медикаментозных средств может улучшить симптоматику хронического панкреатита?

- 1) Вазодилататоры
- 2) Витамины
- +3) Заместительные панкреатические ферменты
- 4) Желчегонные
- 5) Пропранолол

5. Что из нижеперечисленного является основным показанием к хирургическому лечению при хроническом панкреатите?

- 1) Похудание
- 2) Портальная гипертензия
- 3) Псевдокисты
- +4) Болевой синдром
- 5) Кальцинаты в поджелудочной железе

6. Какая из нижеперечисленных ситуаций является показанием к операции Пустов (вирсунгоюностомия) ?

- 1) Множественные псевдокисты
- 2) Инфицированные псевдокисты
- +3) Вирсунгов проток расширен
- 4) Вирсунгов проток не расширен
- 5) Ничего из перечисленного

7. Этиологическими факторами хронического панкреатита являются:

- +1) Наличие препятствия в вирсунговом протоке
- +2) Алкоголизм
- 3) Портальная гипертензия
- +4) Голодание
- +5) Желчекаменная болезнь

8. Какое сочетание факторов превалирует в этиопатогенезе острого панкреатита?

- +1) Заболевания жёлчных путей и алкоголизм
- 2) Инфекции и опухоли
- 3) Травма и хирургические вмешательства
- 4) Метаболические и гемодинамические нарушения
- 5) Медикаментозные и токсические вещества

9. Неверно, что боли при остром панкреатите:

- 1) Начинаются внезапно
- 2) Интенсивны
- 3) Постоянны
- 4) Не поддаются действию наркотиков
- +5) Уменьшаются при определенных положениях тела

10. Неправдоподобно, что болевая чувствительность при остром панкреатите зависит от:

- 1) Растяжения капсулы, отёка и воспаления органа
- 2) Воспалительной экссудации и воздействия ферментов на парапанкреатическое и ретроперитонеальное пространство
- 3) Ферментативного перитонита
- 4) Обструкции и гипертензии панкреатических протоков
- +5) Снижении перфузии тканей при панкреатическом шоке

11. Какой симптом из нижеперечисленных нехарактерен для острого панкреатита?

- +1) Брадикардия
- 2) Снижение артериального давления
- 3) Высокая температура
- 4) Неукротимая рвота
- 5) Спутанное сознание

12. Из признаков панкреатита наименее характерным является:

- 1) . Боли в животе
- 2) Многократная рвота
- 3) Болезненность в эпигастральной области
- +4) Ригидность брюшных мышц
- 5) Ослабленные кишечные шумы

13. Какое явление из перечисленных ниже наблюдается в раннем периоде острого панкреатита лишь в порядке исключения?

- 1) Поверхностное и судорожное дыхание
- 2) Хрипы в нижних отделах легких
- 3) Высокое стояние и ограниченная подвижность левого купола диафрагмы
- 4) Левосторонний плевральный выпот
- +5) Дыхательная недостаточность

14. Важнейшей причиной гемодинамических нарушений при геморрагическом панкреонекрозе является:

- 1) Токсическое поражение миокарда
- +2) Токсическое поражение терминального сосудистого русла
- 3) Изменение реологических свойств крови
- 4) Нарушения в системе гемостаза
- 5) Гиповолемия

15. Назовите форму острого панкреатита, для которой характерно распространение геморрагического экссудата в ретроперитонеальном пространстве с развитием ферментативной флегмоны:

- 1) Отёчный панкреатит
- 2) Холецисто-панкреатит
- +3) Геморрагический панкреатит
- 4) Гнойно-некротический панкреатит
- 5) Все ответы неверны

16. Наиболее надежный из лабораторных тестов, используемых для диагностики острого панкреатита, состоит в определении в крови:

- 1) Панкреатической изоамилазы
- 2) Липазы
- +3) Панкреатической изоамилазы и липазы одновременно
- 4) Трипсина
- 5) Метгемоглобина

17. Для устранения панкреатогенной токсемии не подходит:

- 1) Гемодилюция и форсированный диурез
- +2) Инфузия низкомолекулярного декстрана
- 3) Инфузия растворов поливинилпирролидона
- 4) Гемосорбция
- 5) Лимфосорбция

18. В какой ситуации, из указанных ниже, диагноз острого панкреатита представляется несомненным?

- 1) Боли в животе и клинические признаки, прогрессирующие в сроки, превышающие 48 часов с начала атаки
- 2) Бактериемия в течение первых трех дней болезни
- 3) Умеренное повышение активности амилазы и липазы в раннем периоде атаки
- 4) Случаи, не отвечающие на стандартную терапию острого панкреатита
- +5) Участки пониженной плотности в железе, выявленные томоденситометрией, у больного с симптоматикой панкреатита

19. Какой признак из указанных ниже специфичен для острого панкреатита?

- 1) Плевральный выпот
- 2) Высокое стояние купола диафрагмы и выпот в плевральных полостях
- 3) Дисковидные ателектазы
- 4) Шоковое легкое
- +5) Ни один из них

20. Этиологические факторы, приводящие к возникновению острого панкреатита, следующие:

- 1) Панкреатическая гиперсекреция
- +2) Панкреатическая протоковая гипертензия, спазм или отек БДС
- +3) Ишемия поджелудочной железы
- +4) Поражение поджелудочной железы экзо- или эндотоксинами бактериального или вирусного происхождения
- +5) Травма поджелудочной железы, в том числе оперативная

21. К развитию панкреатической гипертензии могут привести:

- 1) Камни желчного пузыря
- 2) Камень общего печеночного протока
- 3) Камень пузырного протока
- +4) Ущемленный камень большого дуоденального сосочка
- 5) Все вышеперечисленные причины

22. Жировой панкреонекроз формируется в результате:

- 1) Присоединения инфекции на фоне отека панкреатита
- +2) Активации и повреждающего действия липолитических ферментов
- 3) Активации и повреждающего действия протеолитических ферментов
- 4) Активации и повреждающего действия гликолитических ферментов
- 5) Инволюции мелкоочагового панкреонекроза

23. Геморрагический панкреонекроз формируется в результате:

- 1) Присоединения инфекции на фоне отека панкреатита
- 2) Активации и повреждающего действия липолитических ферментов
- +3) Активации и повреждающего действия протеолитических ферментов
- 4) Активации и повреждающего действия гликолитических ферментов
- 5) Инволюции мелкоочагового панкреонекроза

24. При остром панкреатите наибольшее количество активизированных панкреатических ферментов содержится:

-) В артериальной крови
- 2) В венозной крови
- +3) В экссудате брюшной полости
- 4) В лимфе
- 5) В моче

25. Какие из следующих выражений о гиперاميлаземии верны?

- +1) Повышение амилаземии менее специфично, чем липаземии
- 2) Пищеварительные амилазы объясняют физиологическую амилазурию
- +3) Гиперамилаземия диссоциирована от гиперамилазурии
- +4) Показано определение изоэнзимов для исключения внепанкреатических источников амилаз
- +5) Гиперамилаземия может проявиться при холециститах без вовлечения в процесс поджелудочной железы

26. Развитие токсемии при остром панкреатите обуславливается всеми приведенными факторами:

- +1) Попадание в крови и лимфу токсических полипептидов
- +2) Попадание в крови и лимфу панкреатических ферментов и биогенных аминов
- +3) Попадание в крови и лимфу токсических липидов
- +4) Активирование калликреин-кининовой системы и системы ферментативного фибролиза в крови
- 5) Наличие высокого лейкоцитоза и лимфоцитопении

27. Все утверждения относительно псевдокисты поджелудочной железы являются верными, за исключением:

- 1) . При отсутствии осложнений дренирование кисты производится в случае, если размеры кисты более 6 см и персистирует более 6 недель
- 2) Псевдокиста при нормальных размерах панкреатического протока может быть дренирована чрескожно
- +3) Псевдокиста, расположенная проксимальнее стриктуры панкреатического протока, нуждается в чрескожном дренировании

4) Псевдокиста, расположенная в головке поджелудочной железы, может быть дренирована эндоскопически через большой или малый дуоденальный сосочек

5) При возникновении гнойных осложнений псевдокисты показано ее наружное дренирование

28. Несмотря на назначенные 4 таблетки панкреолипазы (4 500IU липазы в 1 таблетке) на каждый прием пищи, у пациента, в возрасте 42 лет, с хроническим панкреатитом, осложненным стеатореей, продолжается диарея. Выберите возможные причины стеатореи:

+1) Недостаточная активность липазы в данной дозе

+2) Инактивация липазы в желудке

+3) Недиагностированная бактериальная обсемененность

4) Употребление циметидина

5) Употребление омепразола

29. Выберите верные утверждения, касающиеся врожденных кист поджелудочной железы:

+1) Они отличаются от псевдокист наличием эпителиальной выстилки

+2) Если они солитарны, то проявляются как внутрибрюшная опухоль

3) Множественные кисты редко ассоциируются с другими врожденными аномалиями

+4) Методом выбора в диагностике является ультразвуковое исследование брюшной полости

5) Методом выбора в диагностике является чрескожная транспеченочная холангиография

30. Пациентка, в возрасте 55 лет, в течение 1 года страдает водянистой диареей, которая в начале заболевания носила интермиттирующий характер и в течение нескольких дней исчезала самостоятельно. Результаты бактериальных посевов и исследование на гельминты являются отрицательными. Колоноскопия с биопсией различных участков кишечника не выявила патоморфологическую причину диареи. Был поставлен диагноз синдром раздраженной толстой кишки. Пациентка жалуется на постоянную и в большом объеме водянистую диарею, без примесей крови, значительную потерю в весе. Диарея не связана с приемом пищи и более выражена ночью. Объективный статус - без особенностей. Лабораторные данные: НБ: 120 g/L; K+: 2,8 mEq/L; Na+: 134 mEq/L; мочевины: 12 mmol/L; CO₂: 30 mEq/L; Le: 8 600/cm³; глюкоза: 11,5 mmol/L; СГ: 95 mEq/l; Ht: 36%; креатинин: 100 mmol/L. Какие исследования необходимы в данном случае?

1) Определение уровня вазоактивного интестинального полипептида

2) Уровень гастринемии

3) Уровень соматостатина в крови

+4) Качественное исследование стула и электролитов во время голодания пациентки

5) УЗИ органов брюшной полости

31. Пациентка, в возрасте 55 лет, в течение 1 года страдает водянистой диареей, которая в начале заболевания носила интермиттирующий характер и в течение нескольких дней исчезала самостоятельно. Результаты бактериальных посевов и исследование на гельминты являются отрицательными. Колоноскопия с биопсией различных участков кишечника не выявила патоморфологическую причину диареи. Был поставлен диагноз „синдром раздраженной толстой кишки". Пациентка жалуется на постоянную и в большом объеме водянистую диарею, без примесей крови, на значительную потерю в весе. Диарея не связана с приемом пищи и более выражена ночью. Объективный статус - без особенностей. Лабораторные данные: НБ: 120 g/L; K+: 2,8 mEq/L; Na+: 134 mEq/L; мочевины: 12 mmol/L; CO₂: 30 mEq/L; Le: 8 600/cm³; глюкоза: 11,5 mmol/L; Ch 95 mEq/l; Ht: 36%; креатинин: 100 mmol/L. Если бы пациентке было произведена рН-метрия желудка, какой результат следовало бы ожидать ?

- 1) рН 1-2
- 2) рН 3-4
- +3) рН 5-6
- 4) рН 7-8
- 5) рН 6-7

32. Больная, в возрасте 46 лет, с алкогольным анамнезом и хроническим панкреатитом, в течение 1 месяца жалуется на прогрессирующие абдоминальные боли. Какие исследования необходимо произвести в первую очередь?

+А.УЗИ

- 2) Эндоскопическую ретроградную холангиопанкреатографию
- 3) Функциональные тесты поджелудочной железы
- 4) Компьютерную томографию
- 5) Определение в сыворотке СА 19-9

33. Внутри панкреатическое невральное воспаление играет важную роль в генезе болей при хроническом панкреатите. Выберите правильное утверждение:

- +1) Гистологически, панкреатические нервы становятся более многочисленными по количеству и увеличиваются в размерах
- +2) Хроническое воспаление ведет к перерыву периневрия с замещением нервной ткани соединительной тканью
- +3) Прервана организация интраневральных органелл, также как и микротубулл
- 4) У больных с хроническим панкреатитом вещество Р в афферентных панкреатических нервах парадоксально уменьшается
- 5) У больных с хроническим панкреатитом витамин Е в афферентных панкреатических нервах парадоксально уменьшается

34. Относительно болевого синдрома при хроническом панкреатите верными являются следующие утверждения:

- 1) Развитие болевого синдрома совпадает с развитием экзокринной недостаточности поджелудочной железы
- +2) Уменьшение внутрипротокового давления методом хирургической декомпрессии может уменьшить боль
- +3) При гистологическом исследовании у больных обнаруживается поражение перипанкреатических нервов
- +4) Блокада чревного сплетения приводит только к временному улучшению у больных с хроническим панкреатитом
- 5) Развитие болевого синдрома совпадает с развитием эндокринной недостаточности поджелудочной железы

35. Какие из нижеследующих утверждений являются правильными относительно панкреатических абсцессов?

- +1) Ассоциируются с развитием респираторного дистресс-синдрома у взрослых
- 2) Могут быть предупреждены путем профилактического назначения антибиотиков широкого спектра действия
- +3) В срочном порядке показано хирургическое лечение с удалением некротических тканей
- +4) Диагноз может быть установлен путем чрезкожной пункции перипанкреатической жидкости
- 5) Хирургическое лечение состоит в наложении внутренних анастомозов

36. Какие из нижеследующих утверждений являются верными относительно панкреатической псевдокисты?

- +1) При отсутствии осложнений, дренирование псевдокисты должно ограничиваться только случаями, когда псевдокиста имеет размеры более 6 см и персистирует более 6 недель
- +2) Псевдокиста, ассоциирующаяся нормальным панкреатическим протоком, может быть лечена путем чрезкожного дренирования
- 3) Псевдокиста, расположенная проксимальнее стриктуры панкреатического протока, должна быть дренирована чрезкожно
- +4) Псевдокиста, расположенная в головке поджелудочной железы, может быть дренирована эндоскопически через большой или малый дуоденальный сосочек
- +5) В случае развития гнойных осложнений псевдокисты производится ее наружное дренирование

37. Для дифференциальной диагностики панкреатического и цирротического асцита наиболее важным тестом является:

- +1) Абдоминальный парацентез
- 2) УЗИ брюшной полости
- 3) Компьютерная томография
- 4) Эндоскопическая ретроградная холангио-панкреатография
- 5) Чрезкожная транспеченочная холангиография

38. К развитию панкреатической гипертензии может привести:

- 1) Камни желчного пузыря
- 2) Камни общего желчного протока
- 3) Камни пузырного протока
- +4) Ущемленный камень большого дуоденального сосочка
- 5) Всё вышеперечисленное

39. Выберите правильные утверждения относительно развития алкогольного панкреатита:

- +1) Рост концентрации протеолитических ферментов в панкреатическом соке
- 2) Увеличение панкреатического кровотока
- +3) Рост проницаемости панкреатических протоков
- +4) Преципитация кальция в панкреатических протоках
- +5) Спазм сфинктера Одди

40. У больного с синдромом Золлингер-Эллисон обнаружена множественная эндокринная неоплазия I типа (синдром MEN I) , Адекватное лечение язвенных симптомов состоит в:

- 1) Назначении циметидина
- +2) Назначении омепразола
- 3) Резекции поджелудочной железы
- 4) Назначении стрептазоцина
- 5) Тотальной гастрэктомии

Тестовый контроль по теме: «Диафрагмальные грыжи. Грыжи пищеводного отверстия диафрагмы»

1. Мышечная часть диафрагмы разделена на следующие отделы:

- +А. Поясничный
- +В. Реберный
- С. Пояснично-реберный
- +D. Грудинный
- Е. Реберно-грудинный

2. Перечислите слабые участки диафрагмы:

- +А. Треугольник Ларрея
- +В. Треугольник Морганьи
- +С. Треугольник Богдалека
- D. Треугольник Паймерова
- +Е. Hiatus aorticus

3. Наиболее удобный оперативный доступ при диафрагмальных грыжах:

- А. Переднебоковая правосторонняя торакотомия в V-м межреберье
- +Л. Лапаротомия
- С. Переднебоковая левосторонняя торакотомия в VI 1-м межреберье
- D. Стернотомия

4. Какая локализация разрыва диафрагмы встречается чаще?

- А. Правосторонняя
- +В. Левосторонняя
- С. Двухсторонняя

5. Клиническая картина полного разрыва диафрагмы включает кроме:

- А. Признаки дыхательной недостаточности
- В. Признаки сердечной недостаточности
- С. Признаки перемещения органов брюшной полости в грудную полость
- +D. Признаки почечной недостаточности
- Е. Признаки кровотечения

6. Какое расстояние между швами при ушивании грыжевых ворот диафрагмы достаточно для предупреждения рецидива грыжи?

- А. 0,5 см
- +В. 1 см
- С. 1,5 см
- D. 1,8 см
- Е. 2 см

7. Травматический разрыв диафрагмы сочетается с разрывом следующих органов:

- +А. Селезенкой
- +В. Печени
- +С. Пищеводом
- +D. Желудком

Е. Поперечно-ободочной кишкой

8. Проявлением скользящей грыжи пищеводного отверстия диафрагмы является:

- А. Дисфагия
- В. Частая рвота
- +С. Частые изжоги
- Д. Похудание
- Е. Ничего из вышеназванного

9. Параэзофагеальная грыжа опасна:

- +А. Ущемлением желудка
- В. Малигнизацией
- С. Прекардиальными болями
- Д. Ничем из названного
- Е. Всеми вышеназванными

10. Больной поступил в клинику с жалобами на боли в грудной клетке слева, одышку усиливающуюся после приема пищи и при физической нагрузке, а также в положении лежа, тошноту и периодически рвоту, приносящую облегчение. При рентгенографии грудной клетки над диафрагмой газовый пузырь с уровнем жидкости. Ваш диагноз?

- А. Левосторонняя абсцедирующая пневмония
- В. Стенокардия
- +С. Скользящая грыжа пищеводного отверстия диафрагмы
- Д. Гемоторакс слева
- Е. Травматическая грыжа диафрагмы

11. При каких условиях выявляются рентгенологически скользящие грыжи пищеводного отверстия диафрагмы?

- А. В положении стоя
- В. В полусидячем положении
- =С. В положении Тренделенбурга
- Д. При искусственной гипотонии 12-перстной кишки
- Е. В положении на боку

12. Укажите симптомы, чаще всего встречающиеся при скользящих грыжах пищеводного отверстия диафрагмы:

- +А. Изжога, боль за грудиной, мелена
- В. Боль за грудиной, мелена, кишечная непроходимость, рвота
- С. Кишечная непроходимость, рвота, изжога
- Д. Изжога
- Е. Изжога, рвота, мелена

13. Какие рекомендации Вы дадите больному с рефлюксэзофагитом на почве грыжи пищеводного отверстия диафрагмы?

- А. Высокое положение головного конца тела в постели во время сна, приём антацидов, приём церукала

- В. Дробный приём пищи небольшими порциями, высокое положение тела во время сна, не ложиться после еды
С. Приём антацидов, приём церукала, не ложиться после еды
D. Дробный приём пищи небольшими порциями, приём антацидов, не ложиться после еды
+E. Дробный приём пищи, высокое положение головного конца тела во время сна. Приём антацидов, приём церукала, не ложиться после еды

14. Больная 54 лет предъявляет жалобы на боли за грудиной в эпигастральной области, возникшие после приема пищи, затруднение глотания, отрыжку. При рентгенографии в заднем средостении округлое просветление с уровнем жидкости, после приема контрастного вещества выявлено расположение кардиального отдела желудка выше диафрагмы. Какое заболевание можно заподозрить у больной?

- A. Рак кардиального отдела желудка
B. Релаксацию диафрагмы
+C. Грыжу пищеводного отверстия диафрагмы
D. Ретростернальную грыжу Ларрея
E. Параэзофагеальную грыжу

15. Больного 40 лет беспокоят боли за грудиной в области мечевидного отростка, иррадиирующие в лопатку, отрыжка, изжога. Вышеперечисленные симптомы усиливаются при наклоне туловища вперед. У больного заподозрена скользящая грыжа пищеводного отверстия диафрагмы. Какие из перечисленных методов диагностики необходимы для подтверждения и уточнения диагноза?

- A. Ретроградная панкреатикохолангиография, внутрижелудочная рН-метрия
+B. ФГДС, рентгеновское исследование желудка в положении Тренделенбурга, пищеводная иономанометрия, внутрижелудочная рН-метрия
C. Рентгеновское исследование желудка в положении Тренделенбурга, ретроградная панкреатикохолангиография, пищеводная иономанометрия, внутрижелудочная рН-метрия
D. Рентгенологическое исследование желудка в положении Тренделенбурга, ретроградная панкреатикохолангиография, внутрижелудочная рН-метрия
E. Рентгенологическое исследование желудка в положении Тренделенбурга, ретроградная панкреатикохолангиография, пищеводная иономанометрия, внутрижелудочная рН-метрия

16. У больной 50 лет внезапно возникла острая дисфагия, сопровождающаяся резкой болью за грудиной. Какова возможная причина из указанных ниже заболеваний?

- A. Межрёберная невралгия
B. Стенокардия
+C. Ущемлённая параэзофагеальная грыжа
D. Рефлюкс-эзофагит
E. Грыжа Ларрея

17. У больной отмечаются изжога и жгучие боли за грудиной, боли в левом подреберье, иррадиирующие в области сердца и в левую лопатку. Чаще они возникают при наклоне туловища вперед после еды. При рентгенологическом исследовании пищевод не расширен, укорочен, выпрямлен, барий из него поступает в полушаровидный газовый пузырь с тонкими стенками, расположенный над диафрагмой, а затем заполняет вытянутый желудок с грубыми складками. Ваше заключение?

- A. Ахалазия пищевода
B. Диафрагмальная грыжа Богдалека

- С. Рак пищевода с переходом в желудок
- +D. Скользящая грыжа пищеводного отверстия диафрагмы
- Е. Параэзофагеальная грыжа

18. Больная 43 лет жалуется на боли за грудиной и чувство жжения, которые усиливаются после еды и в положении лёжа. В положении стоя боли уменьшаются. В анализах крови умеренная гипохромная анемия. Ваше заключение?

- А. Хронический гастрит
- В. Дуоденальная язва
- +С. Грыжа пищеводного отверстия диафрагмы с явлениями рефлюкс-эзофагита
- D. Рак желудка
- Е. Эпифренальный дивертикул пищевода

19. Какие из перечисленных факторов являются показаниями для хирургического лечения грыж пищеводного отверстия диафрагмы?

- А. Неэффективность консервативного лечения, частые кровотечения пищевода, скользящие грыжи пищеводного отверстия диафрагмы без осложнений
- В. Развитие воспалительных стриктур пищевода, частые кровотечения пищевода
- С. Неэффективность консервативного лечения, развитие воспалительных стриктур пищевода, частые кровотечения пищевода
- D. Скользящие грыжи пищеводного отверстия диафрагмы без осложнений, врожденный короткий пищевод
- +Е. Неэффективность консервативного лечения, развитие воспалительных стриктур пищевода, частые кровотечения пищевода, врожденный короткий пищевод

20. Больной 55 лет обратился с жалобами на изжогу, отрыжку кислым, боли за грудиной. Изжога усиливается после еды и в положении лежа. Какие инструментальные исследования необходимы для уточнения диагноза и дифференциального диагноза ?

- А. УЗИ брюшной полости
- В. Компьютерная томография брюшной стенки
- С. Рентгеноскопия желудка
- +D. Рентгеноскопия желудка в положении Тренделенбурга и эзофагогастродуоденоскопия
- Е. Лапароскопия

21. Осложнением какого из перечисленных заболеваний является эрозивно-язвенный эзофагит?

- А. Рака желудка
- В. Язвенной болезни 12-пёрстной кишки
- С. Кардиоспазма
- +D. Скользящих грыж пищеводного отверстия диафрагмы
- Е. Хронического гастрита

Тестовый контроль по теме: «Кишечная непроходимость. Спаечная болезнь»

1. Непроходимость кишечника среди хирургических больных встречается

- А) в 40%;
- +Б) в 10%;
- В) в 20-30%;
- Г) в 0,3-0,6%

Д) в 2 – 3%.

2. Наиболее характерными симптомами непроходимости кишечника являются

- А) боль в животе, отсутствие стула, отсутствие отхождения газов, вздутие живота;
- Б) отсутствие стула и отхождения газов, перитонеальные симптомы, вздутие живота;
- В) боль в животе, перитонеальные симптомы, отсутствие стула,
- +Г) нарушение пассажа содержимого по кишечнику, отсутствие отхождения газов и стула,
- Д) рвота, диарея, перитонеальные явления.

3. Непроходимость кишечника наиболее часто возникает

- А) в детском возрасте;
- +Б) в старческом возрасте;
- В) в возрасте от 40 до 60 лет;
- Г) в период полового созревания;
- Д) во всех возрастах одинаково часто.

4. Наиболее частой формой непроходимости кишечника является

- А) спаечная;
- Б) обтурационная;
- +В) заворот кишечника;
- Г) инвагинация кишечника;
- Д) динамическая.

5. У детей наиболее часто встречается

- А) обтурационная непроходимость кишечника;
- Б) узлообразование;
- +В) инвагинация;
- Г) спастическая непроходимость кишечника;
- Д) паралитическая непроходимость кишечника.

6. К развитию непроходимости кишечника предрасполагают

- А) аномалии кишечника;
- +Б) аномалии брыжейки;
- В) опухоли кишечника;
- Г) спайки в брюшной полости;
- Д) все перечисленное.

7. Причиной механической непроходимости кишечника наиболее часто является

- А) инородные тела желудочно-кишечного тракта;
- Б) прием большого количества грубой пищи;
- В) резкое повышение внутрибрюшного давления;
- Г) интоксикация свинцом;
- +Д) опухоли кишечника.

8. Функциональная непроходимость кишечника делится

- А) на странгуляционную и обтурационную;
- Б) на инвагинационную и странгуляционную;
- В) на паралитическую и токсическую;
- +Г) на паралитическую и спастическую;
- Д) на спастическую и токсическую.

9. Паралитическая непроходимость кишечника возникает

- А) при травмах органов брюшной полости;
- Б) при травмах и заболеваниях центральной нервной системы;
- В) при операциях на органах брюшной полости;
- +Г) правильные ответы А) , Б) и В) ;
- Д) правильные ответы А) , В) .

10. Механическая непроходимость кишечника возникает

- А) при опухолях кишечника;
- Б) при инородных телах желудочно-кишечного тракта;
- В) при гельминтозах;
- Г) при ущемленных грыжах;
- +Д) при всем перечисленном.

11. Спастическая непроходимость кишечника может возникать

- А) при операциях на органах брюшной полости;
- Б) при травмах центральной нервной системы;
- В) при гипергликемической коме;
- Г) при диабетическом кризе;
- +Д) при отравлении свинцом.

12. Обтурационная непроходимость кишечника может быть обусловлена

- А) сдавлением кишечника извне;
- Б) обтурацией просвета кишки инородным телом;
- В) опухолью кишечника;
- +Г) правильные ответы А) , Б) и В) ;
- Д) правильные ответы А) , В)

13. Потери белка крови при непроходимости кишечника чаще составляют

- +А) 1-5%;
- Б) 10-15%;
- В) 20-30%;
- Г) более 50%;
- Д) потерь белка не отмечается.

14. Нарушение гомеостаза при непроходимости кишечника заключается

- +А) в гиповолемии, гипокалиемии, гипопроteinемии, интоксикации, гипохлоремии;
- Б) в гиперкалиемии, гиперхлоремии, гиперпротеинемии;
- В) в гипернатриемии, гиперхлоремии;

- Г) в гиповолемии, гиперпротеинемии, гипокалиемии;
- Д) в анемии, гипокальциемии, гиперхлоремии.

15. Болевой синдром при ранней стадии механической непроходимости кишечника характеризуется

- А) постоянной тупой болью в животе;
- Б) постоянной острой болью в животе;
- В) опоясывающими болями;
- +Г) схваткообразными болями в животе;
- Д) иррадиацией болей в нижние конечности.

16. Пальцевое исследование прямой кишки показано

- А) при низкой непроходимости кишечника;
- Б) при толсто-тонкокишечной инвагинации;
- В) при выпадении инвагината через прямую кишку;
- Г) при ректальном кровотечении;
- +Д) при всех случаях.

17. Для диагностики острой кишечной непроходимости используются

- А) обзорная рентгеноскопия брюшной полости;
- Б) исследование пассажа бария по желудочно-кишечному тракту;
- В) ирригоскопия;
- Г) рентгеноконтрастная целиакография;
- +Д) только А и Б.

18. Чашами Клойбера называются

- А) скопление газа в разных местах кишечника;
- +Б) горизонтальные уровни жидкости с просветлением над ними;
- В) поперечная исчерченность тонкой кишки при перерастяжении ее газами;
- Г) наличие округлых теней в просвете кишечника;
- Д) скопление контрастного вещества в кишечнике, напоминающие "перевернутые чаши"

19. При высокой тонкокишечной непроходимости чаши Клойбера локализуются в проекции передней брюшной стенки

- А) в левом верхнем квадранте;
- Б) в левом нижнем квадранте;
- В) в правом верхнем квадранте;
- Г) в правом нижнем квадранте;
- Д) равномерно во всех отделах.

20. Признаками чаш Клойбера, локализующимися в тонкой кишке являются

- А) расположены в левом верхнем квадранте живота;
- Б) основание чаш превышает их высоту;
- В) высота чаш значительно превышает их основание;
- +Г) правильно А) и Б) ;
- Д) правильно А) и В) .

21. Для чаш Клойбера при низкой тонкокишечной непроходимости кишечника характерны

- А) расположение в правом нижнем квадранте передней брюшной стенки;
- Б) многочисленность;
- В) малочисленность;
- +Г) правильно А) и Б);
- Д) правильно А) и В) .

22. Для чаш Клойбера, расположенных в толстой кишке, характерно

- А) расположение в верхних отделах живота;
- Б) преобладание высоты чаш над шириной;
- В) равномерное расположение в разных отделах живота;
- Г) правильно А) и Б);
- Д) правильно А) и В) .

23. К рентгенологическим признакам кишечной непроходимости относятся

- А) пневматоз кишечника;
- Б) складки Керкрингера;
- В) широкие горизонтальные уровни;
- Г) множественные чаши Клойбера;
- +Д) все перечисленное.

24. При непроходимости кишечника на догоспитальном этапе необходимо

- А) назначить очистительную клизму;
- Б) назначить анальгетики и спазмолитики;
- +В) госпитализировать больного;
- Г) назначить тепловые процедуры;
- Д) все перечисленное верно.

25. Паранефральная блокада при непроходимости кишечника показана

- А) при необходимости дифференциальной диагностики характера непроходимости;
- Б) при динамической непроходимости кишечника;
- В) в качестве предоперационной подготовки;
- Г) правильно Б) и В);
- +Д) правильно А) и Б) .

26. Консервативное лечение кишечной непроходимости показано

- +А) при динамической непроходимости кишечника;
- Б) при начальных стадиях механической непроходимости кишечника;
- В) обтурации кишечника гельминтами;
- Г) правильно А) и Б);
- Д) правильно А), Б) и В) .

27. При высокой непроходимости тонкой кишки

- +А) чаши Клойбера расположены в левом верхнем квадранте передней брюшной стенки;

- Б) чаши Клойбера расположены в правом нижнем квадранте передней брюшной стенки;
- В) чаши Клойбера многочисленны;
- Г) правильно А) и Б) ;
- Д) правильно А) , Б) и В)

28. Дифференциальный диагноз при непроходимости кишечника и острого панкреатита основывается на данных

- А) обзорной рентгенографией брюшной полости;
- Б) исследования крови и мочи;
- В) лапароскопии;
- +Г) правильно А) , Б) и В) ;
- Д) правильно А) и Б) .

29. Основным в дифференциальной диагностике непроходимости кишечника и перфорации полого органа брюшной полости являются данные

- +А) обзорной рентгенографией брюшной полости;
- Б) фиброгастроскопии;
- В) УЗИ;
- Г) лабораторных исследований крови;
- Д) правильно А) , Б) и Г) .

30. Показаниями к выполнению сифонной клизмы являются

- +А) толстокишечная обтурационная непроходимость;
- Б) тонкокишечная обтурационная непроходимость;
- В) обтурация кишки, вызванная гельминтами;
- Г) правильно А) , Б) и В) ;
- Д) правильно А) и Б) .

31. Сифонная клизма считается эффективной, если

- А) промывные воды окрашены в желтый цвет и больному стало лучше (субъективно) ;
- Б) промывные воды окрашены в бурый цвет, отошло большое количество газов и кала;
- +В) исчезли специфические симптомы непроходимости кишечника;
- Г) исчезли боли в животе;
- Д) улучшились показатели лабораторных анализов.

32. При механической непроходимости кишечника не используются

- +А) препараты, усиливающие перистальтику кишечника;
- Б) дезинтоксикация;
- В) опорожнение кишечника;
- Г) инфузионная терапия;
- Д) паранефральная новокаиновая блокада.

33. При паралитической непроходимости кишечника используется

- А) интубация кишечника;
- Б) препараты, усиливающие перистальтику кишечника;

- В) паранефральная новокаиновая блокада;
- +Г) правильно А) , Б) и В) ;
- Д) правильно А) и В) .

34. При непроходимости кишечника чаще используется оперативный доступ

- А) Леннандера;
- Б) Волковича – Дьяконова;
- В) Кохера;
- +Г) средне-срединная лапаротомия;
- Д) все перечисленные доступы.

35. Для опорожнения кишечника во время операции можно использовать

- А) метод "выдаивания";
- Б) пункцию кишки
- В) энтеротомию;
- Г) интубацию кишки;
- +Д) все перечисленное.

36. Некроз кишечной стенки начинается

- А) с серозной оболочки;
- Б) с мышечного слоя;
- +В) со слизистой оболочки;
- Г) со всех слоев одновременно;
- Д) с брыжейки.

37. Для восстановления жизнеспособности кишки используются

- А) обкладывание кишки теплыми салфетками;
- Б) раздражение серозной оболочки кишки химическими веществами;
- В) новокаиновая блокада корня брыжейки;
- +Г) правильно А) и В) ;
- Д) правильно А) , Б) и В) .

38. При инвагинации и некрозе следует выполнить

- А) операцию Нобля;
- Б) дезинвагинацию;
- +В) резекцию кишечника вместе с инвагинатом;
- Г) энтеростомию;
- Д) интубацию кишечника.

39. Борьба с атонией кишечника включает

- А) опорожнение кишечного тракта;
- Б) стимуляцию моторики кишечника;
- В) декомпрессию кишечника;
- Г) дезинтоксикацию и восстановительную инфузионную терапию;
- +Д) все перечисленное.

40. Профилактика динамической непроходимости кишечника включает

- А) профилактику бытовых и профессиональных интоксикаций;
- Б) щадящие методы оперирования больных;
- В) своевременное обезболивание;
- Г) лечение заболеваний ЦНС;
- +Д) все перечисленное.

41. Профилактика образования спаек в брюшной полости включает:

- А) бережное отношение к тканям во время операции;
- Б) введение лекарственных препаратов в брюшную полость только в виде раствора;
- В) нокаиновую блокаду корня брыжейки;
- Г) стимуляцию перистальтики кишечника в раннем послеоперационном периоде;
- +Д) все перечисленное.

42. Выберите симптомы, не характерные для кишечной непроходимости.

- 1) Схваткообразные боли.
- 2) Тошнота, рвота.
- 3) Понос.
- 4) Задержка стула и газов.
- 5) Кровянистые выделения из прямой кишки.
- 6) Асимметрия живота.

Выберите правильную комбинацию ответов:

- А) 1, 2; +Б) 3; В) 5,6; Г) 6; Д) Все ответы верны.

43. Укажите изменения, которые не характерны для кишечной непроходимостью.

- 1) Учащение пульса.
- 2) Падение А/Д.
- 3) Язык сначала влажный, спустя несколько часов становится сухим.
- 4) Вздутие живота.
- 5) Отсутствие печеночной тупости.
- 6) Тимпанит при перкуссии передней брюшной стенки.
- 7) Асимметрия живота.

Выберите правильную комбинацию ответов:

- А) 1; Б) 2; В) 3, 4; +Г) 5; Д) 2, 6, 7.

44. В каком из перечисленных отделов желудочно-кишечного тракта чаще всего наблюдается заворот кишечника?

- А) В тонкой кишке.
- Б) В слепой кишке.
- +В) В сигмовидной кишке.
- Г) В поперечно-ободочной кишке.
- Д) Одинаково часто во всех отделах.

45. Укажите оптимальные сроки предоперационной подготовки больных с кишечной непроходимостью (в часах) .

- А) 1.
- +Б) 2.
- В) 3.

- Г) 4.
- Д) 5.

46. Выберите, какие клинические проявления не характерны для синдрома клеточной клеточной дегидратации.

- 1) гипотония;
- 2) кожный покров сухой;
- 3) кожный покров влажный;
- 4) слизистые сухие;
- 5) слизистые влажные;
- 6) тошнота;
- 7) рвота.

Выберите правильную комбинацию ответов:

- А) 1, 2, 4; Б) 1, 2, 3; +В) 3, 5; Г) 2, 5, 6, 7; Д) Все ответы верны.

47. Выберите, какие клинические проявления характерны для синдрома внеклеточной дегидратации.

- 1) Гипотония.
- 2) Кожный покров сухой.
- 3) Кожный покров влажный.
- 4) Слизистые сухие.
- 5) Слизистые влажные.
- 6) Тошнота.
- 7) Рвота.

Выберите правильную комбинацию ответов:

- А) 1, 2, 4; Б) 1, 2, 3; +В) 1, 3, 5; Г) 2, 5, 6; Д) 2, 4, 6, 7.

48. Укажите адекватные условия для выполнения операции при кишечной непроходимости.

- А) Местная анестезия.
- Б) Эпидуральная анестезия.
- В) Верхнесрединная лапаротомия.
- +Г) Эндотрахеальный наркоз и широкая срединная лапаротомия.
- Д) Нижнесрединная лапаротомия

49. Какие принципы должны соблюдаться при выполнении операции по поводу кишечной непроходимости?

- А) Устранение источника непроходимости.
- Б) Оценка жизнеспособности кишечника.
- В) Адекватный объем резекции, вовлеченной в патологический процесс кишки.
- Г) Декомпрессия желудочно-кишечного тракта, санация и дренирование брюшной полости.
- +Д) Все ответы верны.

50. Выберите способы оценки жизнеспособности кишки.

- 1) Восстановление нормального цвета кишки.
- 2) Пульсация сосудов брыжейки.
- 3) Появление перистальтики.
- 4) Люминесцентное исследование кишки.
- 5) Трансиллюминационная вазография.

б) Локальная термометрия кишечника.

Выберите правильную комбинацию ответов:

А) 1, 2, 4; Б) 1, 2, 3; В) 1, 2, 3, 4; Г) 2, 5, 6; +Д) Все ответы верны.

51. Укажите возможные способы декомпрессии тонкой кишки при острой кишечной непроходимости.

- 1) Метод назогастроинтестинального дренирования.
- 2) Кишечная интубация через гастростому.
- 3) Метод декомпрессии через энтеростому по Майдлю.
- 4) Дренирование тонкой кишки через цекостому.
- 5) Дренирование тонкой кишки через культю поперечной ободочной кишки.
- б) Подвесная еюностома с проведением длинного зонда через тонкую кишку.

Выберите правильную комбинацию ответов:

А) 1, 2, 3, 4; Б) 1, 3, 4, 5; В) 2, 4, 5, 6; Г) 2, 5, 6; +Д) все ответы верны.

52. При завороте тонкой кишки имеются явные признаки некроза. Какова должна быть интраоперационная тактика?

- А) Кишечные петли расправляют, зону некроза выводят на переднюю брюшную стенку, а затем их резецируют.
- Б) Кишечные петли необходимо расправить, выполнить резекцию кишки, сформировать энтероэнтероанастомоз «конец в конец».
- В) Кишечные петли необходимо расправить, выполнить резекцию кишки, сформировать энтероэнтероанастомоз «бок в бок».
- Г) Кишечные петли необходимо расправить, выполнить резекцию кишки, сформировать энтероэнтероанастомоз «конец в бок».
- +Д) К резекции следует приступить до расправления кишечных петель.

53. Если при завороте слепой кишки она оказалась жизнеспособной, какой объем операции следует выполнить?

- А) Целесообразна резекция слепой и восходящей ободочной кишок с наложением илеотрансверзоанастомоза.
- Б) После расправления слепой кишки ее выводят на переднюю брюшную стенку и накладывают цекостому.
- +В) Слепую кишку следует расправить и фиксировать к заднему листку брюшины.
- Г) Выполнить правостороннюю гемиколэктомия.
- Д) Сформировать цекостому.

54. При лапаротомии, выполненной по поводу заворота сигмы, кишка оказалась жизнеспособной. Какой объем операции должен быть выполнен?

- +А) Следует предпринять попытку расправления заворота.
- Б) Следует выполнить резекцию кишки с анастомозом «конец в конец».
- В) Следует выполнить резекцию кишки с ушиванием дистального конца и выведением проксимального в виде одноствольного ануса.
- Г) Следует выполнить резекцию кишки с анастомозом «бок в бок».
- Д) Сформировать петлевую колостому.

55. Укажите показания к расправлению инвагината с помощью бариевой клизмы.

- +А) Срок заболевания 24—48 часов.

- Б) Срок заболевания более 48 часов.
- В) Вздутие живота.
- Г) Признаки перитонита. Гипертермия.
- Д) Рецидивирующая инвагинация.

56. Укажите правильные условия дезинвагинации кишечника с помощью бариевой взвеси.

- А) Кружка Эсмарха с жидкой бариевой взвесью поднимается на 60—70 см.
- +Б) Кружку поднимают до высоты 80—120 см.
- В) Кружку поднимают до высоты 150 см.
- Г) Бариевая взвесь вводится под давлением шприцем Жане.
- Д) Метод дезинвагинации бариевой взвесью не применяется.

57. Что следует понимать под дезинвагинацией кишечника?

- А) Резекцию кишки в пределах здоровых тканей.
- +Б) Проталкивание головки инвагината в проксимальном направлении.
- В) Расправление кишки путем создания тяги и протравки за близлежащие здоровые участки кишки.

58. Укажите летальность в процентном соотношении при кишечной непроходимости.

- А) 2—6.
- Б) 7—9.
- +В) 10—14.
- Г) 15—20.
- Д) > 21.

59. У больной 34 лет за два часа до поступления в клинику внезапно появились сильные схваткообразные боли в животе, возникшие после еды. Была многократная рвота, скудный однократный стул. Заболеванию предшествовал недельный курс голодания, самостоятельно проводившийся больной. Состояние больной тяжелое, беспокойна, мечется в постели. Выражение лица страдальческое, определяется цианоз губ. Дыхание учащено, пульс – 112 в минуту, АД – 100 и 60 мм рт. ст. Живот умеренно вздут, ассиметричный. В мезогастрии пальпируется плотноэластическое болезненное образование овальной формы. На высоте схваткообразных болей выслушивается усиленная резонирующая перистальтика. Определяется "шум плеска". Укажите правильный клинический диагноз:

- А) опухоль нисходящей ободочной кишки, острая обтурационная кишечная непроходимость;
- Б) разрыв аневризмы брюшного отдела аорты;
- В) гангренозный холецистит, возможно, с перфорацией;
- +Г) заворот тонкой кишки, острая странгуляционная кишечная непроходимость;
- Д) геморрагический панкреонекроз.

60. Больной в течение последних трех месяцев отмечает умеренные ноющие боли в правой подвздошной области, вздутие живота, усиленное урчание кишечника, слабость, субфебрильную температуру. Около месяца беспокоят запоры, сменяющиеся жидким стулом со слизью и следами темной крови. Три дня назад боли в животе значительно усилились и приняли схваткообразный характер, перестали отходить газы. Состояние больного тяжелое, пульс – 94 уд. □ мин. Живот вздут, при пальпации мягкий, болезненный в правой подвздошной области, где определяется малоподвижный плотный инфильтрат. Перистальтика резонирующая. При обзорной рентгенографии брюшной полости

выявлены множественные горизонтальные уровни жидкости, чаши Клойбера. Укажите правильный клинический диагноз:

- +А) опухоль слепой кишки, осложнившаяся обтурационной кишечной непроходимостью;
- Б) периаппендикулярный абсцесс с прорывом в брюшную полость;
- В) илеоцекальная форма инвагинации;
- Г) тромбоз верхней брыжеечной артерии;
- Д) острая токсическая дилатация толстой кишки.

Тестовый контроль по теме: «Заболевания и повреждения пищевода»

1. Пищеводный синдром включает следующие признаки, кроме:

- 1) Регургитации
- 2) Салюрии
- +3) Икоты
- 4) Дисфагии
- 5) Изжоги

2. Парадоксальная дисфагия характерна:

- 1) Доброкачественным опухолям пищевода
- 2) Раку пищевода
- 3) Дивертикулам пищевода
- 4) Пептическим стенозам пищевода
- +5) Ахалазии кардии

3. Какой из нижеперечисленных методов может точнее выявить гастроэзофагиальный рефлюкс?

- 1) Эндоскопия
- 2) Эзофагоманометрия
- +3) Эзогастральный транзит с густой бариевой взвесью
- 4) Эзофагеальная сцинтиграфия
- 5) Эзофагеальная рН-метрия

4. Спонтанный разрыв пищевода определяется следующими признаками, кроме:

- 1) Сильной загрудинной боли при глотании
- 2) Гнусавости
- 3) Подкожной шейной эмфиземы
- +4) Парадоксальной дисфагии
- 5) Гидропневмоторакса

5- Какое самое частое осложнение дивертикула Ценкера?

- 1) Кровотечение
- 2) Перфорация
- 3) Малигнизация
- +4) Лёгочные осложнения
- 5) Перидивертикулярная флегмона

6. Какое из нижеперечисленных утверждений о дивертикуле Ценкера ошибочное?

- 1) Пульсационный дивертикул
- +2) Локализуется в нижней трети пищевода
- 3) Может быть поврежден во время эндоскопического исследования
- 4) Стенка дивертикула состоит из слизистой оболочки
- 5) Оперируется только в случае присутствия симптоматики

7. Самым частым осложнением язвы пищевода является:

- +1) Кровотечение
- 2) Перфорация
- 3) Стеноз
- 4) Малигнизация
- 5) Лёгочные осложнения

8. Острый гнойный медиастинит чаще всего обусловлен разрывом:

- 1) Трахеи
- 2) Аневризмы аорты
- +3) Пищевода
- 4) Поддиафрагмального абсцесса
- 5) Перинефрального абсцесса

9. Какое утверждение не является точным по отношению к эпидиафрагмальному дивертикулу?

- A. Сопутствует гастроэзофагеальному рефлюксу
- +B. Это тракционный дивертикул
- 3) Может быть спутан с грыжей пищеводного отверстия диафрагмы
- 4) Может быть больше чем бифуркационный дивертикул
- 5) Может сопутствовать другим болезням пищевода

10. Капризная, перемежающаяся дисфагия, увеличивающаяся при эмоциях, выявляет чаще всего:

- 1) Пептический эзофагит
- 2) Гастроэзофагиальный рефлюкс
- +3) Мегаэзофаг
- 4) Рак пищевода
- 5) Склеродермию

11. Посткаустические стенозы пищевода характеризуются следующими признаками, исключая:

- 1) Являются многочисленными и многоуровненными
- 2) Экцентричны
- 3) Находятся на уровне физиологических сужений пищевода
- +4) Поражают исключительно слизистую оболочку
- 5) Могут сопутствовать пилоростенозу

12. Синдром Mai lory- Weiss обусловлен:

- 1) Геморрагической язвой пищевода

- 2) Разрывом варикозных узлов пищевода
- +3) Эпидиафрагмальным дивертикулом с кровотечением
- 4) Разрывами (линейными разрывами) слизистой эзогастрального сочленения
- 5) Грыжей пищевого отверстия диафрагмы

13. Чаще всего встречаемой доброкачественной опухолью является:

- 1) Аденома
- 2) Гемангиома
- 3) Фиброма
- 4) Липома
- +5) Лейомиома

14. В случае грыжи пищеводного отверстия усложненной эзофагитом главной целью операции является:

- 1) Ликвидация грыжевого мешка
- 2) Закрытие пищеводного отверстия диафрагмы
- +3) Подавление гастроэзофагиального рефлюкса
- 4) Удлинение пищевода
- 5) Уменьшение желудочной секреции

15. Назовите методы лечения поздно диагностированных травматических поражений пищевода:

- +1) Двухстороннее исключение пищевода, дренирование средостения, антибиотики, вторичная пластика
- 2) Антибиотики
- 3) Хирургическое ушивание пищевода
- 4) Гастростомия
- 5) Немедленная эзофагопластика

16. Оптимальным методом лечения в случае ахалазии кардии является:

- 1) Эзогастральный by-pass
- 2) Стволовая ваготомия с дренированием
- +3) Эзофагэктомия с пластикой
- 4) Внеслизистая кардиомиотомия в совокупности с антирефлюксной операцией
- 5) Операция Nissen

17. Гастроэзофагиальный рефлюкс может быть обусловлен следующими обстоятельствами, кроме:

- +А. Дивертикула Zenker
- 2) Скользящей грыжи пищеводного отверстия диафрагмы
- 3) Проксимальной резекции желудка
- 4) Короткого пищевода
- 5) Уменьшения тонуса нижнего пищеводного сфинктера

18. Какое из нижеперечисленных утверждений не относится к коррозивно-токсическому эзофагиту?

- +1) Не сопровождается поражениями желудка

- 2) Проявляется при употреблении вовнутрь щелочей
- 3) Приводит к рубцовым сужениям пищевода
- 4) Проявляется при употреблении во внутрь кислот
- 5) Сопровождается деструкцией эпителия

19. Какое утверждение характерно для ахалазии кардии?

- +1) Повышенный тонус нижнего сфинктера пищевода
- 2) Частое осложнение дивертикулёзом
- 3) Неукротимая рвота
- 4) Единственным методом, подтверждающим диагноз, является эндоскопия
- 5) Ассоциируется с экстрадигестивными опухолями

20. В клинической картине ахалазии кардии включены следующие признаки, за исключением:

- 1) Парадоксальной дисфагии
- 2) Пусковым моментом могут быть эмоции
- +3) Частой рвотой
- 4) Капризного течения процесса
- 5) Возможной малигнизации

21. Оптимальным методом хирургического лечения кардиоспазма является:

- 1) Эзофагогастростомия
- 2) Стволовая ваготомия с дренированием
- +3) Резекция пищевода и комбинирование эзокардиомиотомии с антирефлюксной операцией
- 4) . Операция Nissen

22. В случае перфорации шейного отдела пищевода оптимальным консервативным методом лечения является:

- 1) Гастральный зонд с антибиотикотерапией
- 2) Постельный режим с антибиотикотерапией
- +3) Ушивание дефекта, дренирование средостения, антибиотикотерапия
- 4) Резекция пищевода и пластика толстой кишкой
- 5) Эндоскопическое пломбирование дефекта

23. Оптимальным методом лечения ахалазии кардии 1-ой степени является:

- 1) Спазмолитики
- +2) Инструментальное расширение нижнего сфинктера пищевода
- 3) Эзофагомиотомия
- 4) Седирование больного
- 5) Диета в сочетании с нейротропными средствами

24. Рентгенологическими критериями при кардиоспазме являются следующие, за исключением:

- 1) Конического сужения в кардиальном сегменте
- 2) Надстенотического расширения
- +3) Рельеф складок сохранён
- 4) Сопровождается с дуоденогастральным рефлюксом

5) Раскрытие кардии при спазме Г-Н степени

25. Пусковым моментом кардиоспазма является:

- 1) Ожог
- 2) Гастроэзофагиальный рефлюкс
- +3) Нарушение функций центральной и вегетативной нервной системы
- 4) Аномалии развития
- 5) Изжога

26. Средняя длина пищевода составляет:

- 1) 18 см
- 2) 21 см
- +3) 25 см
- 4) 28 см
- 5) 32 см

27. Калибр пищевода сужен:

- +1) Тремя сужениями
- 2) Четырьмя сфинктерами
- 3) Дугой аорты
- 4) Грудным лимфатическим протоком
- 5) Полунепарной веной

28 Главной функцией пищевода является:

- 1) Освобождение полости рта от секрета слюнных желез
- 2) Любрификация пищи секретом слизистой пищевода
- +3) Продвижение пищи в желудок
- 4) Обеспечение выделения воздуха, поступившего в желудок вместе с пищей
- 5) Обеспечение выделения рвоты

29. Язва Varret обусловлена:

- 1) Уменьшением рН пищевода
- 2) Термическими и коррозивными поражениями
- +3) Метаплазией слизистой, желудочными цилиндрическими клетками
- 4) Перфорацией инородным телом
- 5) Гастроэзофагиальным рефлюксом

30. Вход в пищевод находится:

- 1) На уровне III шейного позвонка
- +2) На расстоянии 14-17 см от передней стенки верхних резцов
- 3) На уровне бифуркации трахеи
- 4) На расстоянии 10-12 см от передней стенки нижних резцов
- +5) На уровне VI шейного позвонка

31. Синдром Бурхаве (Boerhaave) характеризуется:

- +1) Послервотным разрывом на уровне дистального пищевода
- +2) Острым медиастинитом
- 3) Продольным дефектом слизистой оболочки в кардиальном отделе с кровотечением
- +4) Напряжением мышц передней брюшной стенки
- 5) Присутствием воздуха под диафрагмой при обзорной рентгенографии брюшной полости

32. Рентгенологическими признаками ахалазии кардии являются:

- +1) Сужение на уровне нижнего сфинктера пищевода
- 2) Сегментарные сужения по ходу пищевода
- +3) Признак „мышиный хвостик“
- +4) Воронкообразное надстенотическое расширение пищевода
- +5) Асинхронизм между открытием нижнего сфинктера пищевода и глотанием

33. Дилатативный метод лечения ахалазии назначают при:

- +1) I стадии ахалазии
- +2) II стадии ахалазии
- 3) III стадии ахалазии
- 4) IV стадии ахалазии
- 5) Во всех случаях

34. Целью хирургического лечения ахалазии является:

- +1) Внеслизистая кардиомиотомия
- 2) Задняя крурорафия
- +3) Стволовая ваготомиа
- 4) Фундопликация
- 5) Резекция пищевода

35. Укажите механизмы, препятствующие рефлюкс содержимого желудка в пищевод:

- +1) Тонические сокращения нижнего сфинктера пищевода
- +2) Градиент давления между грудным и брюшным отделом пищевода
- 3) Рефлекс открытия кардии при глотании
- +4) Угол Гисса
- +5) Складка Губарева

36. Пептическая язва пищевода может сопровождаться:

- +1) Гастроэзофагиальным рефлюксом
- +2) Грыжей пищеводного отверстия диафрагмы
- +3) Коротким пищеводом
- 4) Ахалазией пищевода
- 5) Инвазией *Helicobacter Pylori*

37. Дивертикулы пищевода чаще встречаются:

- +1) У мужчин
- 2) У женщин
- 3) До 30 лет
- +4) После 50 лет
- +5) В грудном отделе пищевода

38. По локализации определяют следующие типы дивертикулов пищевода:

- +1) Глоточно-пищеводный
- 2) Надаортный
- +3) Бифуркационный
- +4) Эпидиафрагмальный
- 5) Кардиальный

39. Назовите отличительные характеристики дивертикула Зенкера:

- 1) Локализуется на передней стенке глоточно-пищеводного перехода
- 2) Это тракционный дивертикул
- +3) Высокое давление и дискоординированные мышечные сокращения предрасполагают появлению дивертикула
- +4) Нуждаются в дивертикулэктомии
- 5) Возможно разрешение методом инвагинации

40. Для бифуркационных дивертикулов характерно:

- +1) Прорыв в трахею
- +2) Боль за грудиной
- 3) Напряжение мышц брюшного пресса
- 4) Присутствует признак „шнурования ботинок“
- +5) Чаще протекает без клинических признаков

Тестовый контроль по теме: «Заболевания щитовидной железы»

1. Для тиреотоксического криза характерно все, кроме:

- а) похудание
- +б) симптома Хвостека
- в) гипертермии
- г) тахикардии
- д) нервнопсихических расстройств

2. Осложнением не характерным для операций на щитовидной железе является:

- а) кровотечение
- б) воздушная эмболия
- +в) жировая эмболия
- г) повреждение трахеи
- д) поражение возвратного нерва

3. Для болезни Гревса - Базедова не характерно наличие:

- а) зоба
- б) тахикардии
- в) экзофтальма
- +г) диастолического шума на верхушке сердца
- д) все перечисленное характерно для данного заболевания

4. Наиболее частым осложнением субтотальной струмэктомии является:

- а) повреждение возвратного нерва
- б) рецидив тиреотоксикоза
- в) тетания
- +г) гипотиреоз
- д) прогрессирующий экзофтальм

5. Сходство тиреотоксической аденомы и диффузного токсического зоба в том, что они:

- а) вызывают декомпенсацию сердечной деятельности
- б) поражают лиц одного возраста
- в) часто дают экзофтальм
- г) имеют одинаковую симптоматику тиреотоксикоза
- +д) все верно

6. Для выявления злокачественных опухолей щитовидной железы чаще всего применяется:

- а) пробная эксцизия
- б) пункционная биопсия толстой иглой
- в) трепанобиопсия
- г) определение титра антител к щитовидной железе
- +д) пункционная биопсия тонкой иглой

7. При 1 стадии рака щитовидной железы выполняют:

- +а) гемитиреоидэктомию с резекцией перешейка
- б) субтотальную резекцию щитовидной железы
- в) операцию Крайля
- г) экстракапсулярную тотальную струмэктомию
- д) все неверно

8. Судороги, симптомы Хвостека и Труссо после струмэктомии говорят за:

- а) гипотиреоз
- б) тиреотоксический криз
- в) травму гортанных нервов
- +г) гипопаратиреоз
- д) остаточные явления тиреотоксикоза

9. Проявлением тиреотоксикоза не является:

- а) симптом Греффе и Мебиуса
- б) тахикардия
- в) экзофтальм
- г) тремор нижних конечностей
- +д) наличие узлов в щитовидной железе

10. Зоб у лиц одной биогеохимической области определяется как:

- а) эпидемический
- б) спорадический
- в) острый струмит

- +г) эндемический
- д) массовый тиреотоксикоз

11. Не является признаком тиреотоксического сердца:

- а) мерцательная аритмия
- б) кардиодилатация
- в) систолический шум на верхушке
- г) высокое систолическое давление
- +д) низкое систолическое давление

12. При биохимическом исследовании крови было обнаружено: гиперкальциемия, гипофосфатемия. При R-логическом исследовании - остеопороз костей. Стернальная пункция без особенностей. Диагноз?

- а) миеломная болезнь
- б) остеопороз костей таза
- в) фиброзная дисплазия
- +г) гиперпаратиреоз
- д) болезнь Педжета

13. При выявлении солитарного узла в щитовидной железе показано:

- +а) скенирование щитовидной железы
- б) рентгенологическое исследование грудной клетки и трахеи
- в) определение гормонов щитовидной железы
- г) антител щитовидной железы
- +д) ультразвуковое исследование щитовидной железы
- +е) диагностическая пункция

14. Какая фасция шеи образует влагалище для щитовидной железы?

- А) Первая
- Б) Вторая.
- В) Третья.
- Г) Четвертая (париетальный листок).
- +Д) Четвертая (висцеральный листок).

11. Укажите, как часто в процентном отношении наблюдается добавочная доля щитовидной железы.

- А) 100.
- Б) 50.
- +В) 30.
- Г) 10.
- Д) Добавочной доли не бывает.

12. Какая фасция шеи образует влагалище для трахеи и пищевода?

- А) Вторая.
- Б) Третья.
- В) Четвертая (париетальный листок).
- +Г) Четвертая (висцеральный листок).

Д) Пятая.

13. Веточкой какой артерии является верхняя щитовидная артерия?

- А) Внутренней сонной.
- +Б) Наружной сонной.
- В) Общей сонной.
- Г) Подключичной.
- Д) Дуги аорты.

14. Веточкой какой артерии является нижняя щитовидная артерия?

- А) Внутренней сонной.
- Б) Наружной сонной.
- В) Общей сонной.
- +Г) Подключичной.
- Д) Дуги аорты.

15. Веточкой какой артерии является а. Thyreoidea ima?

- А) Внутренней сонной.
- Б) Наружной сонной.
- В) Общей сонной.
- Г) Подключичной.
- +Д) Дуги аорты.

16. Какой возвратный нерв огибает подключичную артерию?

- +А) Правый.
- Б) Левый.

17. Какой сосуд огибает левый возвратный нерв?

- А) Общую сонную артерию.
- Б) Правую подключичную артерию.
- В) Левую подключичную артерию.
- +Г) Дугу аорты.

18. N. laryngeus recurrens проходит по задней поверхности щитовидной железы. Укажите его расположение по отношению к средней линии шеи.

- +А) Ближе к срединной линии.
- Б) Вдали от срединной линии.

19. Веточкой какого нерва является n. laryngeus recurrens?

- А) Симпатического ствола.
- +Б) Блуждающего нерва.

20. Укажите количество паращитовидных желез в организме человека.

- А) 2.

- Б). 3.
- +В) 4.
- Г) 5.
- Д) 6.

21. Где располагаются парашитовидные железы? Дайте наиболее полный ответ.

- А) Внутри капсулы щитовидной железы.
- Б) Вне собственной капсулы щитовидной железы.
- +В) Между собственной капсулой и фасциальным влагалищем щитовидной железы.

22. Укажите частоту заболевания эндемическим зобом среди населения(%).

- А) 1—3.
- +Б) 6—8.
- В) более 10.

23. Назовите соотношение заболевания мужчин и женщин эндемическим зобом?

- А) 1:1.
- Б) 1:2.
- В) 1:3.
- Г) 1:4.
- +Д) 1:5-7.

24. Какой фактор имеет ведущее значение в этиологии эндемического зоба?

- А) Инфекционно-токсический.
- +Б) Йодная недостаточность.
- В) Алиментарный.
- Г) Изменения уровня кальция и других микроэлементов.
- Д) Изменения в нервной системе.

25. Укажите стадию развития зоба, если форма шеи не изменена, но щитовидная железа видна при глотании и легко прощупывается.

- А) I.
- +Б) II.
- В) III.
- Г) IV.
- Д) V.

26. Укажите стадию развития зоба, если изменяются контуры шеи, придавая ей вид «толстой шеи».

- А) I.
- Б) II.
- +В) III.
- Г) IV.
- Д) V.

27. Укажите стадию развития зоба, если значительно изменяется конфигурация шеи.

- А) I
- Б) II.
- В) III.
- +Г) IV.
- Д) V.

28. Как изменяется функциональное состояние щитовидной железы при эндемическом зобе?

- А) Функциональное состояние щитовидной железы повышено.
- Б) Функциональное состояние щитовидной железы понижено.
- В) Функциональное состояние щитовидной железы не изменено во всех случаях.
- +Д) Функциональное состояние щитовидной железы не изменено, лишь у небольшого числа больных отмечаются симптомы гипотиреоза или гипертиреоза.

29. Назовите симптомы, не характерные для загрудинного или внутригрудинного зоба.

- 1) Стрии на животе и туловище.
- 2) Синдром верхней полой вены.
- 3) Одышка в покое.
- 4) Стридорозное дыхание.
- 5) Нарушение частоты пульса и ритма.
- 6) Гипергликемия.
- 7) Симптом Горнера.

Выберите правильную комбинацию ответов:

- А) 1, 3; +Б) 1, 6; В) 2, 7; Г) 5, 7; Д) 7.

30. Назовите показания к консервативному лечению эндемического зоба. Дайте наиболее полный ответ.

- А) Диффузный зоб любой степени.
- Б) Диффузный зоб I, II степени.
- +В) Диффузный зоб I, II, III степени.
- Г) Диффузный зоб V степени.
- Д) Узловой или смешанный зоб любой степени.

31. Укажите симптомы диффузного токсического зоба.

- 1) Тахикардия.
- 2) Брадикардия.
- 3) Заторможенность.
- 4) Раздражительность, плаксивость.
- 5) Лицо бледное.
- 6) Лицо гиперемировано.
- 7) Руки сухие.
- 8) Руки влажные.
- 9) Экзофтальм.

Выберите правильную комбинацию ответов:

- +А) 1, 4, 6, 8, 9; Б) 2, 3, 5, 7; В) 1, 4, 9; Г) 1, 4; Д) 5, 7, 9.

32. Расширение глазной щели, в результате чего видна белковая оболочка глаза над верхним краем радужной оболочки

- +А) симптом Дальримпля;
- Б) симптом Штельвега;
- В) симптом Грефе;
- Г) симптом Мебиуса.

33. Редкое мигание и фиксирование глазных яблок

- А) симптом Дальримпля;
- +Б) симптом Штельвега;
- В) симптом Грефе;
- Г) симптом Мебиуса.

34. При взгляде вниз полоска склеры над радужной оболочкой расширяется

- А) симптом Дальримпля;
- Б) симптом Штельвега;
- +В) симптом Грефе;
- Г) симптом Мебиуса.

35. Недостаточность конвергенции при фиксировании близкого к глазу предмета

- А) симптом Дальримпля;
- Б) симптом Штельвега;
- В) симптом Грефе;
- +Г) симптом Мебиуса.

36. Назовите показания к хирургическому лечению диффузного токсического зоба.

- А) Тиреотоксикоз любой степени.
- Б) Тиреотоксикоз средней и тяжелой степени.
- В) Тиреотоксикоз средней и тяжелой степени при неэффективности консервативного лечения в течение 4 месяцев.
- Г) Тиреотоксикоз средней и тяжелой степени при неэффективности консервативного лечения в течение 5-6 месяцев.
- +Д) Тиреотоксикоз средней и тяжелой степени при неэффективности консервативного лечения в течение 12 месяцев.

37. Задачами предоперационной подготовки при тиреотоксикозе являются все, кроме:

- А) Достижение эутиреоидного состояния.
- +Б) Достижение гипотиреоидного состояния.
- В) Коррекция функции сердца, печени, легких, почек.
- Г) Стабилизация веса.
- Д) Психопрофилактика.

38. Какое лечение показано при остром тиреоидите и струмите?

- А) Только консервативное.

- Б) Только хирургическое.
+В) Консервативная терапия, при гнойном процессе — вскрытие хирургическим путем.

39. Какой вес имеет нормальная щитовидная железа?

- А) 10-15 г.
Б) 15-20 г.
+В) 25-35 г.
Г) 40-55 г.
Д) 50-60 г.

40. Какое основное количество артерий кровоснабжает щитовидную железу?

- А) 2-3.
Б) 3-4.
+В) 4-5.
Г) 5-6.
Д) Более 6.

41. Ветвью какого нерва является возвратный нерв?

- А) Верхнего гортанного.
Б) Язычно-глоточного.
В) Сердечного.
+Г) Блуждающего.
Д) Верхнего шейного ганглия.

42. Что характерно для второй степени увеличения щитовидной железы по Николаеву?

- +А) Щитовидная железа легко прощупывается и заметна на глаз при глотательных движениях.
Б) Зоб очень больших размеров и резко меняет конфигурацию шеи.
В) Увеличение щитовидной железы хорошо заметно при осмотре.
Г) Прощупывается увеличенный перешеек железы, немного прощупываются боковые доли.
Д) Щитовидная железа прощупывается, но не увеличена.

Тестовый контроль по теме: «Заболевания артерий»

1 Заболеванию облитерирующим тромбангитом подвержены преимущественно:

1. Женщины в возрасте 18-35 лет
- +2. Мужчины в возрасте 18-35 лет
3. В равной степени мужчины и женщины до 40 лет
4. В равной степени мужчины и женщины старше 40 лет
5. Мужчины старше 40 лет

2. При 1 стадии облитерирующего тромбангита методом выбора является:

- +1. Консервативное лечение
2. Поясничная симпатэктомия
3. Периаартериальная симпатэктомия
4. Восстановительная сосудистая операция

5. Первичная ампутация

3. В консервативном лечении облитерирующего тромбангита 2 стадии применяются следующие препараты:

1. Реологически активные вещества
2. Кортикостероиды
3. Витамины группы В
4. Антиагреганты
5. Производные простагландина

Выберите правильное сочетание ответов:

- а) 1, 3, 4
- б) 1, 2, 3
- в) 1, 4, 5
- г) 4, 5
- +д) Все ответы правильные

4. Больной, 61 лет, обратился в клинику с жалобами на боли в левой стопе и голени, усиливающиеся при ходьбе. Может пройти не более 60 м. При обследовании выявлена сегментарная атеросклеротическая окклюзия левой поверхностной бедренной артерии протяженностью 2-3 см. Общая и глубокая артерия бедра хорошо контрастируются. Подколенная артерия и артерии стопы заполняются через коллатерали. Какой вид лечения показан в данном случае?

1. Пластика глубокой артерии бедра
2. Резекция окклюзированного участка артерии с анастомозом конец в конец
3. Левостороннее бедренно-подколенное шунтирование
- +4. Эндовазальная пластика левой бедренной артерии
5. Консервативная терапия
6. Эндартерэктомия из бедренной артерии

5. При обследовании больного: 70 лет, страдающего облитерирующим атеросклерозом сосудов нижних конечностей, выявлен локальный стеноз до 75% левой наружной подвздошной артерии. Какой метод лечения будет наиболее эффективным в данном случае?

1. Консервативное лечение
- +2. Эндоваскулярная катетерная ангиопластика
3. Боковая аутовенозная пластика наружной подвздошной и поверхностной бедренной артерии
4. Левостороннее подвздошно-бедренное шунтирование
5. Поясничная симпатэктомия

6. Наиболее частой причиной острого тромбоза артерий нижних конечностей является:

1. Облитерирующий тромбангит
- +2. Облитерирующий атеросклероз
3. Пункция и катетеризация артерий
4. Экстравазальная компрессия артерий
5. Полицистемия

7. Для острой ишемии конечности 2-б степени, развившейся вследствие эмболии бедренной артерии, не характерен один из перечисленных симптомов:

1. Боль в конечности
2. «Мраморный рисунок» кожных покровов
3. Похолодание конечности
4. Отсутствие активных движений в суставах конечности
- +5. Мышечная контрактура

8. При облитерирующем тромбангите и хронической недостаточности 2-б стадии у больного, 38 лет, в случае окклюзии подколенной и передней большеберцовой артерий операцией выбора является:

1. Профундопластика
2. Эндартерэктомия из подколенной артерии
- +3. Бедренно-заднебольшеберцовое шунтирование
4. Чрезкожная интраваскулярная дилатация катетером Грюнтцига
5. Первичная ампутация конечности

9. Операция эмбол-или тромбэктомия при острой непроходимости артерий конечности при тяжелой ишемии показана во всех случаях, кроме:

1. При развитии острого инфаркта миокарда
- +2. При развитии тотальной контрактуры пораженной конечности
3. При остром ишемическом инсульте
4. В случаях абсцедирующей пневмонии
5. Субфасциальном отеке голени

10. При облитерирующем тромбангите наиболее часто поражаются:

1. Дуга аорты и брахиоцефальный ствол
2. Бифуркация аорты
3. Грудной отдел аорты
4. Бедренная артерия
- +5. Артерии голени

11. При лечении больного со стенозом общей подвздошной артерии на протяжении 2 см, суживающим сосуд на 2/3 просвета, методом выбора является:

1. Бифуркационное аорто-бедренное шунтирование
2. Поясничная симпатэктомия
3. Одностороннее подвздошно-бедренное шунтирование
4. Артериотомия с интимтромбэктомией
- +5. Чрезкожная эндоваскулярная дилатация (ангиопластика) места стеноза

12. Больная, 34 лет, страдающая ревматическим митральным стенозом, поступила в хирургический стационар с признаками эмболии правой плечевой артерии (острая артериальная недостаточность) через 6 часов с момента заболевания. Какое тактическое решение будет наиболее правильным?

1. Комплексная антитромботическая терапия
2. Тромболитическая терапия
- +3. Экстренная эмболэктомия из плечевой артерии
4. Экстренная митральная комиссуротомия
5. Митральная комиссуротомия в плановом порядке

13. Больная, 70 лет, страдающая ИБС и мерцательной аритмией, жалуется на резкие боли в ногах, выраженную одышку, которые появились 7 часов назад. Состояние больной крайне тяжелое, имеются признаки отека легких; артериальная гипертензия - 190/110 мм рт.ст. Обе нижние конечности и ягодицы с выраженным мраморным рисунком, холодные на ощупь. Активные движения отсутствуют, пассивные-сохранены. Определяется полная анестезия конечностей. Пульсация бедренных артерий отсутствует. Чем обусловлено данное состояние больной?

1. Острая левожелудочная недостаточность
- +2. Острая правожелудочная недостаточность
3. Острый тромбоз нижней полой вены
4. Синдром Лериша
5. Тромбэмболия легочной артерии
- +6. Эмболия бифуркации аорты

14. Для недостаточности артериального кровообращения нижних конечностей характерны:

- +1. Проба Самюэlsa
2. Кашлевой симптом Гаккенбруха
- +3. Симптом плантарной ишемии
4. Проба Троянова-Тренделенбурга
5. Проба Барроу-Шейниса

15. При решении вопроса о тактике лечения больного с тяжелой хронической ишемией конечности неизвестного генеза оптимальным будет следующее сочетание инструментальных методов исследования:

1. Сфигмография
- +2. Аорто-артериография
3. Термография
- +4. Ультразвуковая доплерография
5. Реовазография

16. При эмболии бедренной артерии и развившейся контрактуре конечности в голеностопном и коленном суставах методом выбора является:

1. Экстренная эмболэктомия
2. Тромболитическая терапия
3. Антикоагулянтная терапия
4. Симптоматическая терапия
- +5. Первичная ампутация конечности

17. При дифференцировании облитерирующего тромбангита от облитерирующего атеросклероза сосудов нижних конечностей решающую роль играет:

1. Проба Оппеля
2. Данные реовазографии
- +3. Данные аорто-артериографии
4. Данные радионуклидного исследования сосудов
5. Проба Самюэlsa

18. При сегментарной атеросклеротической окклюзии бедренной артерии и выраженной ишемии конечности методом выбора является:

1. Консервативное лечение
- +2. Реконструктивная сосудистая операция
3. Поясничная симпатэктомия
4. Тромбэктомия катетером Фогарти
5. Первичная ампутация конечности

19. У больного, 70 лет, страдающего атеросклерозом сосудов нижних конечностей выявлена окклюзия на всем протяжении поверхностной бедренной артерий. Какой метод лечения следует предпочесть в этой клинической ситуации?

1. Консервативное лечение
2. Эндоваскулярная катетерная ангиопластика
3. Боковая аутовенозная пластика поверхностной бедренной артерии
- +4. Бедренно-подколенное шунтирование
5. Операция тромбэктомия

20. Для острой ишемии конечности 3 степени, развившейся при эмболии бедренной артерии, характерен следующий клинический признак отличающий ее от других степеней:

1. Боль в конечности
2. Похолодание конечности
3. Отсутствие активных движений в суставах конечности
4. Резкая болезненность при попытке пассивных движений в суставах конечности
- +5. Тотальная мышечная контрактура

21. Для уточнения причины и уровня артериальной непроходимости наиболее информативным методом исследования является:

1. Сфигмография
2. Реовазография
- +3. Аорто-артериография
4. Транскутанное напряжение кислорода
5. Термография

22. Больному, страдающему митральным пороком сердца и мерцательной аритмией, и перенесшему операцию эмболэктомия из бедренной артерии, противопоказана:

1. Антиферментная терапия
2. Дезагрегантная терапия
- +3. Тромболитическая терапия
4. Антибактериальная терапия
5. Дезинтоксикационная терапия

23. Больной, 63 лет, обратился в клинику с жалобами на боли в левой стопе и голени, усиливающиеся при ходьбе. Без боли может пройти не более 60 м. При обследовании в клинике, включающем ангиографию, выявлена сегментарная атеросклеротическая окклюзия левой бедренной артерии в Гунтеровом канале, протяженностью до 20 см. Общая, поверхностная и глубокая артерии бедра хорошо контрастируются. Через коллатерали заполняются подколенная артерия и артерии голени. Какой вид оперативного вмешательства показан в данном случае?

1. Пластика глубокой артерии бедра
2. Резекция окклюзированного участка артерии с анастомозом «конец в конец»
- +3. Левостороннее бедренно-подколенное шунтирование
4. Операция Линтона
5. Эндовазальная пластика левой бедренной артерии

24. Больной, 24 лет, поступил в клинику с жалобами на боли в левой стопе и голени, возникающие при ходьбе. В покое болей нет. Болен 4 года. Вначале мог пройти без остановки 50 – 60 м, в последнее время беспокоят интенсивные боли в покое и ночью. Курит до 30 сигарет в день при осмотре состояние удовлетворительное. Патологии со стороны сердца и легких не выявлены. Кожные покровы левой стопы и голени бледные, на ощупь холоднее симметричных участков правой нижней конечности. Активные движения в суставах несколько ограничены. Гипостезия на левой стопе. Артериальная пульсация на левой стопе отсутствует, справа-ослабленная на тыле стопы. На бедренных и подколенных артериях с обеих сторон артериальная пульсация определяется отчетливо. При ангиографическом исследовании, проведенном этому больному, установлено, что общая, поверхностная и глубокая артерии бедра левой нижней конечности с ровными контурами; подколенная артерия равномерно сужена, стенки ее ровные. Артерии голени резко сужены, контрастируются отдельными участками. Имеются мелкие штопорообразные коллатерали. Артерии стопы не контрастируются. Какое оперативное лечение наиболее оправдано в данном случае?

1. Эндартерэктомия из подколенной и берцовых артерий
- +2. Артериализация венозного русла стопы
3. Профундопластика
4. Подвздошно-бедренное протезирование
5. Левостороннее бедренно – подколенное шунтирование

25. При отсутствии у больного с эмболией бедренной артерии какого-либо заболевания сердца в качестве причины эмболии можно заподозрить:

1. Аневризму аорты
2. Аневризму подвздошной артерии
3. Атероматоз аорты с пристеночным тромбозом
4. Поражения аорты неспецифическим аорто-артериитом с пристеночным тромбозом
- +5. Все ответы правильные

26. У больного, 62 лет, страдающего облитерирующим атеросклерозом сосудов левой нижней конечности при ультразвуковой доплерографии и дуплексном сканировании выявлена окклюзия левой поверхностной бедренной артерии в Гунтеровом канале протяженностью 20 см. Общая и глубокая артерия бедра проходимы; для восстановления кровотока в конечности лучше всего произвести:

1. Пластику глубокой артерии бедра
2. Операцию профундопластику и периаартериальную симпатэктомию
- +3. Бедренно-подколенное шунтирование
4. Эндовазальную ангиопластику левой бедренной артерии
5. Симпатэктомию

27. При облитерирующем атеросклерозе в первую очередь поражаются:

1. Микроциркуляторное сосудистое русло
2. Внутриорганные сосуды

- +3. Магистральные артерии эластического типа
- 4. Магистральные артерии мышечного типа
- 5. Артериовенозные шунты
- 6. Венозные сосуды

28. Для выбора оптимального метода оперативного лечения хронических окклюзий аорты и артерий нижних конечностей необходима информация, полученная при:

- 1. Сфигмографии
- 2. Осциллографии
- 3. Кожной термометрии
- +4. Аорто-артериографии
- +5. Ультразвуковой доплерографии
- 6. Определении ТРО 2 тканей нижних конечностей

29. В отличие от синдрома Лериша для атеросклеротической окклюзии подколенной артерии не характерны:

- +1. «Высокая» перемежающаяся хромота
- 2. Снижение кожной температуры конечностей
- 3. Атрофия кожи дистальных отделов конечностей
- +4. Импотенция
- 5. Отсутствие пульса на артериях стопы

30. При облитерирующем тромбангите с окклюзией всех магистральных артерий голени, но при хороших компенсаторных возможностях коллатералей, методом выбора будет:

- +1. Консервативная терапия
- 2. Первичная ампутация голени
- 3. Операция бедренно-подколенного шунтирования
- 4. Операция бедренно-тибиального шунтирования
- 5. Операция эндартерэктомия

31. Причиной эмболии плечевой артерии может явиться любое заболевание, кроме:

- 1. Митрального стеноза
- +2. Аневризмы брюшного отдела аорты
- 3. Аневризмы сердца
- 4. Инфаркта миокарда
- 5. Компрессионного сдавления подключичной артерии добавочным ребром

32. При облитерирующем тромбангите отмечаются следующие патологические изменения в артериях:

- 1. Нарушения местной нейро-рефлекторной реакции
- 2. Спазм артерий
- 3. Ишемия артериальной стенки
- 4. Пролиферация соединительнотканых элементов стенки сосуда
- 5. Тромбоз с облитерацией просвета сосуда
- +6. Все ответы правильные

33. Ангиографическими признаками облитерирующего тромбангита являются все нижеперечисленные признаки, кроме:

1. Равномерного сужения артерий
2. Диффузного характера окклюзий
3. Конической формы обрыва контрастирования сосуда
- +4. Изъеденности контура крупных магистральных артерий
5. Множественных мелких извитых, суженных коллатеральных ветвей

34. При атеросклеротической окклюзии артерий нижних конечностей у больного, 83 лет, с хронической артериальной недостаточностью 4 стадии, гангреней стопы методом выбора будет:

1. Консервативное лечение
2. Поясничная сипатэктомия
- +3. Первичная ампутация конечности
4. Периартериальная симпатэктомия
5. Реконструктивная сосудистая операция

35. При облитерирующем тромбангите (эндартериите) нижних конечностей характерно поражение:

1. Подвздошно-бедренного сегмента
2. Бедренно-подколенного сегмента
- +3. Артерий голени и стопы
4. Всего артериального русла нижней конечности
5. Наружной сонной артерии

36. Патологический процесс при облитерирующем тромбангите (эндартериите) начинается в:

1. Интиме артерий
2. Медии артерий
- +3. Адвентиции артерий
4. Диффузно во всех слоях артерии

37. Возможно следующее клиническое течение облитерирующего тромбангита (эндартериита):

1. Острое течение
2. Стадия ремиссии
3. Хроническое течение
- +4. Все ответы правильные
5. Правильно 1 и 2

38. Консервативное лечение при облитерирующем тромбангите (эндартериите) должно включать:

1. Сосудорасширяющие препараты
2. Сосудорасширяющие препараты. Препараты улучшающие микроциркуляцию
3. Лазерное облучение крови
4. Гемосорбцию и плазмаферез
- +5. Сосудорасширяющие препараты, препараты, улучшающие микроциркуляцию, лазерное облучение крови, плазмаферез

39. Консервативное лечение больных с облитерирующим тромбангитом (эндартериитом) следует проводить:

1. В течение одного месяца один раз в год
2. Круглогодично
3. В стадии обострения
- +4. Как правило, два раза в год курсами по одному месяцу в стационаре и поддерживающая терапия круглогодично
5. Сезонная терапия

40. Больному с облитерирующим тромбангитом (эндартериитом), 4 стадией хронической артериальной недостаточности и невозможностью выполнить типичную реконструктивную операцию (имеется изолированный сегмент подколенной артерии) показаны:

1. Ампутация конечности на уровне нижней трети бедра
2. Ампутация на уровне верхней трети голени
- +3. Попытка реваскуляризации конечности путем шунтирования в изолированный сегмент подколенной артерии
- +4. Артериализация венозного кровотока стопы
5. Консервативное лечение и местная некрэктомия
6. Метатарзальная ампутация стопы

Тестовый контроль по теме: «Заболевания вен нижних конечностей»

001. Наиболее редким осложнением при первичном варикозе вен является

- а) экзематозный дерматит
- б) глубокий тромбоз малоберцовой вены
- в) безболезненный разрыв расширенной вены
- г) изъязвление нижней трети конечности
- д) гипертрофированные ногти и атрофичная кожа

002. Аускультация сосудов важна

- а) при болезни Рейно
- б) при артериальном стенозе
- в) при варикозном расширении вен
- г) при посттромбофлебитическом синдроме
- д) при акроцианозе

003. К факторам, влияющим на варикозное расширение вен нижних конечностей, относятся

- а) беременность
- б) тугие повязки в области верхней трети конечности
- в) увеличенные паховые лимфатические узлы
- г) все перечисленное
- д) ничего из перечисленного

004. Антикоагулянтная терапия в лечении тромбоза вен применяется с целью

- а) растворения фибрина
- б) приостановления роста тромба

- в) увеличения количества сгустков
- г) изменения внутренней оболочки сосудов
- д) снижения активности ДНК

005. Судить об адекватности удаления части поясничного симпатического столба лучше всего

- а) по прекращению болей в нижних конечностях
- б) по повышению температуры тела
- в) по отсутствию потоотделения
- г) по прекращению перемежающейся хромоты
- д) по заживлению гангрены пальцев нижних конечностей

006. К характерным изменениям сосудов при сахарном диабете относится

- а) склероз артериол
- б) петлистый артериальный тромбоз
- в) развитие синдрома Лериша
- г) тромбоз бедренной артерии
- д) акроцианоз

007. Острая лимфедема характеризуется следующими признаками

- а) при надавливании пальцем остается ямка
- б) плотный "мясистый" отек ткани, при надавливании пальцем ямка не образуется
- в) уменьшение отека при создании возвышенного положения пораженной части тела
- г) правильно а) и в)
- д) правильного ответа нет

008. Хроническая лимфедема характеризуется всем нижеперечисленным, кроме

- а) при надавливании пальцем ямка не образуется
- б) плотный "мясистый" отек ткани
- в) уменьшение отека при создании возвышенного положения пораженной части тела
- г) пигментные и трофические изменения кожи
- д) фиброз подкожной клетчатки

009. К ранним симптомам тромбоза мезентериальных сосудов относится

- а) жидкий стул с примесью крови
- б) рвота
- в) боль в животе, иррадирующая в спину
- г) дряблость передней брюшной стенки
- д) все перечисленное

010. Причиной тромбоэмболии легочной артерии наиболее часто является тромбофлебит

- а) лицевых вен
- б) глубоких вен нижних конечностей и вен малого таза
- в) глубоких вен верхних конечностей
- г) поверхностных вен нижних конечностей
- д) поверхностных вен верхних конечностей

011. Пилефлебит - это тромбофлебит

- а) селезеночной вены
- б) нижней брыжеечной вены
- в) вен брыжейки чревообразного отростка
- г) воротной вены
- д) печеночной вены

012. Для острого тромбоза глубоких вен нижних конечностей характерны

- а) резкий отек нижней конечности
- б) некроз пальцев стоп
- в) похолодание стопы
- г) симптом перемежающейся хромоты
- д) отек и гиперемия по ходу пораженных вен

013. К основным предрасполагающим к тромбозу факторам относятся все перечисленные, кроме

- а) замедления тока крови в венах
- б) нарушения целостности внутренней выстилки вен
- в) варикозного расширения вен
- г) повышения фибринолитической активности крови
- д) мерцательной аритмии

014. Симптом Троянова - Тренделенберга служит для диагностики

а) недостаточности остиального клапана при варикозном расширении вен нижних конечностей

- б) острого тромбоза глубоких вен бедра
- в) синдрома Лериша
- г) посттромбозитической болезни
- д) болезни Бюргера

015. Маршевая проба проводится с целью выявления

- а) несостоятельных коммуникативных вен
- б) проходимости глубоких вен нижних конечностей
- в) недостаточности артериального кровообращения в нижних конечностях
- г) тромбоза подколенной артерии
- д) острого тромбоза

016. Проба Пратта проводится с целью выявления

- а) проходимости глубоких вен нижних конечностей
- б) недостаточности артериального кровообращения в нижних конечностях
- в) несостоятельных коммуникативных вен
- г) острого тромбоза
- д) тромбоза подколенной артерии

017. К осложнениям варикозного расширения вен относится все нижеперечисленное, кроме

- а) трофических язв
- б) экземы и дерматитов
- в) хронической венозной недостаточности
- г) ишемической гангрены
- д) тромбоза

018. Варикозное расширение вен нижних конечностей

может быть обусловлено всем нижеперечисленным, кроме

- а) беременности
- б) непроходимости глубоких вен
- в) врожденного нарушения клапанного аппарата
- г) посттромбозитического синдрома
- д) ортостатизма

- 019. Противопоказанием для склеротерапии варикозно расширенных вен является**
- а) рассыпной тип поражения
 - б) мягкие, легко спадающиеся варикозные узлы
 - в) рецидив после оперативного лечения
 - г) непроходимость глубоких вен
 - д) острый тромбофлебит подкожных вен в анамнезе
- 020. Наиболее частыми симптомами тромбофлебита**
поверхностных вен нижних конечностей являются все нижеперечисленные, кроме
- а) дистальных отеков
 - б) распирающих болей
 - в) повышения температуры тела
 - г) гиперемии кожи и отека по ходу вен
 - д) резкой болезненности при пальпации
- 021. Тромбообразованию после полостных операций способствует все перечисленное, кроме**
- а) повышения фибринолитической активности
 - б) ожирения
 - в) гиподинамии
 - г) онкологических заболеваний
 - д) ишемической болезни сердца
- 022. Симптомами варикозного расширения подкожных вен нижних конечностей**
являются все нижеперечисленные, кроме
- а) отеков дистальных отделов конечностей по вечерам
 - б) перемежающейся хромоты
 - в) признаков трофических расстройств кожи голени
 - г) судорог по ночам
 - д) видимого расширения подкожных вен
- 023. К факторам, способствующим улучшению венозного кровотока**
в послеоперационном периоде, относятся все нижеперечисленные, кроме
- а) сокращения икроножных мышц
 - б) возвышенного положения нижних конечностей
 - в) длительного постельного режима
 - г) бинтования ног эластическими бинтами
 - д) раннего вставания
- 024. При несостоятельности коммуникативных вен нижних конечностей**
наиболее целесообразной операцией следует считать операцию
- а) Бебкока
 - б) Нарата
 - в) Маделунга
 - г) Троянова - Тренделенберга
 - д) Линтона
- 025. Профилактика тромбоэмболических осложнений в послеоперационном периоде**
включает в себя все нижеперечисленное, кроме
- а) назначения гепарина
 - б) назначения дезагрегантов
 - в) лечебной физкультуры

- г) длительного постельного режима
- д) бинтования ног эластичным бинтом

026. Послеоперационные флеботромбозы нижних конечностей опасны тем, что

- а) могут быть причиной тромбоэмболии легочной артерии
- б) приведут к варикозному расширению подкожных вен
- в) вызовут гангрену стопы
- г) могут послужить причиной эмболии сосудов мозга
- д) могут послужить причиной послеоперационной пневмонии

027. Операция Троянова - Тренделенберга заключается

- а) в перевязке большой подкожной вены в области ее устья со всеми притоками в области сафено-бедренного треугольника
- б) в удалении подкожных вен методом тоннелирования
- в) в удалении подкожных вен зондом
- г) в перевязке коммуникантных вен над фасцией
- д) в субфасциальной перевязке коммуникантных вен

028. Операция Нарата заключается

- а) в удалении подкожных вен из лампасных резервов на бедре и голени
- б) в удалении подкожных вен методом тоннелирования
- в) в удалении подкожных вен с помощью зонда
- г) в чрескожном прошивании варикозных вен кетгутом
- д) в субфасциальной перевязке коммуникантных вен

029. Операция Маделунга заключается

- а) в удалении подкожных вен из лампасных резервов на бедре и голени
- б) в удалении подкожных вен методом тоннелирования
- в) в удалении подкожных вен с помощью зонда
- г) в чрескожном прошивании варикозных вен кетгутом
- д) в надфасциальной перевязке коммуникантных вен

030. Операция Клаппа заключается

- а) в удалении подкожных вен из лампасных резервов на бедре и голени
- б) в удалении подкожных вен методом тоннелирования
- в) в удалении подкожных вен с помощью зонда
- г) в чрескожном прошивании варикозных вен кетгутом
- д) в надфасциальной перевязке коммуникантных вен

031. Операция Кокетта заключается

- а) в удалении подкожных вен методом тоннелирования
- б) в удалении подкожных вен с помощью зонда
- в) в чрескожном прошивании варикозных вен кетгутом
- г) в надфасциальной перевязке коммуникантных вен
- д) в субфасциальной перевязке коммуникантных вен

032. Операция Линтона заключается

- а) в удалении подкожных вен методом тоннелирования
- б) в удалении подкожных вен с помощью зонда
- в) в чрескожном прошивании варикозных вен кетгутом
- г) в надфасциальной перевязке коммуникантных вен
- д) в субфасциальной перевязке коммуникантных вен

033. При магистральном типе варикозного расширения вен показаны

- а) только склеротерапия
- б) комбинированное лечение (склеротерапия + операция)
- в) только бинтование эластическим бинтом
- г) только операция Троянова - Тренделенберга
- д) только операция Линтона

034. Наибольший косметический эффект

в лечении варикозного расширения подкожных вен нижних конечностей достигается

- а) операцией Беккока
- б) операцией Троянова - Тренделенберга
- в) склеротерапией
- г) операцией Клаппа
- д) операцией Маделунга

035. Наименьшее количество рецидивов после оперативного лечения

варикозного расширения подкожных вен нижних конечностей достигается

- а) комбинированным оперативным методом
- б) операцией Линтона
- в) операцией Беккока
- г) операцией Нарата
- д) операцией Маделунга

036. К ранним симптомам посттромбофлебитического синдрома

относятся все нижеперечисленные, кроме

- а) расширения мелких кожных и подкожных вен нижней трети голени
- б) отека в области лодыжек
- в) болезненного уплотнения кожи в нижней трети голени
- г) наличия трофической язвы на голени
- д) значительного подкожного варикозного расширения вен нижней конечности

037. Наиболее характерными признаками, присущими пилефлебиту,

являются все нижеперечисленные, кроме

- а) картины нарастающего септического процесса
- б) болей в правом подреберье
- в) увеличения печени и желтухи
- г) интермиттирующей лихорадки с ознобами
- д) усиления запоров

038. Антикоагулянты применяют

- а) при начинающейся гангрене
- б) при тромбофлебите
- в) при лимфангите
- г) при эндартериите
- д) при облитерирующем атеросклерозе

039. Основные лечебные мероприятия при тромбозе включают в себя

- а) антибиотики
- б) спазмолитики
- в) антикоагулянты
- г) активные движения
- д) парентеральное введение больших объемов жидкостей

- 040. Наиболее частой причиной развития трофических язв является**
- а) расстройство лимфообращения
 - б) расстройства артериального кровообращения
 - в) расстройства венозного кровообращения
 - г) травматические повреждения
 - д) нарушения водно-электролитного обмена
- 041. Для острого тромбоза глубоких вен конечностей характерно все нижеперечисленное, кроме**
- а) резких болей распирающего характера
 - б) повышения температуры тела
 - в) отека конечности
 - г) цианоза
 - д) гиперемии кожи по ходу больной вены
- 042. Для консервативной терапии острого тромбоза поверхностных вен нижних конечностей рекомендуется все нижеперечисленное, кроме**
- а) постельного режима
 - б) бутадиона
 - в) компрессов с мазью Вишневского
 - г) ходьбы
 - д) возвышенного положения конечности
- 043. Тромбоз вен нижних конечностей наиболее часто приводит к тромбоэмболии**
- а) сосудов мозга
 - б) системы коронарных артерий и вен
 - в) легочной артерии
 - г) легочных вен
 - д) артерий почек и печени
- 044. При тромбозах глубоких вен нижних конечностей, как правило, развивается**
- а) отек мягких тканей
 - б) лимфангоит
 - в) ползучая флегмона
 - г) анаэробная гангрена
 - д) остеомиелит
- 045. Тромбоз развивается в результате всего перечисленного, кроме**
- а) нарушения свертываемости крови
 - б) изменения внутренней оболочки сосуда
 - в) массивного кровотечения
 - г) замедления кровотока
 - д) эмболии
- 046. Послеоперационные эмболии обычно бывают следствием**
- а) абсцессов
 - б) флегмон
 - в) флеботромбозов
 - г) лимфаденитов
 - д) эндартериита
- 047. Смысл бинтования голеней эластическими бинтами в послеоперационном периоде состоит**

- а) в необходимости профилактики лимфостаза
- б) в необходимости воздействия на артериальный кровоток
- в) в ускорении кровотока по глубоким венам
- г) в профилактике трофических расстройств
- д) в необходимости большей концентрации кровообращения

048. Флеботромбозы чаще встречаются у всех нижеперечисленных больных, кроме больных

- а) с ожирением
- б) с варикозным расширением вен
- в) с онкологическими заболеваниями
- г) с почечной недостаточностью
- д) с ишемической болезнью сердца

049. Диагноз вторичного варикоза вен нижних конечностей ставится на основании всего нижеперечисленного, кроме

- а) тромбоза глубоких вен в анамнезе
- б) выраженных трофических нарушений кожи и стойких отеков
- в) несимметричности поражения
- г) данных флебографии
- д) данных ангиографии

050. Флебография глубоких вен нижних конечностей позволяет объективно оценить все перечисленное, кроме

- а) состояния периферических артерий нижних конечностей
- б) проходимости глубоких вен
- в) состояния клапанного аппарата глубоких вен
- г) локализации несостоятельных коммуникантных вен
- д) скорости кровотока по глубоким венам

051. Синдром Педжета - Шреттера заключается

- а) во врожденных множественных артериовенозных фистулах
- б) в некрозах мышечной оболочки аорты
- в) в тромбозе подключичной вены
- г) в одновременной висцеральной и париетальной эмболии
- д) в остеопорозе, дерматите и артериальном спазме

052. У больного с явлениями мигрирующего флебита можно подозревать

- а) лейкемию
- б) злокачественную опухоль, чаще - поджелудочной железы
- в) тромбоангиитное заращение сосудов
- г) узловой периартериит
- д) варикозное расширение вен

053. Оперативное лечение ложных аневризм должно производиться с целью

- а) предотвратить дальнейшее расширение сосуда
- б) предотвратить двусторонний подострый эндокардит
- в) предотвратить сердечную недостаточность
- г) восстановить нормальное кровообращение прежде, чем произойдет разрыв сосуда
- д) обратить в норму симптом Тинеля

054. Возвышенное положение конечности при лечении диабетической язвы стопы противопоказано в связи с тем, что

- а) инфекция под действием силы тяжести распространяется по фасции
- б) развившаяся в результате этого ишемия может усилить гангрену
- в) может усилиться болевой синдром
- г) может усилиться интоксикация
- д) может иметь место все вышеперечисленное

055. При операции по поводу ложной аневризмы оптимальным является

- а) удаление всех окаймлений ложного мешка
- б) лигирование артерии и вены в четырех местах
- в) широкое рассечение для лигирования коллатералей
- г) ушивание дефекта сосуда край в край самой аневризмы
- д) всегда имплантировать участок вены для пересадки аневризмы

056. Наиболее распространенная причина острой лимфадемы

- а) тромбоэмболия легочной артерии
- б) тромбоз флебит
- в) радикальная мастэктомия
- г) иссечение подмышечного или пахового лимфатического узла
- д) ни одна из вышеперечисленных причин

057. Хронический лимфатический отек верхней конечности обычно развивается

- а) после радикальной мастэктомии
- б) метастазирования в подмышечные лимфатические узлы
- в) в результате подмышечного лимфаденита
- г) все перечисленное неверно
- д) все перечисленное верно

058. В конечности с хроническим отеком, как правило, развивается

- а) пигментация кожи
- б) атрофия эпидермиса
- в) плотный отек, не образующий ямки при надавливании
- г) фиброз кожного и подкожного слоя
- д) все перечисленное

059. При врожденной артериовенозной фистуле характерно

- а) ветвистая аневризма
- б) гипертрофия конечности вследствие аневризмы (гемангиомы)
- в) гроздевидная аневризма
- г) все перечисленное
- д) ничего из перечисленного

060. Прогрессирование варикозного расширения вен нижних конечностей обусловлено

- а) нарушением клапанного аппарата вен
- б) нарушением свертывающей системы крови
- в) нарушением артериального кровотока в конечности
- г) сердечной слабостью
- д) нарушением водно-солевого обмена

061. Пальцы рук и ног наиболее чувствительны к гипотермии, так как в них

- а) отсутствует развитая коллатеральная сеть
- б) сосуды сильнее спазмируются в результате охлаждения
- в) имеется особый тип иннервации
- г) затруднен лимфоотток

д) имеется особое строение кожи

062. После ушиба артерии может наступить ее тромбоз, так как

- а) выделяются токсические вещества
- б) повреждаются симпатические волокна
- в) нарушается межтканевой обмен
- г) все утверждения верны
- д) все утверждения неверны

ОТВЕТЫ

001 - б	010 - б	019 - г	028 - б	037 - д	046 - в	055 - г
002 - б	011 - г	020 - б	029 - а	038 - б	047 - в	056 - д
003 - г	012 - а	021 - а	030 - г	039 - в	048 - г	057 - д
004 - б	013 - д	022 - б	031 - г	040 - в	049 - д	058 - д
005 - в	014 - а	023 - в	032 - д	041 - д	050 - а	059 - г
006 - а	015 - б	024 - д	033 - б	042 - г	051 - в	060 - а
007 - г	016 - в	025 - г	034 - в	043 - в	052 - в	061 - б
008 - в	017 - г	026 - а	035 - а	044 - а	053 - г	062 - д
009 - д	018 - д	027 - а	036 - д	045 - в	054 - д	

Тестовый контроль по теме: «Гнойно-деструктивные заболевания легких. Хирургическая тактика при осложнениях. Эмпиема плевры.»

001. Наиболее эффективным методом консервативного лечения абсцессов легкого является

- а) внутриартериальное введение антибиотиков
- б) лечебные бронхоскопии
- в) внутримышечное введение антибиотиков
- г) общеукрепляющее лечение и иммунотерапия
- д) сочетание всех вышеперечисленных методов

002. Для лечения гангрены легкого наиболее часто применяются

- а) пневмотомия
- б) клиновидная резекция легкого
- в) пневмоэктомия
- г) лобэктомия
- д) торакопластика

003. Возможными осложнениями после радикальных операций на легких являются

- а) бронхиальный свищ, эмпиема плевры
- б) внутриплевральное кровотечение
- в) сердечно-сосудистая недостаточность и отек легких
- г) нагноение послеоперационной раны
- д) все перечисленные

004. Из рентгенологических методов исследования _____ наиболее информативным при бронхоэктонической болезни является

- а) бронхография

- б) рентгенография
- в) рентгеноскопия
- г) томография
- д) компьютерная томография

005. Наиболее часто бронхоэктоническая болезнь поражает

- а) верхние доли обоих легких
- б) базальные сегменты нижних долей
- в) базальные сегменты нижних долей в сочетании с язычковыми сегментами верхней доли левого легкого или средней доли правого легкого
- г) среднюю долю
- д) отдельные сегменты обоих легких

006. Симптом "барабанных палочек" и "часовых стекол"

- а) является характерным только для бронхоэктатической болезни
- б) может наблюдаться при других нагноительных заболеваниях легких и плевры
- в) более характерен для пороков сердца
- г) характерен для актиномикоза
- д) характерен для туберкулеза

007. Наиболее частой локализацией абсцедирующей пневмонии является

- а) верхняя доля
- б) средняя доля
- в) нижняя доля
- г) правильно а) и б)
- д) любая доля и любой сегмент обоих легких

008. Задача (тесты 008.1-008.2)

Больной 32 лет поступил с жалобами на сильный кашель с небольшим количеством гнойной мокроты и прожилками крови в ней. 1.5 месяца назад ел грецкие орехи и во время смеха появился приступ надсадного кашля. Через 2 дня повысилась температура до 38°C. При рентгеноскопии грудной клетки изменений обнаружено не было. В последующем беспокоил кашель со скудной мокротой неприятного запаха, а при повторной рентгенографии грудной клетки выявилась правосторонняя нижнедолевая пневмония. При поступлении состояние удовлетворительное, под нижней долей правого легкого укорочение перкуторного звука и ослабление дыхания, на рентгенограммах уменьшение в объеме сегментов нижней доли правого легкого.

008.1. Наиболее вероятный диагноз

- а) рак легкого
- б) бронхоэктатическая болезнь
- в) абсцесс легкого
- г) аспирация инородного тела и нагноительный процесс в зоне ателектаза

008.2. Больному следует рекомендовать

- а) удаление нижней доли правого легкого
- б) диагностическую бронхоскопию, удаление инородного тела и в последующем повторные лечебные бронхоскопии
- в) удаление правого легкого
- г) консервативную терапию: противовоспалительные средства, ингаляция, отхаркивающие средства и др.

009. Задача (тесты 009.1-009.2)

Больная 36 лет поступила с жалобами на кашель с гнойной мокротой до 100 мл в сутки, кровохарканье в течение последних 5 лет, повышение температуры до 38°C, слабость, одышку. Больна около 10 лет. В детстве неоднократно болела двусторонней пневмонией. Мокрота выделяется "полным ртом", особенно при наклоне вниз. Состояние удовлетворительное. Слабо положительный симптом "часовых стекол". Над нижней долей левого легкого укорочение перкуторного звука, масса сухих хрипов. На рентгенограммах легких - средостения смещено влево, "оголен" правый край позвоночника, усилен и деформирован легочный рисунок в нижнем легочном поле с обеих сторон.

009.1. Наиболее вероятный диагноз

- а) хроническая пневмония
- б) хронический деформирующий бронхит
- в) хроническая абсцедирующая пневмония
- г) бронхоэктатическая болезнь
- д) туберкулез легкого

009.2. С целью уточнения диагноза ей показана

- а) бронхоскопия
- б) рентгенография
- в) томография и компьютерная томография
- г) бронхография
- д) сканирование легких и ультразвуковая диагностика

010. У больного 26 лет диагностирован гангренозный абсцесс легкого, осложненный профузным легочным кровотечением. Наиболее эффективным методом лечения у него является

- а) гемостатическая терапия
- б) искусственный пневмоторакс
- в) пневмоперитонеум
- г) тампонада дренирующего бронха
- д) радикальное хирургическое лечение в виде резекции легкого

011. У больного после нижней лобэктомии и резекции язычковых сегментов верхней доли на 2-й день развился ателектаз оставшихся сегментов верхней доли. Наиболее эффективным методом лечения у него является

- а) плевральная пункция
- б) назотрахеальная катетеризация
- в) микротрахеостома
- г) лечебная бронхоскопия
- д) дренирование плевральной полости

012. Наиболее характерным симптомом для нагноительных заболеваний легких является

- а) боли в грудной клетке, слабость, потливость и другие явления интоксикации
- б) кашель с большим количеством гнойной мокроты
- в) высокая температура
- г) кровохарканье
- д) симптом "барабанных палочек"

013. Больной 47 лет поступил с жалобами на кашель с гнойной мокротой до 400 мл в сутки, кровохарканье, повышение температуры, слабость, потливость. 20 лет тому назад перенес операцию на левом легком - удаление нижней доли и язычковых сегментов

верхней доли. Через год стал выделять 200 мл гнойной мокроты, появились кровохаркания, а в последнее время мокрота в количестве 400 мл стала зловонной. Состояние тяжелое. При рентгенологическом исследовании в оставшемся легком полость около 6 см с горизонтальным уровнем. При бронхоскопии из 3 оставшихся сегментов поступает гной. В правом легком по клиническим, рентгенологическим и эндоскопическим данным изменений не обнаружено. Больному следует рекомендовать

- а) интенсивную консервативную терапию
- б) хирургическое удаление оставшейся части левого легкого
- в) лечебные бронхоскопии
- г) внутриартериальное введение антибиотиков
- д) временную окклюзию верхнезонального бронха

014. Абсолютными показаниями для реторакотомии являются

- а) коллапс легкого вследствие множественных легочных свищей
- б) первичная несостоятельность культи бронха
- в) внутриплевральное кровотечение
- г) ателектаз легкого
- д) напряженный пневмоторакс

015. Наиболее частой причиной неспецифического спонтанного пневмоторакса является

- а) разрыв плевральных сращений
- б) прорыв абсцесса легкого
- в) разрыв врожденных воздушных кист легкого
- г) разрыв эмфизематозных пузырей легких как проявление эмфиземы легких

016. Лечение спонтанного неспецифического пневмоторакса должно начинаться

- а) с плевральной пункции с аспирацией воздуха
- б) с широкой торакотомии
- в) с динамического наблюдения
- г) с дренирования плевральной полости с активной аспирацией

017. При спонтанном пневмотораксе и полном коллапсе легкого дренирование плевральной полости целесообразно

- а) по средней аксиллярной линии в 6 межреберье
- б) во 2-м межреберье по среднеключичной линии
- в) в 7-м межреберье по задней аксиллярной линии
- г) в 8-м межреберье по задней аксиллярной линии
- д) 2 дренажа: во 2-м межреберье среднеключичной линии и в 8-м межреберье по задней аксиллярной линии

018. Задача (тесты 018.1-018.2)

Больной 29 лет поступил с жалобами на боли в правой половине грудной клетки, одышку. 3 дня назад после поднятия груза весом около 60 кг сразу появились сильные боли в правой половине грудной клетки с иррадиацией в надплечье, одышка. При поступлении состояние удовлетворительное: пульс 94 в минуту, ритмичный, удовлетворительного наполнения и напряжения. Над правым легким дыхание резко ослабло, хрипов нет.

018.1. У больного следует предположить

- а) фибринозный плеврит
- б) плевропневмонию
- в) спонтанный неспецифический пневмоторакс
- г) межреберную невралгию

д) миозит

018.2. При рентгенологическом исследовании диагноз был подтвержден - обнаружен коллапс легкого на половину объема. Лечение его необходимо начинать

- а) с плевральной пункции с аспирацией воздуха
- б) с дренирования плевральной полости
- в) с торакоскопии
- г) с немедленной торакотомии
- д) с симптоматического лечения

019. Больному 27 лет. Легочные заболевания в прошлом отрицает. Час назад среди полного здоровья появились сильные боли в левой половине грудной клетки, нехватка воздуха. Температура нормальная. Дыхание над левым легким не выслушивается, при перкуссии тимпанит. Средостение смещено вправо. У него необходимо заподозрить

- а) сухой плеврит
- б) инфаркт миокарда
- в) тромбоэмболию ветвей легочной артерии
- г) спонтанный неспецифический пневмоторакс
- д) ущемленную диафрагмальную грыжу

020. Больному 27 лет. Легочные заболевания в прошлом отрицает. Час назад среди полного здоровья появились внезапно сильные боли в левой половине грудной клетки, нехватка воздуха. Температура нормальная. Дыхание над левым легким не выслушивается, при перкуссии коробочный звук. Средостение перкуторно смещено вправо. У него необходимо заподозрить

- а) фибринозный плеврит
- б) инфаркт миокарда
- в) туберкулез легкого
- г) спонтанный неспецифический пневмоторакс
- д) ущемленную диафрагмальную грыжу

021. По клиническим данным заподозрен спонтанный неспецифический пневмоторакс. В этом случае наиболее простым диагностическим методом является

- а) торакоскопия
- б) рентгеноскопия и рентгенография легких
- в) плевральная пункция
- г) сканирование легких
- д) бронхоскопия

022. Основными методами лечения неспецифического спонтанного пневмоторакса является

- а) торакотомия
- б) плевральная пункция и аспирация воздуха
- в) торакоскопия с последующим дренированием плевральной полости
- г) дренирование плевральной полости с активной аспирацией
- д) наблюдение

023. Спонтанный пневмоторакс чаще всего возникает

- а) при абсцессе легкого
- б) при эхинококке легкого
- в) при центральном раке легкого с ателектазом и распадом в зоне ателектаза
- г) при кавернозном туберкулезе легких
- д) при буллезной болезни легких

024. У больного 15 дней назад повысилась температура до 39°C, появились боли в первой половине грудной клетки. Диагностирована ниже-долевая пневмония. 7 дней назад начал откашливать плевки гнойной мокроты, 2 дня назад - внезапные сильные боли в грудной клетке, одышка. Дыхание над правым легким плохо выслушивается, в нижних отделах правого гемиторакса укорочение перкуторного звука. Наиболее вероятным осложнением пневмонии является

- а) экссудативный плеврит
- б) спонтанный пневмоторакс
- в) фиброзный плеврит
- г) пиопневмоторакс
- д) абсцедирование

025. Лечение больного с пиопневмотораксом начинается

- а) с противовоспалительного лечения
- б) с ваго-симпатической блокады
- в) с плевральной пункции
- г) с дренирования плевральной полости с постоянным промыванием плевральной полости
- д) с торакотомии

026. Реактивный экссудативный плеврит может быть

- а) при острой пневмонии
- б) при поддиафрагмальном абсцессе
- в) при остром холецистите и панкреатите
- г) при септической пневмонии
- д) при всех перечисленных заболеваниях

027. Среди осложнений, связанных с производством плевральной пункции и введением антибиотиков, к моментальному летальному исходу могут привести

- а) внутриплевральное кровотечение
- б) воздушная эмболия головного мозга
- в) анафилактический шок
- г) плевропульмональный шок
- д) правильно б) и в)

028. Экссудативный плеврит, как правило, является вторичным заболеванием, возникающим как осложнение

- а) бронхоэктатической болезни
- б) абсцесса
- в) туберкулеза
- г) острой пневмонии
- д) эхинококкоза

029. Наиболее простым способом эвакуации экссудата из плевральной полости при серозном характере его является

- а) дренирование плевральной полости
- б) плевральная пункция и аспирация при помощи электроотсоса
- в) плевральная пункция и аспирация при помощи обычного шприца и переходником
- г) широкая торакотомия
- д) введение дренажа по Сельдингеру

030. Способствуют развитию эмпиемы плевры после пневмонэктомии

- а) бронхиальный свищ
- б) инородные тела плевральной полости (дренаж, салфетка)
- в) нагноение послеоперационной раны
- г) остеомиелит ребер и хондрит
- д) все перечисленные

031. Достоверным признаком легочного кровотечения является

- а) выделение крови изо рта
- б) кашель с выделением алой пенистой крови
- в) наличие затемнения в легком
- г) наличие экссудата в плевральной полости
- д) наличие крови в бронхах при бронхоскопии

032. Операция эзофагокардиомиотомии показана

- а) при карциноме пищевода
- б) при ахалазии пищевода и кардиоспазме
- в) при диафрагмальной грыже
- г) при грыже пищеводного отверстия диафрагмы
- д) при всем перечисленном

033. Перфорация пищевода может быть вызвана

- а) эзофагоскопией
- б) проглоченным инородным телом
- в) сильной рвотой
- г) эрозией опухоли
- д) всем перечисленным

ОТВЕТЫ

001 - д	008.1 - г	013 - б	019 - г	026 - д	033 - д
002 - в	008.2 - б	014 - в	020 - г	027 - д	
003 - д	009.1 - г	015 - г	021 - б	028 - г	
004 - а	009.2 - г	016 - а	022 - г	029 - б	
005 - в	010 - д	017 - д	023 - д	030 - д	
006 - б	011 - г	018.1 - в	024 - г	031 - д	
007 - в	012 - б	018.2 - а	025 - в	032 - б	

Тестовый контроль по теме: «Травмы груди и живота..»

1. Разрыв полого органа при закрытой травме живота сопровождается:

- 1) развитием перитонита;
- 2) гематурией;
- 3) наличием свободного газа в полости малого таза;
- 4) наличием свободного газа под куполом диафрагмы.

Выберите правильную комбинацию ответов:

А) 1,2; Б) 1,3; В) 1,4;Г)1,2,4, Д) все ответы верны.

2. Выделите наиболее эффективные инструментальные способы диагностики закрытых повреждений живота:

- 1) сцинтиграфия;
- 2) эзофагогастродуоденоскопия;
- 3) термография;
- 4) лапароскопия;
- 5) рентгенография.

Выберите правильную комбинацию ответов:

А) 2, 4, 5; Б) 1, 2, 4, 5; В) 3, 4, 5; Г)4, 5; Д) все ответы верны.

3. При закрытой травме живота наиболее легко происходит и чаще наблюдается более обширный разрыв полого органа, если последний был:

- А) пустой;
- Б) наполненный;
- В) подвижный;
- Г) спавшийся;
- Д) атоничный.

4. Одним из наиболее информативных специальных методов диагностики при разрыве печени является:

- А) ирригоскопия;
- Б) фиброгастродуоденоскопия;
- В) обзорный рентгено снимок живота;
- Г) лапароскопия;
- Д) пассаж бария по кишечнику.

5. На рентгенограмме при разрыве полого органа под куполом диафрагмы может определяться свободный газ в виде серпа:

- А) да;
- Б) нет.

6. При лапароскопии в случае разрыва печени в брюшной полости определяется только желчь:

- А) да;
- Б) нет.

- 7. Симптом "ваньки-встаньки" может выявляться при повреждении:**
- А) желудка;
 - Б) печени;
 - В) поджелудочной железы;
 - Г) селезенки;
 - Д) тонкой кишки.
- 8. Прежде чем производить реинфузию крови, излившейся в брюшную полость при разрыве паренхиматозных органов или сосудов брыжейки, необходимо:**
- А) уточнить уровень гемоглобина в собранной крови;
 - Б) подсчитать пульс и измерить артериальное давление;
 - В) определить уровень билирубина в собранной крови;
 - Г) исключить инфицированность и гемолиз собранной крови;
 - Д) выполнить все вышеперечисленное.
- 9. Микрогематурия может определяться только при травме почек и мочевыводящих путей:**
- А) да;
 - Б) нет.
- 10. При закрытой травме брюшной полости с разрывом мочевого пузыря наиболее информативным методом исследования является:**
- А) обзорная рентгенография брюшной полости;
 - Б) лапароскопия;
 - В) контрастная цистография;
 - Г) ирригоскопия;
 - Д) общий анализ мочи.
- 11. При подозрении на повреждение органов брюшной полости при тупой травме живота, наиболее информативным методом исследования является (дайте один наиболее правильный ответ):**
- А) ангиография;
 - Б) обзорная рентгенография органов брюшной полости;
 - В) лапароскопия;
 - Г) фиброгастроскопия;
 - Д) ультразвуковое исследование.
- 12. При разрыве паренхиматозных органов в брюшной полости встречаются все симптомы, кроме (дайте один наиболее правильный ответ):**
- А) притупления в отлогих местах;
 - Б) выраженной гипотензии;
 - В) «свободного газа» в брюшной полости;
 - Г) симптома «ваньки-встаньки»;
 - Д) затрудненного, поверхностного дыхания.

13. Характерными признаками повреждения тонкой и толстой кишки являются все, кроме (дайте один наиболее правильный ответ):

- А) симптомов раздражения брюшины;
- Б) исчезновения печеночной тупости;
- В) симптома Мейо-Робсона;
- Г) острой боли в животе, усиливающейся при движении;
- Д) на рентгенограмме «свободного газа» в брюшной полости.

14. Характерными признаками изолированного травматического повреждения поджелудочной железы до операции являются все, кроме (дайте один наиболее правильный ответ):

- А) интенсивной боли в верхних отделах живота;
- Б) шока;
- В) повышения уроамилазы;
- Г) повышения глюкозы крови.

15. Характерными признаками изолированного травматического повреждения поджелудочной железы во время операции являются все, кроме:

- А) бляшек жирового некроза на сальнике, брюшине, брыжейке кишечника;
- Б) свободной желчи в брюшной полости;
- В) кровоизлияния в брыжейке поперечно-ободочной кишки, малом сальнике;
- Г) выбухания сальниковой сумки;
- Д) забрюшинной гематомы.

16. При подкапсульном разрыве селезенки в области ворот показана операция:

- А) ушивание разрыва;
- Б) перевязка селезеночной артерии;
- В) спленооментопексия;
- Г) спленэктомия;
- Д) эвакуация гематомы и использование биологического клея.

17. При обследовании пациента с тупой травмой живота выявлена крепитация поясничной области. Укажите вероятную причину развития данной клинической картины.

- А) Разрыв печени.
- Б) Повреждение забрюшинного отдела 12-перстной кишки.
- В) Разрыв почки.
- Г) Ни при одной травме.
- Д) При всех указанных травмах.

18. При обследовании пациента с тупой травмой живота выявлено исчезновение печеночной тупости. Укажите вероятную причину развития данной клинической картины.

- А) Разрыв печени.
- Б) Повреждение селезенки.
- В) Разрыв почки.

- Г) При повреждении полого органа.
- Д) При всех указанных травмах.

19. При обследовании пациента с тупой травмой живота выявлена болезненность и нависание передней стенки прямой кишки при пальцевом исследовании. Укажите вероятную причину развития данной клинической картины.

- А) Разрыв печени.
- Б) Повреждение забрюшинного отдела 12-перстной кишки.
- В) Разрыв почки.
- Г) Ни при одной травме.
- Д) При всех указанных травмах.

20. При обследовании пациента с тупой травмой живота выявлена гематурия. Укажите вероятную причину развития данной клинической картины.

- А) Разрыв печени.
- Б) Повреждение забрюшинного отдела 12-перстной кишки.
- В) Разрыв почки.
- Г) Ни при одной травме.
- Д) При всех указанных травмах.

21. Выполнение какой операции показано при размождении хвоста поджелудочной железы?

- А) Панкреатэктомия.
- Б) Удаление поврежденной части поджелудочной железы с селезенкой.
- В) Панкреатодуоденальная резекция.
- Г) Дренирование сальниковой сумки, холецистостомия.
- Д) Лапаротомия, оментостомия.

22. Выполнение какой операции показано при контузии поджелудочной железы?

- А) Панкреатэктомия.
- Б) Удаление поврежденной части поджелудочной железы с селезенкой.
- В) Панкреатодуоденальная резекция.
- Г) Дренирование сальниковой сумки, холецистостомия.
- Д) Лапаротомия, оментостомия.

23. Выполнение какой операции показано при разрыве сигмовидной кишки на 1/2 ее окружности?

- А) Выведение поврежденного участка кишки в виде петлевой колостомы.
- Б) Резекция поврежденного участка кишки с формированием одноствольной колостомы.
- В) Ушивание разрыва сигмовидной кишки.
- Г) Ушивание сигмовидной кишки с наложением разгрузочной стомы ниже разрыва.
- Д) Ушивание сигмовидной кишки с наложением разгрузочной стомы выше разрыва.

24. По каким признакам устанавливается диагноз «повреждение органов брюшной полости»?

- А) Исчезновение печеночной тупости.
- Б) Симптом «Обуховской больницы».
- В) Симптом Щеткина-Блюмберга.
- Г) Притупление в отлогих местах.
- Д) Симптом Ситковского.

25. Какой инструментальный метод исследования позволяет наиболее надежно верифицировать диагноз «повреждение органов брюшной полости»?

- А) Лапароскопия.
- Б) Лапароцентез — с применением «шарящего катетера».
- В) Реовазография.
- Г) Обзорная рентгенография органов брюшной полости.
- Д) Пневмоосциллография.

26. Выберите возможные варианты повреждения поджелудочной железы:

- А) контузия;
- Б) поверхностная травма без нарушения целостности главного панкреатического протока;
- В) Травма с нарушением целостности главного панкреатического протока;
- Г) разможжение поджелудочной железы;
- Д) все ответы верны.

ОТВЕТЫ

№		№		№		№	
1	В	8	Г	15	Б	22	Д
2	Г	9	Б	16	Г	23	А
3	Б	10	В	17	Б	24	А
4	Г	11	В	18	Г	25	А
5	А	12	В	19	А	26	Д
6	Б	13	В	20	Б		
7	Г	14	Г	21	Б		

Тестовый контроль по теме: «Осложнения грыж живота.»

1. Выберите правильное определение понятия грыжи.

- А) Перемещение органов брюшной полости через естественные или искусственные отверстия в соседние полости или под кожу.
- Б) Перемещение органов брюшной полости, через естественные или искусственные отверстия под кожу.
- В) Перемещение органов брюшной полости, покрытых брюшиной, через естественные или искусственные отверстия в соседние полости или под кожу.

2. Грыжи какой локализации занимают первое место?

- А) Паховые.
- Б) Грыжи белой линии живота.
- В) Пупочные.

Г) Бедренные.

3. Укажите возрастные пики заболеваемости наружными грыжами по годам.

- А) 20—30 лет.
- Б) 30—40 лет
- В) 40—50 лет.
- Г) 50—60 лет
- Д) 60—70 лет и старше.

4. Выберите причины, которые способствуют образованию наружных грыж.

- А) Повышение внутрибрюшного давления (кашель, запоры, подъем тяжестей).
- Б) Врожденная недостаточность соединительной ткани.
- В) Похудание.
- Г) Ожирение.
- Д) Все ответы верны.

5. Назовите слабые места передней брюшной стенки.

- А) Зона пахового канала.
- Б) Овальная ямка на бедре.
- В) Пупок.
- Г) Подпупочный отдел апоневроза белой линии живота.
- Д) Все ответы верны.

6. Перечислите составные элементы истинной грыжи.

- 1) Грыжевые ворота, грыжевой мешок, органы брюшной полости.
- 2) Грыжевой мешок.
- 3) Органы брюшной полости.
- 4) Кожа.
- 5) Подкожная клетчатка.
- 6) Грыжевые оболочки.

Выберите правильную комбинацию ответов:

- А) 1, 2, 3, 5; Б) 2, 4, 5, 6; В) 3, 4, 6; Г) 1, 3, 5, 6; Д) все ответы верны.

7. Укажите правильную характеристику грыжевого мешка.

- А) Устье, шейка, тело
- Б) Шейка, дно.
- В) Тело, устье, дно.
- Г) Дно, тело, шейка, устье

8. Какими элементами брюшной стенки может быть окружен грыжевой мешок?

- А) Предбрюшинной клетчаткой.
- Б) Истонченной поперечной фасцией.
- В) Истонченной поверхностной фасцией.
- Г) Волокнами мышц.
- Д) Все ответы верны

9. Назовите грыжи, при которых грыжевого мешка может не быть?

- А) Прямые паховые.
- Б) Бедренные.
- В) Скользящие.
- Г) Ложные травматические.
- Д) При всех видах грыж.

10. Укажите жалобы больных, страдающих грыжами.

- А) Боль в области грыжевого выпячивания.
- Б) Боль в пояснице.
- В) Диспептические явления (тошнота, отрыжка, рвота, запор, метеоризм).
- Г) Нарушение мочеиспускания.
- Д) все ответы верны.

11. Какие методы обследования позволяют подтвердить наличие или отсутствие грыжи?

- А) Осмотр, пальпация, аускультация.
- Б) Рентгеноскопия и рентгенография брюшной полости.
- В) Контрастирование кишечника.
- Г) Контрастирование мочевого пузыря.
- Д) Все ответы верны.

12. Какое ущемление при грыжах сопровождается неполным сдавлением кишки?

- А) Эластическое.
- Б) Каловое.
- В) Рихтеровское.
- Г) Ретроградное.
- Д) Все ответы верны.

13. Каким может быть ущемление при грыжах по их видам?

- А) Эластическое.
- Б) Ретроградное.
- В) Каловое.
- Г) Рихтеровское.
- Д) Только Б) и Г).

14. Какими могут быть ущемления по механизму?

- А) Эластическое.
- Б) Ретроградное.
- В) Каловое.
- Г) Рихтеровское.
- Д) Только А) В).

15. Каковы признаки флегмоны грыжевого мешка?

- 1) Боль в области грыжи.
- 2) Отек кожи над грыжей.
- 3) Цианоз кожи над грыжей.
- 4) Повышение температуры над грыжей.
- 5) Регионарный лимфаденит.
- 6) Высокая температура тела.
- 7) Тахикардия.
- 8) Брадикардия.
- 9) Отсутствие болезненности при пальпации грыжи.

Выберите правильную комбинацию ответов:

А) 1, 2, 3, 4, 5, 6, 7; Б) 1, 2, 4, 5, 6; 8; В) 3, 4, 6; Г) 1, 3, 5, 6; Д) 1, 4, 6.

16. Выберите симптомы при осложнении грыжи каловым застоем.

- 1) Увеличение грыжевого выпячивания.
- 2) Гиперемия кожи над грыжевым выпячиванием.
- 3) Резкая болезненность при пальпации грыжи.
- 4) Пальпация грыжи мало болезненна.
- 5) В кишечных петлях определяются плотные комки каловых масс.
- 6) Общее состояние больного страдает незначительно.

Выберите правильную комбинацию ответов:

А) 1, 2, 3, 5; Б) 1, 4, 6; В) 3, 5, 6; Г) 1, 3, 5, 6; Д) все ответы верны, кроме 4.

17. Укажите этап операции, который отсутствует при плановом грыжесечении.

- А) Выделение грыжевого мешка
- Б) Вскрытие грыжевого мешка и вправление его содержимого в брюшную полость
- В) Вскрытие грыжевого мешка, содержимое которого удерживается, после чего рассекаются грыжевые ворота, оценивается жизнеспособность органов и только после этого они вправляются
- Г) Шейка грыжевого мешка прошивается и перевязывается, а остатки грыжевого мешка иссекаются.
- Д) Выполняется пластика передней брюшной стенки

18. Какова последовательность действий хирурга при флегмоне грыжевого мешка?

- А) Первым этапом вскрывают грыжевой мешок, а затем выполняют резекцию кишки через лапаротомный доступ.
- Б) Первым этапом вскрывают грыжевой мешок, а затем выполняют резекцию кишки после рассечения ущемляющего кольца.
- В) Первым этапом выполняют лапаротомию, вторым - резекцию кишки, наложения анастомоза, ушивания брюшной полости, а затем вскрывают грыжевой мешок и удаляют некротизированную кишку.
- Г) Последовательность действий не имеет существенного значения.
- Д) В каждом конкретном случае последовательность действий выбирается индивидуально.

19. Допускается ли ручное вправление содержимого при ущемленных грыжах?

- А) Нет
- Б) Да, всегда.
- В) Да, но при абсолютных противопоказаниях к операции (свежий инфаркт миокарда, нарушение мозгового кровообращения, острая дыхательная недостаточность).

Г) Да, но при абсолютных противопоказаниях к операции (свежий инфаркт миокарда, нарушение мозгового кровообращения, острая дыхательная недостаточность) с учетом сроков после ущемления.

20. Какие анатомические элементы участвуют в формировании пахового канала?

- 1) Подвздошно-гребешковая связка.
 - 2) Поверхностная фасция бедра.
 - 3) Нижний край внутренней косой и поперечной мышцы живота.
 - 4) Апоневроз наружной косой мышцы живота.
 - 5) Паховая связка.
 - 6) Поперечная фасция.
- А) 1, 2, 3, 4; Б) 1, 4, 5, 6; В) 3, 4, 5, 6; Г) 1, 3, 5, 6; Д) все ответы верны, за исключением 2.

21. Укажите длину пахового канала в норме (см)

- А) До 1
- Б) 2 - 3.
- В) 4 -5.
- Г) 6 - 7.
- Д) 8 -9

22. Укажите, где расположено внутреннее отверстие (глубокое кольцо) пахового канала.

- А) Fossa supravescalis.
- Б) Fossa ingvinalis medialis
- В) Fossa ingvinalis lateralis

23. Укажите, через какую ямку передней брюшной стенки выходит косая паховая грыжа?

- А) Fossa supravescalis.
- Б) Fossa ingvinalis medial is.
- В) Fossa ingvinalis lateralis.

24. Укажите, через какую ямку передней брюшной стенки выходит прямая паховая грыжа.

- А) Fossa supravescalis.
- Б) Fossae ingvinalis medialis.
- В) Fossa ingvinalis lateralis.

25. Какие анатомические элементы проходят в паховом канале?

- А) Семявыносящий проток.
- Б) Кровеносные и лимфатические сосуды.
- В) Остаток влагалищного отростка брюшины.
- Г) Общая бедренная артерия и вена.
- Д) Только А), Б), В).

26. Какие паховые грыжи могут носить врожденный и приобретенный характер?

- А) Прямые.
- Б) Косые.
- В) И прямые, и косые.
- Г) Скользящие.

27. Если на дне грыжевого мешка расположено яичко, какая это грыжа?

- А) Прямая паховая.
- Б) Косая приобретенная паховая грыжа.
- В) Косая врожденная паховая грыжа.
- Г) Скользящая косая паховая грыжа.
- Д) Скользящая прямая паховая грыжа.

28. При какой грыже влагалищный отросток брюшины остается незаращенным?

- А) При прямых.
- Б) При врожденных косых.
- Г) При приобретенных косых.
- Г) При скользящих.
- Д) При всех указанных видах грыж.

29. Укажите форму паховой грыжи, если грыжевой мешок определяется в паховом канале.

- А) Начальная.
- Б) Канальная.
- В) Канатиковая.
- Г) Мошоночная.

30. Укажите форму паховой грыжи, если дно грыжевого мешка доходит до наружного отверстия пахового канала.

- А) Начальная.
- Б) Канальная.
- В) Канатиковая.
- Г) Мошоночная.

31. Укажите форму паховой грыжи, если грыжевой мешок спускается по ходу семенного канатика.

- А) Начальная.
- Б) Канальная.
- В) Канатиковая.
- Г) Мошоночная.

32. Что может быть содержимым паховой грыжи?

- А) Слепая кишка, червеобразный отросток.
- Б) Ободочная кишка.
- В) Желудок.

Г) Поджелудочная железа

Д) Любой орган брюшной полости, кроме печени и поджелудочной железы.

33. Назовите широко применяемые в клинической практике операции, при которых выполняется пластика передней стенки пахового канала.

1) Операция Жирара.

2) Операция Жирара—Спасокукоцкого швами Кимбаровского.

3) Операция Бассини.

4) Операция Постемского.

5) Операция Кукуджанова.

6) Операция Мартынова.

Выберите правильную комбинацию ответов:

А) 1, 2, 5; Б) 1, 2, 6; В) 2, 6; Г) 3, 4; Д) все ответы верны.

34. Назовите операции, при которых выполняется пластика задней стенки пахового канала.

1) Операция Жирара.

2) Операция Жирара—Спасокукоцкого швами Кимбаровского.

3) Операция Бассини.

4) Операция Постемского.

5) Операция Кукуджанова.

6) Операция Мартынова.

Выберите правильную комбинацию ответов:

А) 1, 2, 5; Б) 1, 2, 6; В) 2, 6; Г) 3, 4; Д) все ответы верны.

35. При каком способе пластика производится путем подшивания апоневроза наружной косой мышцы живота к пупартовой связке, а затем следует создание дубликатуры?

А) При операции Жирара.

Б) При операции Жирара—Спасокукоцкого швами Кимбаровского.

В) При операции Бассини.

Г) При операции Постемского.

Д) При операции Мартынова.

36. При каком способе пластики задней стенки пахового канала семенной канатик располагается в подкожной клетчатке?

А) При операции Жирара.

Б) При операции Жирара—Спасокукоцкого швами Кимбаровского.

В) При операции Бассини.

Г) При операции Постемского.

Д) При операции Мартынова.

37. При каком способе операции после пластики поверхностное кольцо пахового канала находится напротив глубокого кольца?

А) При операции Жирара.

Б) При операции Жирара—Спасокукоцкого швами Кимбаровского.

В) При операции Бассини.

Г) При операции Постемского.

Д) При операции Мартынова.

38. При каких грыжах особенность техники операции состоит в том, что грыжевой мешок вначале выделяют у шейки, перевязывают его и рассекают вдоль, выворачивают и сшивают позади семенного канатика и яичка?

- А) При приобретенных косых паховых грыжах
- Б) При прямых паховых грыжах.
- В) При врожденных косых паховых грыжах.
- Г) При прямых скользящих грыжах.
- Д) При косых скользящих грыжах.

39. При скользящей правосторонней паховой грыже латеральной стенкой грыжевого мешка чаще всего является:

- А) слепая кишка;
- Б) сигмовидная кишка;
- В) мочевого пузырь;
- Г) придатки матки;
- Д) тонкая кишка.

40. При скользящей паховой грыже медиальной стенкой грыжевого мешка чаще всего является:

- А) слепая кишка;
- Б) сигмовидная кишка;
- В) мочевого пузырь;
- Г) придатки матки;
- Д) тонкая кишка.

41. При скользящих грыжах грыжевой мешок можно ушивать только:

- А) извне;
- Б) изнутри;
- В) извне и изнутри;
- Г) способ ушивания значения не имеет.

42. Какие методы пластики брюшной стенки должны использоваться при скользящих грыжах?

- А) Только методы пластики передней стенки пахового канала.
- Б) Только методы пластики задней стенки пахового канала.
- В) Методы пластики передней и задней стенки пахового канала.
- Г) Метод пластики существенного значения не имеет.
- Д) Только Б) и В).

43. Какие методы пластики брюшной стенки должны выполняться при рецидивных грыжах?

- А) Только методы пластики передней стенки пахового канала.
- Б) Только методы пластики задней стенки пахового канала.

- В) Методы пластики передней и задней стенки пахового канала.
- Г) Метод пластики существенного значения не имеет.
- Д) Только Б) и В).

44. Какова летальность в процентном отношении при операции по поводу неосложненной грыжи?

- А) Около 0%
- Б) 1%.
- В) 2%.
- Г) 3%.
- Д) 4%.

45. Укажите летальность при операциях по поводу осложненных грыж (%).

- А) От 0 до 7
- Б) 8—15.
- В) 16—23.
- Г) 24—28.
- Д) 29 – 31.

46. Какими анатомическими образованиями ограничен скарповский (бедренный) треугольник?

- 1) Пупартовой связкой.
 - 2) Прямой мышцей живота.
 - 3) Наружной косой мышцей живота.
 - 4) Длинной приводящей мышцей.
 - 5) Портняжной мышцей.
- Выберите правильную комбинацию ответов:
А) 1, 2, 5; Б) 1, 3, 5; В) 1, 4, 5; Г) 2, 3, 4; Д) 3, 4, 5.

47. Укажите элементы, заполняющие овальную ямку.

- А) Жировая клетчатка.
- Б) Лимфатический узел
- В) Большая подкожная вена.
- Г) Бедренная артерия и вена.
- Д) Только А) Б) В).

48. При образовании бедренной грыжи, какие элементы образуют бедренный канал?

- 1) Паховая связка.
 - 2) Лонная кость.
 - 3) Апоневроз наружной косой мышцы живота.
 - 4) Бедренная вена.
 - 5) Большая подкожная вена.
 - 6) Лакунарная (жимбернатовая) связка.
 - 7) Овальная ямка.
- Выберите правильную комбинацию ответов:
А) 1, 2, 6, 7; Б) 1, 2, 4, 6; В) 2, 5, 6, 7; Г) 3, 4, 5, 6; Д) все ответы верны.

49. Какими элементами покрыт грыжевой мешок при бедренных грыжах?

- 1) Предбрюшинной клетчаткой.
- 2) Поперечной фасцией.
- 3) Жировой тканью.
- 4) Решетчатой фасцией.
- 5) Подкожной клетчаткой.
- 6) Кожей.

Выберите правильную комбинацию ответов:

А) 1, 2, 5, 6; Б) 1, 2, 3, 6; В) 2, 4, 6; Г) 3, 4, 6; Д) все ответы верны.

50. Какие органы чаще находятся в грыжевом мешке при бедренных грыжах?

- 1) Большой сальник.
- 2) Петли тонкой кишки.
- 3) Слепая кишка.
- 4) Ободочная кишка.
- 5) Желудок.
- 6) Желчный пузырь.
- 7) Мочевой пузырь.
- 8) Матка и ее придатки.

Выберите правильную комбинацию ответов:

А) 1, 2, 5; Б) 1, 2, 6; В) 1, 2; Г) 3, 4; Д) все ответы верны.

51. При сращении сальника с грыжевым мешком возникает симптом «натянутой струны». Укажите правильную его интерпретацию.

- А) Усиление боли в паховой области при сгибании в тазобедренном суставе.
- Б) Усиление болей в паховой области
- В) Уменьшение болей в паху в полусогнутом положении тела и усиление при полном выпрямлении туловища.

52. С какими заболеваниями следует проводить дифференциальную диагностику у больных с бедренными грыжами?

- А) Лимфаденит (банальный, туберкулезный).
- Б) Аневризматическое расширение большой подкожной вены.
- В) Опухоли лимфатических узлов.
- Г) Натечные абсцессы.
- Д) Все ответы верны.

53. Укажите, какие осложнения возможны при операции по поводу бедренной грыжи.

- 1) Ранение бедренной вены.
- 2) Ранение бедренной артерии.
- 3) Ранение запирательной артерии.
- 4) Ранение мочевого пузыря.
- 5) Ранение бедренного нерва
- 6) Ранение седалищного нерва.

Выберите правильную комбинацию ответов:

А) 1, 2, 5; Б) 1, 2, 3, 4; В) 2, 6; Г) 3, 4, 5, 6; Д) все ответы верны.

54. С какими заболеваниями проводится дифференциальный диагноз при грыжах белой линии живота?

- А) Предбрюшинная липома.
- Б) Доброкачественные опухоли брюшной полости
- В) Метастазы опухоли в сальник.
- Г) Все ответы верны

55. Какие методы дополнительного обследования обязательны при грыжах белой линии живота?

- А) УЗИ брюшной полости.
- Б) Фиброгастроскопия.
- В) Фиброколоноскопия.
- Г) Рентгеноскопия желудка.
- Д) Только В), Г).

56. Укажите места, где образование редких грыж невозможно.

- А) Спигелевая линия.
- Б) Поясничная область.
- В) Запирательный канал.
- Г) Ягодичная область, промежность.
- Д) Правое поддиафрагмальное пространство.

57. Передней стенкой пахового канала являются:

- А). Наружная косая мышца живота
- Б) Апоневроз наружной косой мышцы.
- В) Внутренняя косая мышца.
- Г) Поперечная мышца.
- Д) Лакунарная связка.

58. Задней стенкой пахового канала являются:

- А) Наружная косая мышца живота
- Б) Апоневроз наружной косой мышцы.
- В) Внутренняя косая мышца.
- Г) Поперечная мышца.
- Д) Лакунарная связка.

59. Бедренное кольцо снаружи ограничено:

- А) Лакунарной связкой.
- Б) Куперовской связкой.
- В) Лимфатическим узлом Розенмюллера-Пирогова.
- Г) Паховой связкой.
- Д) Влагалищем бедренной вены.

60. Медиальнее глубокого пахового кольца располагаются:

- А) Нижние надчревные артерии и вены.
- Б) Запирательная артерия.
- В) Бедренный нерв
- Г) Наружная подвздошная артерия.
- Д) Бедренная артерия.

№		№		№		№		№		№	
1	В	11	Д	21	В	31	В	41	Б	51	В
2	А	12	В	22	В	32	Д	42	Д	52	Д
3	Б	13	Д	23	В	33	В	43	Д	53	В
4	Д	14	Д	24	Б	34	Г	44	А	54	Г
5	Д	15	А	25	Д	35	Д	45	Б	55	Д
6	Д	16	Б	26	Б	36	Г	46	В	56	Д
7	Г	17	В	27	В	37	Г	47	Д	57	Б
8	Д	18	В	28	В	38	В	48	Б	58	Г
9	Г	19	Г	29	А	39	А	49	Д	59	Д
10	Д	20	В	30	Б	40	Б	50	В	60	А

Тестовый контроль по теме: «Перитониты. Хирургический сепсис.»

1. Основными анатомическими областями живота являются:

- А) надчревная;
- Б) чревная;
- В) подчревная;
- Г) лобковая;
- Д) только А), Б), В).

2. Весь живот разделен на отделы (небольшие области), которых

- А) 5;
- Б) 7;
- В) 9;
- Г) 10;
- Д) 12.

3. К анатомическим областям живота относят все, кроме

- А) собственно эпигастральной;
- Б) правой подреберной;
- В) левой подреберной;
- Г) пупочной;
- Д) паховых.

4. Различают этажи брюшной полости

- А) верхний;
- Б) средний;
- В) нижний;
- Г) только А и В
- Д) правильно А, Б и В.

5. Правый латеральный канал – это:

- А) синоним правой подвздошной ямки;
- Б) синоним правого поддиафрагмального пространства;
- В) синоним сумки малого сальника;
- Г) карман между восходящей ободочной кишкой и париетальной брюшиной;
- Д) все правые отделы брюшной полости.

6. Четко локализованные боли и напряжение мышц брюшной стенки имеют место только при воспалении:

- А) брюшины полости таза;
- Б) париетальной брюшины живота;
- В) висцеральной брюшины;
- Г) брюшины, покрывающей печень;
- Д) только А) и Б).

7. Чувствительность брюшины к любому раздражению и четкость локализации боли определяется иннервацией:

- А) соматическими нервами;
- Б) парасимпатическими нервами;
- В) симпатическими нервами;
- Г) сочетанием парасимпатических и симпатических нервов;
- Д) соматическими и симпатическими.

8. Брюшина выполняет функцию:

- А) резорбтивную;
- Б) экссудативную;
- В) барьерную (механическая защита)
- Г) барьерную (защита от инфекции);
- Д) все названные функции

9. Развитие асептического перитонита не наблюдается при воздействии на брюшину

- А) крови;
- Б) желчи;
- В) желудочного сока;
- Г) асцитической жидкости;
- Д) мочи.

10. Асептический перитонит не развивается при скоплении в брюшной полости

- А) хилезной жидкости;
- Б) панкреатического сока;
- В) содержимого тощей кишки;
- Г) трансудата;
- Д) содержимого вскрывшейся в брюшной полости кисты.

11. Основными путями проникновения инфекции в брюшную полость при первичном перитоните являются

- А) гематогенный;
- Б) лимфогенный;
- В) через маточные трубы;
- Г) только А и Б;
- Д) только А), Б) и В).

12. Основными этапами нарушения моторики ЖКТ при перитоните являются

- А) атония кишечника (в начале заболевания как защитная реакция на воспаление в брюшной полости);
- Б) паралитическая непроходимость кишечника;
- В) нарастающая ишемия в стенке кишки делает ее проницаемой для микроорганизмов;
- Г) только Б) и В);
- Д) только А), Б) В).

13. Первичный перитонит

- А) развившийся вследствие перфорации полого органа
- Б) развившийся вследствие проникающего ранения брюшной стенки
- В) при лимфогенном или гематогенном инфицировании брюшины;
- Г) при асептическом воспалении брюшины (например, при панкреатите);
- Д) нет правильных ответов.

14. Вторичный перитонит

- А) возникает при лимфогенном или гематогенном инфицировании брюшины;
- Б) развивается вследствие проникающего ранения брюшной стенки;
- В) развивается вследствие перфорации полого органа;
- Г) развивается при асептическом воспалении брюшины (например, при панкреатите);
- Д) только Б), В), Г).

15. Укажите стадии (фазы) развития перитонита.

- А) 1-реактивная, 2-токсическая, 3-терминальная.
- Б) 1-реактивная, 2-перитонеальная, 3-токсическая.
- В) 1-гемодинамическая, 2-реактивная, 3-агональная.
- Г) 1-гиперреактивная, 2-токсическая, 3-гемодинамическая.
- Д) 1-мнимого благополучия, 2-перитонеальная, 3-терминальная.

16. Границей между этажами брюшной полости служит

- А) линия, соединяющая верхние передние подвздошные ости;
- Б) линия, проведенная через нижние края реберных дуг;

- В) поперечно-ободочная кишка;
- Г) крылья подвздошных костей;
- Д) брыжейка тонкой кишки.

17. Местный отграниченный перитонит сопровождается

- А) острый флегмонозный аппендицит;
- Б) острый катаральный аппендицит;
- В) периаппендикулярный абсцесс;
- Г) перфоративную гастродуоденальную язву;
- Д) все ответы правильные.

18. К специфическим перитонитам относят

- А) стрептококковый перитонит;
- Б) перитонит, вызванный E-coli ;
- В) стафилококковый перитонит;
- Г) туберкулезный перитонит (туберкулез брюшины);
- Д) пневмококковый перитонит.

19. Для реактивной фазы перитонита характерно

- А) выраженный болевой синдром, гемодинамические нарушения;
- Б) тяжелая интоксикация, признаки пареза кишечника;
- В) слабо выраженные симптомы раздражения брюшины, интоксикация;
- Г) стихание болей, нарастающая интоксикация, обезвоживание;
- Д) все ответы правильные, кроме А).

20. Для токсической фазы перитонита характерно

- А) выраженный болевой синдром, учащенное мочеиспускание;
- Б) гиперперистальтика, возможна токсическая диарея;
- В) полиурия, снижение удельного веса мочи;
- Г) обезвоживание, появление признаков печеночно-почечной недостаточности;
- Д) все ответы правильные, кроме А).

21. Для терминальной фазы перитонита характерно

- А) выраженный болевой синдром, произвольное мочеиспускание;
- Б) стихание болей, нарастание признаков печеночно-почечной недостаточности;
- В) обезвоживание, гемодинамические нарушения;
- Г) парез кишечника, вздутие живота;
- Д) все ответы правильные, кроме А).

22. Наиболее тяжелой формой перитонита является

- А) серозный;
- Б) гнойный;
- В) мочевого;
- Г) серозно-гнойный;
- Д) фибринозный.

23. Появление локализованных болей и положительных симптомов раздражения брюшины при местном перитоните обусловлены

- А) развивающимся параличом желудочно-кишечного тракта;
- Б) переходом воспалительной реакции на париетальную брюшину;
- В) лейкоцитарной инфильтрацией передней брюшной стенки;
- Г) длительным тоническим напряжением мышц над очагом воспаления;
- Д) иррадиацией болей.

24. Выраженный болевой синдром, гиперперистальтика, гемодинамические нарушения характерны

- А) для реактивной фазы перитонита;
- Б) для токсической фазы перитонита;
- В) для терминальной фазы перитонита;
- Г) для токсической и терминальной фазы перитонита;
- Д) для любой фазы перитонита.

25. Для перитонита у детей типично

- А) быстрая генерализация процесса;
- Б) преобладание общих симптомов над местными;
- В) выраженные признаки интоксикации;
- Г) часто развивается под маской ОРЗ или пищевой токсикоинфекцией;
- Д) все ответы правильные.

26. Особенности клинического течения перитонита у детей обусловлены

- А) сниженной реактивностью иммунной системы, недоразвитием брюшины;
- Б) мальротацией ободочной кишки;
- В) гиперреактивностью брюшины, недоразвитием большого сальника;
- Г) быстрым отграничением воспалительного процесса;
- Д) все ответы правильные.

27. Для перитонита у стариков типично

- А) быстрая генерализация процесса;
- Б) преобладание местных симптомов над общими;
- В) выраженные признаки интоксикации;
- Г) часто развивается под маской ОРЗ или токсикоинфекции;
- Д) все ответы правильные.

28. Нормоцитоз или лейкопения может сопровождать

- А) местный неотграниченный перитонит;
- Б) пельвиоперитонит;
- В) поддиафрагмальный абсцесс;
- Г) диффузный серозно-фибринозный перитонит;
- Д) общий гнойный перитонит.

29. Для терминальной фазы перитонита характерно

- А) усиление симптомов раздражения брюшины;
- Б) абсолютная гиповолемия;
- В) относительная гиповолемия;
- Г) тахиаритмия;
- Д) все ответы правильные, кроме А).

30. Для токсической и терминальной стадии перитонита характерно

- А) снижение удельного веса мочи;
- Б) макро- и микрогематурия ;
- В) олигурия и появление белка в моче;
- Г) анурия и частые болезненные позывы на мочеиспускание;
- Д) снижение уровня креатинина в плазме.

31. Для токсической и терминальной стадии перитонита характерно

- А) гиперволемия, увеличение сердечного выброса;
- Б) брадикардия, повышение артериального давления;
- В) спазм периферических сосудов, увеличение диастолического давления;
- Г) гиповолемия, снижение сердечного выброса, капилляростаз;
- Д) брадиаритмия на фоне повышения систолического давления.

32. Для реактивной фазы перитонита характерно

- А) выраженный болевой синдром;
- Б) рвота рефлексорного происхождения;
- В) влажный язык;
- Г) тахиаритмия;
- Д) все ответы правильные.

33. Наличие пятен стеатонекроза на брюшине характерно

- А) для ферментативного перитонита;
- Б) для гнилостного перитонита;
- В) для гнойного перитонита;
- Г) для фибринозного перитонита;
- Д) для желчного перитонита.

34. Экхимозы в параумбиликальной области характерны

- А) для ферментативного перитонита
- Б) для мочевого перитонита
- В) для желчного перитонита
- Г) для гемоперитонеума
- Д) все ответы правильные

35. Иррадиация болей в надплечье при перитоните как правило обусловлена

- А) наличием гнойного выпота по куполом диафрагмы;
- Б) скоплением фибрина на париетальной брюшине;

- В) свободным газом в брюшной полости;
- Г) релаксацией диафрагмы;
- Д) парезом желудочно-кишечного тракта.

36. При каких заболеваниях, сопровождающихся развитием перитонита, можно ограничиться консервативным лечением?

- А) При прободной язве желудка в период мнимого благополучия.
- Б) При местном отграниченном перитоните любого происхождения.
- В) При гонококковом пельвиоперитоните.
- Г) При деструктивном аппендиците на фоне острого инфаркта миокарда.
- Д) При всех вышеперечисленных заболеваниях.

37. Назоинтестинальное дренирование при перитоните используется с целью

- А) декомпрессии тонкой кишки;
- Б) энтеральной дезинтоксикации;
- В) предотвращения заброса токсичного кишечного содержимого в желудок;
- Г) предотвращение развития ранней спаечной кишечной непроходимостью;
- Д) все ответы правильные

38. Основными принципами хирургического лечения перитонита являются:

- А) лапаротомия с удалением или изоляцией источника перитонита;
- Б) интра- и послеоперационная санация брюшной полости;
- В) декомпрессия тонкой кишки;
- Г) только А) и Б);
- Д) все вышеназванные методы.

39. Основным методом обезболивания при операции по поводу перитонита является

- А) спинномозговая анестезия;
- Б) многокомпонентная сбалансированная анестезия с применением миорелаксантов и ИВЛ;
- В) местная анестезия с использованием современных анальгетиков;
- Г) эпидуральная анестезия;
- Д) электроанестезия.

40. Основными этапами операции при тотальном гнойном перитоните являются

- А) правильно выбранные операционные доступы;
- Б) устранение или надежная изоляция источника перитонита;
- В) интраоперационная санация брюшной полости;
- Г) декомпрессия кишечника и завершение операции;
- Д) все перечисленные этапы.

41. Профилактика и лечение синдрома полиорганной недостаточности при перитоните включает

- А) обеспечения адекватной легочной вентиляции и газообмена с проведением ранней ИВЛ;
- Б) стабилизации кровообращения с восстановлением ОЦК, улучшением и поддержанием работы сердца;

- В) адекватной антибактериальной терапии;
- Г) нормализации микроциркуляции в органах и тканях;
- Д) все перечисленное.

42. Неправильным является утверждение, что гемодилюция

- А) улучшает реологические свойства крови;
- Б) нормализует гемо динамику за счет увеличения ОЦП;
- В) предупреждает агрегацию эритроцитов;
- Г) снижает концентрацию токсинов;
- Д) повышает вязкость крови.

43. При форсированном диурезе не применяют

- А) предварительную водную нагрузку;
- Б) диуретики;
- В) коррекцию электролитного баланса;
- Г) коррекцию иммунитета;
- Д) введение 1-1,5 литров белковых препаратов.

44. Форсированный диурез используется

- А) при внеклеточной дегидратации;
- Б) при застое в малом круге кровообращения;
- В) при эндогенной интоксикации;
- Г) при отеке легких н фоне нарушения гемоциркуляции;
- Д) при АД ниже 80 мм рт.ст.

45. Ошибочным является утверждение, что квантовая гемотерапия (ЭУФОК)

- А) улучшает реологические свойства крови;
- Б) стимулирует процессы кроветворения;
- В) оказывает иммунорегулирующий эффект;
- Г) снижает фибринолитические свойства крови;
- Д) оказывает бактерицидное действие.

46. При каловом перитоните выполняются следующие операции:

- А) наложение колостомы, назоинтестинальное дренирование;
- Б) гемиколэктомия с наложением еюнотрансверзоанастомоза;
- В) резекция поврежденного участка ободочной кишки;
- Г) ушивание поврежденного участка ободочной кишки, выведение еюностомы;
- Д) все ответы правильные.

47. По клиническому течению перитониты делятся на:

- А) аэробные и анаэробные;
- Б) инфекционные и абактериальные;
- В) острые и хронические;
- Г) желчные, мочевые и каловые;
- Д) серозные, фиброзные, гнойные и гнилостные.

48. По степени распространенности выделяют перитонит:

- А) легкий, средний, тяжелый;
- Б) осумкованный и генерализованный;
- В) местный, общий;
- Г) I стадию, II стадию, III стадию;
- Д) предбрюшинный, внутрибрюшинный, забрюшинный

49. Для больных перитонитом характерно:

- А) брадикардия;
- Б) отсутствие боли в животе;
- В) анизокория;
- Г) повышение артериального давления;
- Д) серо-землистый цвет лица.

50. Какая тактика хирурга должна быть при перитоните?

- А) Выжидательная и плановая операция.
- Б) Экстренная операция.
- В) Консервативное лечение.
- Г) Гипербарическая оксигенация и антибиотикотерапия.
- Д) Гемосорбция и антибиотикотерапия.

51. Каковы особенности патогенеза перитонита?

- 1) Распространенность поражения.
 - 2) Паралич желудочно-кишечного тракта.
 - 3) Токсическое поражение внутренних органов.
 - 4) Всасывание брюшиной бактериальных токсинов.
 - 5) Всасывание из кишечника бактериальных токсинов.
- Выберите правильную комбинацию ответов:
А) 1, 3, 4, 5; Б) 1, 3, 4; В) 1, 3, 5; Г) 2,3, 5; Д) все ответы верны.

52. Вовлечение брюшины в гнойный воспалительный процесс происходит при:

- 1) прямом переходе воспаления с серозного покрова органа;
 - 2) проникающем ранении живота;
 - 3) разрыве паренхиматозного органа брюшной полости;
 - 4) несостоятельности швов анастомозов полых органов;
 - 5) повышении проницаемости стенки кишки;
- А) 1, 2, 3, 4; Б) 2, 3, 4, 5; В) 1, 2, 4, 5; Г) 3, 4, 5; Д) все ответы верны.

53. Что определяет прогноз при перитоните:

- 1) источник инфицирования;
- 2) распространенность процесса;
- 3) характер экссудата;
- 4) возраст больного;
- 5) время от начала заболевания.

Выберите правильную комбинацию ответов:

А) 2, 3, 4, 5; Б) 1, 3, 4, 5; В) 3, 4, 5; Г) 2, 3, 4; Д) все ответы верны.

54. Распространенным считается перитонит, если воспалительный процесс распространен в анатомических областях:

- 1) в одной;
- 2) в трех;
- 3) в четырех;
- 4) в пяти и более.

Выберите правильную комбинацию ответов:

А) 1, 2; Б) 1, 2, 3; В) 3, 4; Г) 2, 3, 4; Д) все ответы верны.

55. Симптомами распространенного гнойного перитонита в 1-е сутки заболевания являются:

- 1) частый слабый пульс;
- 2) напряжение мышц брюшной стенки;
- 3) вздутие живота;
- 4) скопление жидкости в отлогих местах живота;
- 5) высокая температура.

Выберите правильную комбинацию ответов:

А) 1, 3, 4; Б) 2, 4, 5; В) 2, 3, 4, 5; Д) все ответы верны.

56. К клиническим проявлениям токсической фазы перитонита, начиная со 2-х суток заболевания, относятся:

- 1) вздутие живота;
- 2) падение АД;
- 3) частый слабый пульс;
- 4) рвота, жажда;
- 5) одышка;
- 6) отсутствие перистальтических кишечных шумов.

Выберите правильную комбинацию ответов:

А) 1, 2, 4, 5; Б) 2, 3, 4, 6; В) 1, 2, 5, 6; Г) 2, 4, 5, 6; Д) все ответы верны.

57. Противопоказаниями для экстренной операции по поводу перитонита являются:

- 1) свежий инфаркт миокарда;
- 2) тяжелый травматический шок при сочетанной травме;
- 3) агональное состояние больного;
- 4) послеоперационный перитонит;
- 5) нет противопоказаний.

Выберите правильную комбинацию ответов:

А) 1, 2, 3; Б) 3, 4; В) 2, 3; Г) 1, 3; Д) 5.

58. Лечение при распространенном перитоните обязательно предусматривает:

- 1) устранение источника перитонита;
- 2) санацию и дренирование брюшной полости;
- 3) коррекцию водно-электролитных нарушений;
- 4) антибактериальную терапию;

5) дезинтоксикационную терапию.

Выберите правильную комбинацию ответов:

А) 1, 3, 5; Б) 3, 4, 5; В) 3, 4; Г) 1, 2, 3, 4; Д) все ответы верны.

59. Разлитой гнойный перитонит может быть следствием всех перечисленных заболеваний, кроме:

- А) перфорации дивертикула Меккеля;
- Б) деструктивного аппендицита;
- В) стеноза большого дуоденального соска;
- Г) рихтеровского ущемления грыжи;
- Д) острой кишечной непроходимости.

60. Для поздней стадии перитонита характерно все, кроме:

- А) вздутия живота;
- Б) гиповолемии;
- В) исчезновения кишечных шумов;
- Г) гипопроотеинемии;
- Д) усиленной перистальтики.

61. Как устанавливается диагноз общего перитонита до операции?

- А) Рентгенологически.
- Б) Анамнестически.
- В) Лабораторным определением признаков воспалительной реакции.
- Г) По клиническим признакам.
- Д) По уровню секреции желудочного сока.

62. Среди осложнений острого перитонита встречаются: шок, сепсис, шоковое легкое, пневмония. Что еще Вы можете отнести к характерным осложнениям?

- А) Печеночно-почечная недостаточность.
- Б) Гиперкоагуляция.
- В) Диспротеинемия.
- Г) Острое расширение желудка.
- Д) Тромбэмболия легочной артерии.

63. Какие стадии развития перитонита Вы знаете?

- 1) Реактивная.
- 2) Функциональная недостаточность паренхиматозных органов.
- 3) Терминальная.
- 4) Токсическая.
- 5) Необратимых изменений.

Выберите правильное сочетание ответов:

А) 1, 2, 4; Б) 2, 3, 4, 5; В) 1, 3, 4; Г) 2, 3, 4; Д) 2, 3, 5.

64. Укажите дополнительный метод лечения острого гнойного перитонита, наиболее часто применяемый в послеоперационном периоде:

- А) дренирование грудного лимфатического протока с лимфосорбцией.
- Б) гемосорбция.
- В) внутривенный форсированный диурез.
- Г) эндолимфатическое введение антибиотиков.
- Д) локальная внутрижелудочная гипотермия.

65. У больного 70 лет с недостаточностью кровообращения II-III степени имеется картина разлитого перитонита 5-суточной давности. Какова лечебная тактика?

- А) Срочная операция после 24-часовой подготовки.
- Б) Экстренная операция после введения сердечных средств.
- В) Экстренная операция после кратковременной 2-3-часовой инфузионной терапии.
- Г) Операция после полной ликвидации дефицита компонентов ОЦК, электролитов, белка.
- Д) Экстренная операция немедленно после установления диагноза.

66. Какой оптимальный путь введения антибиотиков у больных с разлитым перитонитом в послеоперационном периоде?

- 1) Подкожно.
- 2) Внутримышечно.
- 3) Внутривенно.
- 4) Внутриаартериально.
- 5) Внутривнутрибрюшинно.

Выберите правильное сочетание ответов

- А) 1, 2, 3, 4; Б) 2, 3, 4; В) 1, 3, 4, 5; Г) 1, 4, 5; Д) 2, 3, 4, 5.

ОТВЕТЫ

№		№		№		№		№		№	
1	Д	13	В	25	Д	37	Д	49	Д	61	Г
2	В	14	Д	26	В	38	Д	50	Б	62	А
3	Д	15	А	27	Б	39	Б	51	Д	63	В
4	Г	16	В	28	Д	40	Д	52	Б	64	В
5	Г	17	В	29	Д	41	Д	53	Д	65	В
6	Б	18	Г	30	В	42	Д	54	Г	66	Д
7	А	19	А	31	Г	43	Г	55	Д		
8	Д	20	Г	32	Д	44	В	56	Д		
9	Г	21	Б	33	А	45	Г	57	В		
10	Г	22	Д	34	А	46	А	58	Д		
11	Д	23	Б	35	А	47	В	59	В		
12	Д	24	А	36	В	48	В	60	Д		

Тестовый контроль по теме: «Хирургическое лечение пороков сердца, ИБС и нарушений ритма. Симптоматические гипертонии.»

1. Все следующие являются факторами риска в отношении развития сердечно-сосудистой патологии, за исключением:

- А. Гипертензии
- В. Высокого уровня HDL-холестерола (фракция холестерина высокой плотности)
- С. Возраста

- D. Мужского пола
- E. Сахарного диабета

2. Атеросклеротические поражения реже всего локализуются в:

- A. Абдоминальной аорте
- B. Интрамуральных коронарных артериях
- C. Артериях голени
- D. Мозговых артериях
- E. Наружной сонной артерии

3. Эхокардиография может оказаться полезной при выявлении:

- A. Митральной регургитации
- B. Лсвожелудочковой гипертрофии
- C. Стеноза аорты
- D. Локализации обструкции коронарной артерии
- E. Миксомы левого желудочка

4. Все следующие утверждения о доплер- эхокардиографии верны:

- A. Поток крови, удаляющийся от транедуцера, продуцирует звук уменьшающейся частоты в отраженной волне
- B. Длинноволновая доплер-кардиография обеспечивает превосходную пространственную разрешающую способность
- C. Данный метод полезен для распознавания сообщений через желудочковые или предсердные перегородки
- D. Пульсационное доплеровское исследование ограничено возможностями разрешающей способности по отношению к скорости потока
- E. Систолическое давление в легочной артерии может быть оценено путем определения систолического градиента в области трикуспидального клапана у пациента с трикуспидальной регургитацией

5. Все следующее об эхокардиографии верно, за исключением:

- A. Контактная эхокардиография может использоваться для обнаружения право-левого внутрикардиального шунта
- B. Скорость потока при доплеровском исследовании может быть определена с наибольшей точностью в том случае, если угол между потоком и излучателем прибора составляет более 20 градусов
- C. Площадь митрального клапана при митральном стенозе может быть точно определена измерением времени, необходимого для достижения давлением, проникающим через митральный клапан, половины его максимума
- D. Эхокардиография демонстрирует движение действующих сердечных структур
- E. Эхокардиография является методом выбора для обнаружения жидкости в перикарде

6. Все следующее о радионуклидной ангиографии верно, кроме:

- A. Впервые выполненная процедура позволяет получить представление о правом и левом желудочке
- B. Определение левожелудочковой фракции выброса не базируется на геометрических построениях

- C. Впервые выполненное исследование позволяет точно изучить морфологию клапанов благодаря высокой пространственной разрешающей способности
- D. Радионуклидная ангиография на фоне физической нагрузки может быть полезна для выявления заболеваний коронарных артерий
- E. Данное исследование может быть полезно в процессе определения прогноза у пациентов, перенесших инфаркт

7. Какое из следующих врожденных заболеваний сердца приводит к незначительному риску септического эндокардита?

- A. Функционирующий артериальный проток
- B. Тетрада Фалло
- C. Подклапанный аортальный стеноз
- D. Дефект межпредсердной перегородки
- E. Дефект межжелудочковой перегородки

8. Наиболее значимым клиническим исследованием, позволяющим провести дифференциальную диагностику между незаращением овального окна (*ostium secundum*) межпредсердной перегородки от *ostium primum* дефекта, является:

- A. Фиксированное расщепление II тона
- B. Пальпируемое возвышение грудной стенки слева
- C. Средне-диастолический шум внизу слева от грудины
- D. Неполный блок левой ножки пучка Гисса
- E. Отклонение электрической оси сердца влево

9. Что из следующего не является типичным для коарктации аорты?

- A. Более часто встречается у мужчин
- B. Часто сочетается с синдромом Турнера
- C. Часто сочетается с аневризмами Вилизиева кольца
- D. Часто сочетается с двухстворчатым аортальным клапаном
- E. Увеличивает риск разрыва аорты в первом триместре беременности

10. Что неверно о функционирующем артериальном протоке?

- A. Чаще встречается у женщин
- B. Более часто встречается у новорожденных от матерей, перенесших краснуху в первом триместре
- C. Более часто встречается у младенцев, матери которых перенесли токсоплазмоз в первом триместре
- D. Чаще у недоношенных
- E. Чаще у новорожденных в условиях высокогорья

11. Коронарная ангиография и ангиоскопия показывают, что нестабильная стенокардия обычно ассоциируется с острыми изменениями в атероматозных поражениях заинтересованных артерий. Какие из приведенных изменений атеросклеротических поражений наименее вероятны как причина стенокардии?

- A. Разрыв эндотелия
- B. Кровоизлияние в бляшку
- C. Формирование тромба
- D. Локальные простаглицлиновые влияния
- E. Локальные тромбоксановые влияния

12. Вероятность трансформации стабильной стенокардии в нестабильную у конкретного пациента можно предсказать на основании какого из результатов ангиографии, приведенных ниже?

- A. Степень стеноза - наиболее серьезное ангиографическое доказательство
- B. Морфология стеноза, определенная ангиографически
- C. Протяженность стеноза, выявляемая на ангиографии
- D. Анатомическая локализация в определенной ветви коронарной артерии
- E. Общее число найденных при исследовании стенозов

13. Признаками правожелудочковой недостаточности, вторичной по отношению к легочной гипертензии, являются все, кроме:

- A. Увеличения давления в югулярных венах
- B. Трикуспидальной регургитации
- C. Рентгена грудной клетки, который демонстрирует увеличение границ вправо с увеличением тени легочной вены
- D. Гипертрофии правого желудочка на ЭКГ
- E. Периферических отеков и застойный печень

14. Диагностика первичной легочной гипертензии при пороках сердца включает следующие, за исключением:

- A. Лабораторных серологических исследований системных заболеваний
- B. Исследование легочной системы
- C. Катетеризации левых и правых отделов сердца
- D. Биопсии легких через торакотомию
- E. Ангиографии легких

15. Все следующее о рестриктивной кардиомиопатии верно:

- A. Систолическая дисфункция предшествует диастолической
- B. Диастолическая дисфункция является первичной по отношению к систолической
- C. Трудно выявить различия между рестриктивной кардиомиопатией и констриктивным перикардитом как клинически, так и путем исследования гемодинамики
- D. Нередко появляются митральная регургитация и предсердная фибрилляция
- E. Незначительно или вообще не возрастает конечно-диастолическое или конечно-систолическое напряжение как правого, так и левого желудочков

16. Все приведенные утверждения об анатомии коронарных сосудов верны, за исключением:

- A. Правая коронарная артерия питает миокард правого желудочка
- B. Задняя нисходящая артерия, питающая заднюю часть межжелудочковой перегородки, отходит от огибающей артерии, кровоснабжающей левую половину сердца в 85% случаев
- C. Левая передняя нисходящая артерия питает переднюю часть левого желудочка, большую часть межжелудочковой перегородки и боковую стенку своей диагональной ветвью
- D. Задняя левая желудочковая артерия правой коронарной артерии питает атриовентрикулярный узел в 90% случаев
- E. Передние пучки левой ножки и правая ножка кровоснабжаются главным образом ветвями левой передней нисходящей артерии

17. Левожелудочковая аневризма, возникающая в результате инфаркта с Q-волной на кардиограмме, может быть распознана по следующему проявлению:

- A. Застойной сердечной недостаточности
- B. Повторных желудочковых аритмий
- C. Повторных эмболиях
- D. Персистирующего ST сегмента на протяжении 6 или более недель после инфаркта
- E. Всех вышеперечисленных пунктов

18. Клинические исследования свидетельствуют, что медикаментозная или механическая реперфузия артерий, связанных с зоной инфаркта, должна приниматься в расчет и после 6 часов после начала атаки болей в груди. Вывод сделан на основании следующих фактов:

- A. Улучшается коллатеральный кровоток из артерии, связанной с зоной инфаркта -NQ-
- B. Уменьшаются поздние потенциалы во время записи усредненного сигнала ЭКГ
- C. Улучшается репарация желудочка
- D. Уменьшается вероятность формирования аневризмы желудочка
- E. Всё вышеприведенное

19. В лечении больных с декомпенсированным легочным сердцем оправдано применение следующих методов и средств:

- A. Инфузии растворов нитроглицерина
- B. Блокаторов кальциевых каналов
- C. Сердечных гликозидов антагонистов альдостерона
- D. Кровопускания с последующим введением реополиглюкина
- E. Антагонистов альдостерона

20. Какой из перечисленных рентгенологических признаков является общим для миокардита и экссудативного перикардита?

- A. Кардиомегалия
- B. Отсутствие дуг по контурам сердечной тени
- C. Отсутствие застоя в легких
- D. Преобладание поперечника сердца над длинником
- E. Укорочение тени сосудистого пучка

21. Назовите показания к проведению пункции перикарда:

- A. Тампонада сердца
- B. Подозрение на гнойный процесс
- C. Замедленное рассасывание экссудата
- D. Диагностическая пункция
- E. Всё вышеперечисленное

22. Решающее значение в дифференциальной диагностике между ишемической болезнью сердца и дилатационной кардиомиопатией имеет:

- A. Возраст и пол больного
- B. Высокий уровень липидов в плазме
- C. Эхокардиография
- D. Коронарография
- E. Рентген грудной клетки

23. Для миокардита наиболее характерны жалобы на:

- A. Боли в области сердца, сердцебиение, одышку
- B. Боли в области сердца, сердцебиение, обмороки
- C. Боли в области сердца, одышку, асцит
- D. Боли в области сердца, головокружение, одышку
- E. Боли в области сердца, температуру, сухой кашель

24. Назовите наиболее частую причину констриктивного перикардита:

- A. Травма
- B. Коллагеноз
- C. Оперативное вмешательство на сердце
- D. Туберкулез
- E. Уремия

25. Укажите заболевание, с которым чаще всего приходится дифференцировать сухой перикардит:

- A. Диафрагмальная грыжа
- B. Острый панкреатит
- C. Пептическая язва пищевода
- D. Инфаркт миокарда
- E. Миокардит

26. Какие аускультативные данные типичны для идиопатического гипертрофического аортального стеноза?

- A. Усиление I тона на верхушке и диастолический шум
- B. Ослабление I тона на верхушке, систолический шум по левому краю грудины и на верхушке
- C. Ослабление I тона на верхушке и систолический шум над аортой
- D. Нормальный I тон и отсутствие шумов над аортой
- E. „Металлический" II тон над аортой и диастолический шум

27. Гипертензия при коарктации аорты развивается вследствие:

- A. Ишемии внутренних органов ниже места сужения
- B. Тромбоза вен нижних конечностей
- C. Недостаточности мозгового кровообращения
- D. Присоединения атеросклероза магистральных артерий
- E. Нарушения микроциркуляции в коронарных артериях

28. Основным гемодинамическим признаком коарктации грудного отдела аорты является:

- A. Увеличение АД на нижних конечностях
- B. Гипотензия при измерении АД на верхних конечностях
- C. Брадикардия высоких градаций
- D. Гипертензия выше и гипотензия ниже места сужения
- E. Увеличение объема циркулирующей крови

29. Какие признаки характерны для констриктивного перикардита?

- A. Снижение сердечного выброса
- B. Наличие парадоксального пульса
- C. Нормальные размеры сердца
- D. Кальциноз перикарда
- E. Всё вышеперечисленное

30. Клиническая картина открытого артериального протока характеризуется:

- A. Одышка и усталость при физической нагрузке
- B. Румяница
- C. АД с большой разницы пульса на фоне низкого диастолического АД
- D. Систолическо-диастолический шум во II-III межреберье слева от грудины
- E. Диастолический шум в III межреберье справа от грудины

31. Какие эхокардиографические признаки характерны для идиопатического гипертрофического субаортального стеноза?

- A. Симметричная гипертрофия стенок левого желудочка
- B. Переднее систолическое движение передней створки митрального клапана
- C. Утолщение створок аортального клапана
- D. Выпот в перикардальную сумку
- E. Утолщение перикарда

32. При каких заболеваниях чаще всего встречается мерцательная аритмия?

- A. Гипертрофическая кардиомиопатия
- B. Митральный стеноз
- C. Тиреотоксикоз
- D. Миокардит
- E. Коарктация аорты

33. Какое исследование вы проведете в первую очередь при подозрении на экссудативный перикардит?

- A. Пункцию перикарда
- B. Измерение центрального венозного давления
- C. Рентгенографию грудной клетки
- D. Фонокардиографию
- E. Электрокардиографию

34. Какие из перечисленных признаков наиболее характерны для сердечной недостаточности, обусловленной экссудативным перикардитом?

- A. Кардиомегалия
- B. Характерная поза с наклоном тела вперед или коленолоктевое положение
- C. Отсутствие шумов в сердце
- D. Асцит, отеки
- E. Грубый диастолический шум

35. Для недостаточности аортального клапана характерна следующая форма шума на фонокардиографии:

- A. Диастолический шум имеет неубывающий характер

- В. Диастолический шум имеет лентовидный характер
- С. Диастолический шум имеет ромбовидный характер
- Д. Систолический шум
- Е. Систолический и диастолический шум

36. Открытый артериальный проток (ОАП), выберите правильный ответ:

- А. ОАП соединяет дугу аорты с легочной артерией
- В. ОАП соединяет восходящую аорту с легочной артерией
- С. В начальном периоде ОАП кислородное насыщение крови в малом круге кровообращения повышено
- Д. В начальном периоде легочной гипертензии происходит гипертрофия миофибрилл артериол
- Е. В четвертой фазе легочной гипертензии происходит изменение направления тока крови через ОАП

37. Открытый артериальный проток (ОАП), выберите правильный ответ:

- А. После рождения в случае ОАП давление крови в легочной артерии выше, чем в аорте
- В. Для ОАП в начальной стадии характерен систоло-диастолический шум при циркуляции крови в одном направлении
- С. ОАП может перейти из белого порока в синий
- Д. У больных с ОАП в начальной стадии заболевания имеет место легочная гиперволемиа
- Е. При ОАП, нелеченном хирургически, самые тяжелые изменения наступают, в первую очередь, в малом круге кровообращения

38. Открытый артериальный проток (ОАП), выберите правильный ответ:

- А. Окклюзию ОАП можно произвести без торакотомии
- В. Операция на ОАП производится через торакотомию с дотированием ОАП
- С. Операция при ОАП может заключаться в рассечении и перевязке аортального и легочного концов ОАП
- Д. При устранении ОАП чаще всего может быть поврежден п. vagus
- Е. При устранении ОАП чаще всего может быть поврежден 1 n. recurrent

39. Дефект межжелудочковой перегородки (ДМЖП), выберите правильный ответ:

- А. При ДМЖП систолический шум распространяется на всю поверхность грудной клетки
- В. Порок из белого может перейти в синий
- С. Паллиативная операция может быть произведена ребенку только после достижения возраста одного года
- Д. Паллиативная операция может быть произведена в первые три месяца жизни
- Е. Операция, произведенная в цианотической стадии, неэффективна

40. Дефект межпредсердной перегородки (ДМПП), выберите правильный ответ:

- А. При пластике дефекта перегородки применяется непрерывный шов
- В. При пластике дефекта перегородки применяется узловый шов
- С. ЭКГ регистрирует признаки перегрузки только правых отделов сердца
- Д. Левый желудочек остается недогруженным
- Е. Морфологические изменения в малом круге кровообращения развиваются постепенно

41. СМ. Констриктивный перикардит, выберите правильный ответ:

- А. Малый круг кровообращения вовлекается в процесс в результате сдавления легочных вен

- В. Печень относительно рано увеличивается в результате сдавления нижней полой вены и левого предсердия
- С. Операция заключается в тотальной перикардэктомии
- Д. Операция заключается в субтотальной перикардэктомии
- Е. После перикардэктомии сердце оставляется оголенным

42. СМ. Недостаточность трехстворчатого клапана. Выберите правильный ответ:

- А. Выраженная пульсация v.jugularis
- В. Выраженная пульсация a.carotis
- С. В печени, в результате венозного застоя, развивается цирроз
- Д. Появляются периферические отеки
- Е. Порок может быть исправлен протезированием клапана, уменьшением фиброзного кольца, пластикой створок

43. Коарктация аорты. Выберите правильный ответ:

- А. Сужение аорты находится после отхождения a.brahiocefalica
- В. Сужение аорты находится дистальнее a.subclavia левая
- С. Кровь поступает в нижнюю часть тела через расширенную подключичную артерию
- Д. В бедренных артериях давление снижено
- Е. При коарктации аорты пластика состоит в иссечении суженного сегмента с ушиванием концов в конец либо в шунтировании сосудистыми протезами

44. Изолированный стеноз легочной артерии (ИСЛА), выберите правильный ответ:

- А. ИСЛА может быть клапанным либо субклапанным
- В. При ИСЛА ствол легочной артерии расширен
- С. При ИСЛА давление в малом круге кровообращения рефлекторно увеличивается
- Д. При ИСЛА второй тон над легочной артерией снижен
- Е. Операция состоит в открытой комиссуротомии, иссечение мышечного избытка, использование лоскута из синтетического материала

45. Тетрада Фалло, выберите правильный ответ:

- А. Характерен выраженный цианоз
- В. Встречаются формы, которые периодически становятся ацианотическими (в покое)
- С. Часто ассоциируются с обмороками
- Д. Минутный объем в малом круге уменьшен
- Е. Левое предсердие перегружено

46. Хирургическое лечение при тетраде Фалло, выберите правильный ответ:

- А. Радикальная операция подразумевает дилатацию легочной артерии, пластику дефекта перегородки со смещением аорты к левому желудочку
- В. Паллиативные операции являются более эффективными в возрасте до трех лет
- С. Наиболее часто при паллиативных операциях накладывается анастомоз подключичная артерия-правая ветвь легочной артерии
- Д. При тетраде Фалло снижено количество эритроцитов
- Е. На ЭКГ преобладают признаки перегрузки правого желудочка

47. Диагностические особенности тампонады сердца включают следующие признаки:

- A. Повышенное венозное давление
- B. Шок
- C. Снижение сердечного выброса
- D. Увеличение диастолического наполнения сердца
- E. Уменьшенное артериальное давление

48. Важная находка на рентгенограммах груди при хроническом сдавливающим перикардите:

- A. Малое сердце
- B. Дислокация правых бронхов
- C. Усиленный рисунок корней легких
- D. Обызвествление перикарда
- E. Высоко расположенный купол диафрагмы

49. Какие больные с тетрадой Фалло подлежат хирургической коррекции?

- A. Все больные
- B. Больные с гипертрофией правого желудочка
- C. Больные с преобладанием стеноза легочной артерии
- D. Больные без цианоза
- E. Только больные после 15 лет

50. Наиболее частым врожденным пороком сердца является:

- A. Дефект межжелудочковой перегородки
- B. Дефект межпредсердной перегородки
- C. Открытый артериальный проток
- D. Транспозиция больших сосудов
- E. Тетрада Фалло

51. Слабый пульс на лучевых артериях характерен для:

- A. Стенозы аортального клапана
- B. Коарктации аорты
- C. Открытого артериального протока
- D. Митрального стеноза
- E. Тетрады Фалло

52. Аневризма восходящей аорты может быть обусловлена следующими причинами:

- A. Синдром Марфана
- B. Травма
- C. Сифилис
- D. Атеросклероз
- E. Кистозный некроз средней оболочки Эрдхейма

53. Расслаивающая аневризма грудной аорты чаще всего вызывается:

- A. Атеросклерозом
- B. Сифилисом;
- C. Дегенерацией средней оболочки

- D. Травмой
- E. Коарктацией аорты

54. Митральный стеноз приводит к следующим нарушениям:

- A. Уменьшение сердечного выброса
- B. Фибрилляция предсердий
- C. Системная эмболизация
- D. Увеличение периферического сопротивления
- E. Отек легких

55. Показания к коронарному шунтированию включают:

- A. Тяжелую стенокардию, не отвечающую медикаментозной терапии
- B. Прогрессирующую стенокардию
- C. Инфаркт в анамнезе и коронарную болезнь
- D. Инфаркт в анамнезе и солитарное сосудистое поражение
- E. Аневризму левого желудочка сердца

56. Хирургическое лечение при аортальном стенозе показано:

- A. Когда градиент давления через клапаны больше 50 мм рт.ст.:
- B. Когда стенозу сопутствует стенокардия
- C. Когда имеются сопутствующие пороки сердца
- D. У всех больных
- E. Все ответы неправильные

ОТВЕТЫ

1 B; 2B; 3 ABCE; 4 ACDE; 5 B; 6 C; 7 D; 8 E; 9 E; 10 C; 11 D; 12 B; 13 C; 14 BCDE; 15 BCDE; 16 B; 17 E; 18 E; 19 ABCE; 20 A; 21 E; 22 D; 23 A; 24 D; 25 D; 26 B; 27 A; 28 D; 29 E; 30 D; 31 B; 32 BC; 33 C; 34 B; 35 A; 36 ACDE; 37 ACDE 38 ABCE; 39 ABDE; 40 ABDE; 41 ABCE; 42 ACDE; 43 ABDE; 44 ABDE; 45 ABCD; 46 ABCE; 47 ABCE; 48 D; 49 A; 50 A; 51 A; 52 ACDE; 53 C; 54 ABCE; 55 ABCE; 56 ABC.

Тестовый контроль по теме: «Гнойные заболевания кисти и мягких тканей.»

001. К условиям, благоприятствующим развитию гнойной микрофлоры при проникновении ее в организм, относятся все перечисленные, кроме

- а) наличия целостности эпидермиса кожи или эпителия слизистых
- б) проникновения нескольких видов микробов-синергистов
- в) дефектов кожи или слизистых
- г) наличия в зоне травмы разможженных тканей
- д) проникновения микробов повышенной вирулентности

002. Проникновение гнойной микрофлоры вызывает со стороны тканей реакцию, выражающуюся всем перечисленным, кроме

- а) артериальной гиперемии
- б) венозного стаза
- в) появления болей

- г) местного повышения температуры
- д) потери чувствительности

003. Фурункул, как правило, вызывается

- а) стрептококком
- б) стафилококком
- в) гонококком
- г) синегнойной палочкой
- д) протеем

004. Лечение фурункула включает все перечисленное, кроме

- а) протирания окружающей кожи 70° спиртом
- б) при наличии некроза – выдавливание и повязка с гипертоническим раствором поваренной соли
- в) обкладывания пенициллином с новокаином вокруг воспалительного инфильтрата
- г) сульфаниламидных препаратов внутрь
- д) ультрафиолетового облучения

005. При карбункуле шеи показано все перечисленное, кроме

- а) согревающего компресса с мазью Вишневского
- б) антибиотиков внутримышечно
- в) сульфаниламидных препаратов внутрь
- г) витаминотерапии
- д) ультрафиолетового облучения

006. Возбудителем гидраденита чаще всего является

- а) стрептококк
- б) протей
- в) стафилококк
- г) синегнойная палочка
- д) кишечная палочка

007. Гидраденит чаще всего локализуется

- а) в подмышечной впадине
- б) в генитальной и перианальной области
- в) в области пупка
- г) в области ягодичной складки
- д) правильно а) и б)

008. При наличии гидраденита применяют все перечисленное, за исключением

- а) антибиотиков
- б) обработки кожи в области поражения 2% борным спиртом
- в) рентгенотерапии
- г) гемотрансфузии
- д) иммунотерапии

009. Абсцесс от инфильтрата отличается наличием

- а) боли
- б) гипертермии
- в) флюктуации
- г) гиперемии кожи
- д) лейкоцитоза со сдвигом лейкоцитарной формулы влево

- 010. Эризипелоид отличается от рожи**
- а) локализацией
 - б) наличием зуда
 - в) нарушением функции органа
 - г) отсутствием гипертермии и локальной болезненности
 - д) правильно б) и г)
- 011. В начальной серозной стадии острого мастита не применяются**
- а) разрез
 - б) предупреждение застоя молока
 - в) антибактериальная терапия
 - г) ультразвуковая терапия
 - д) ретромаммарная пенициллиноновокаиновая блокада
- 012. Различают все перечисленные виды панарициев, кроме**
- а) кожного
 - б) подкожного
 - в) сухожильного
 - г) костного
 - д) ладонного
- 013. Осложнением подкожного панариция 3-го пальца левой кисти может быть все перечисленное, кроме**
- а) сухожильного панариция
 - б) костного панариция
 - в) суставного панариция
 - г) флегмоны кисти
 - д) флегмоны предплечья
- 014. Опасностью подкожного панариция 2-й фаланги мизинца может быть все перечисленное, кроме**
- а) развития тендовагинита
 - б) некроза сухожилия сгибателя пальца
 - в) развития флегмоны предплечья
 - г) развития флегмоны плеча
 - д) жировой эмболии сосудов легких
- 015. В этиологии парапроктита характерно проникновение инфекции в параректальную клетчатку всеми перечисленными путями, кроме**
- а) трещины заднего прохода
 - б) воспаленных геморроидальных узлов
 - в) бытового пути
 - г) повреждения слизистой оболочки прямой кишки
 - д) расчесов в области заднего прохода
- 016. Для седалищно-ректальных абсцессов характерны все перечисленные симптомы, кроме**
- а) пульсирующих болей
 - б) высокой температуры
 - в) кровяных выделений из прямой кишки
 - г) озноба

д) отека и гиперемии кожи в области промежности

017. При остром гнойном парапроктите показано все перечисленное, за исключением

- а) жидкой диеты
- б) настойки опия
- в) антибиотикотерапии
- г) местного применения кристаллов салициловой кислоты
- д) вскрытия гнойника

018. Наиболее тяжелые формы гнойного артрита вызываются

- а) стафилококком
- б) пневмококком
- в) протеем
- г) синегнойной палочкой
- д) гемолитическим стрептококком

019. При лечении фурункула в первой фазе воспаления применяют все перечисленное, кроме

- а) обкладывания фурункула раствором антибиотика, растворенного на новокаине
- б) физиолечения токами УВЧ
- в) вскрытия очага воспаления
- г) высококалорийного питания
- д) иммунокорригирующей терапии

020. При фурункуле лица с высокой температурой применяется

- а) строгий постельный режим
- б) широкое раскрытие гнойного очага
- в) прием пищи в жидком состоянии
- г) инфузионная дезинтоксикационная терапия
- д) правильно а) и в)

021. При карбункуле лечение в поликлинике включает

- а) антибактериальную терапию
- б) обкалывание очага воспаления антибиотиком
- в) госпитализацию больного
- г) операцию - вскрытие гнойника
- д) срочный анализ крови

022. Сетчатый лимфангит отличается от рожи

- а) поражением всех слоев кожи
- б) поражением в основном слизистой оболочки
- в) локализацией инфекции в сосочковом слое кожи
- г) отсутствием гиперемии кожи
- д) отсутствием повышения температуры тела

023. Для гнойного тендовагинита 4-го пальца кисти не характерны

- а) резкая болезненность по ходу ладонной поверхности кисти
- б) повышение температуры
- в) отек тыла кисти
- г) болезненность в области шиловидного отростка луча
- д) фиксированное положение пальцев в положении легкого сгибания

024. Надапоневротическая флегмона ладони характеризуется всем перечисленным, кроме

- а) небольшого отека тыла кисти
- б) болезненности при пальпации ладонной поверхности
- в) флюктуации
- г) резкого ограничения подвижности средних пальцев

025. К осложнениям при оперативном лечении гнойного паротита относится

- а) формирование свища
- б) развитие флегмоны шеи
- в) развитие остеомиелита нижней челюсти
- г) парез ветвей лицевого нерва
- д) парез ветвей тройничного нерва

026. Наиболее опасными осложнениями глубокой флегмоны шеи являются все перечисленные, кроме

- а) гнойного медиастенита
- б) гнойного менингита
- в) сдавления дыхательных путей
- г) прорыва гноя в пищевод
- д) сепсиса

027. После установления диагноза острого гнойного медиастенита в первую очередь необходимы

- а) массивная антибиотикотерапия
- б) иммунотерапия
- в) дезинтоксикационная терапия
- г) хирургическое лечение
- д) гемотрансфузия

028. При вскрытии гнойника пространства Пирогова глубина разреза распространяется до

- а) подкожной клетчатки
- б) поверхностной фасции предплечья
- в) квадратного пронатора
- г) поверхностного сгибателя пальцев
- д) глубокого сгибателя пальцев

029. Для карбункула верхней губы характерным осложнением является

- а) сепсис
- б) некроз кожи
- в) тромбоз мозговых синусов
- г) остеомиелит верхней челюсти
- д) тромбоз сонной артерии

030. Основным отличием эризипелоида от панариция является

- а) отсутствие гипертермии
- б) наличие гиперемии кожи и отека пальца
- в) отсутствие локальной болезненности
- г) выраженный зуд в области припухлости
- д) правильно в) и г)

- 031. При рецидивирующей роже нижних конечностей наиболее частое осложнение**
- а) остеомиелит
 - б) тромбоз
 - в) периостит
 - г) лимфостаз
 - д) сепсис
- 032. При гнилостном парапроктите целесообразно применение**
- а) клафорана
 - б) гентамицина
 - в) вибрамицина
 - г) метроджила и клиндамицина
 - д) любого из перечисленных антибиотиков
- 033. Ранней хирургической обработкой раны называется обработка**
- а) в первые 6 часов после травмы
 - б) спустя 12 часов после травмы
 - в) до 18 часов после травмы
 - г) через 24-36 часов после травмы
- 034. Отсроченная хирургическая обработка инфицированной раны - это обработка ее в период**
- а) спустя 6 часов после травмы
 - б) до 18 часов после травмы
 - в) 18-24 часа после травмы
 - г) 24-48 часов после травмы
 - д) спустя 48 часов после травмы
- 035. Поздняя хирургическая обработка инфицированной раны -это обработка ее после ранения в сроки**
- а) 18-24 часа после травмы
 - б) 24-36 часов после травмы
 - в) 36-48 часов после травмы
 - г) 48-72 часа после травмы
 - д) позже 72 часов после травмы
- 036. Главными отрицательными сторонами "консервативного" (тампонного) метода лечения гнойной раны является**
- а) недостаточное раскрытие и дренирование гнойной раны
 - б) недостаточное антимикробное воздействие на рану
 - в) невозможность ограничить распространение гнойной инфекции
 - г) длительность сроков лечения и плохие функциональные результаты лечения
- 037. В структуре хирургической инфекции последних лет характерно превалирование**
- а) грамотрицательной микрофлоры
 - б) грамположительной микрофлоры
 - в) существенного различия нет
- 038. Внутригоспитальная инфекция - это в основном**
- а) грамотрицательная микрофлора

- б) грамположительная микрофлора
- в) и та, и другая

039. Тактика лечения "чистой" и "гнойной" раны

- а) не имеет принципиального различия
- б) имеет принципиальное различие

040. Фазовое течение раневого процесса в "чистых" и "гнойных" ранах

- а) имеет качественное различие
- б) имеет количественное различие
- в) и то, и другое
- г) ни то, ни другое

041. Клиника заживления наиболее ярко выражена при наложении на гнойную рану после хирургической обработки

- а) первичных швов
- б) вторичных швов
- в) существенной разницы не определяется

042. Развитие осложнений в зашитой гнойной ране наиболее вероятно

- а) в первой фазе заживления
- б) во второй фазе заживления
- в) в третьей фазе заживления
- г) в любой из перечисленных

043. Заживление раны вторичным натяжением - это

- а) заживление через нагноение
- б) заживление через грануляции
- в) заживление по струпом
- г) все перечисленное

044. Эпителизация краев раны, заживающей вторичным натяжением, начинается

- а) в первой фазе заживления
- б) во второй фазе заживления
- в) в третьей фазе заживления

045. Лечение раны в первой фазе заживления включает

- а) противовоспалительную терапию
- б) стимулирование роста грануляций
- в) стимулирование процессов очищения раны, создание покоя ране
- г) адаптация краев раны
- д) правильно а) и в)

046. При заживлении раны вторичным натяжением целесообразным во второй фазе является

- а) противовоспалительное лечение
- б) стимулирование роста грануляций
- в) стимулирование процессов очищения раны
- г) создание покоя ране и адаптация краев раны
- д) кожная пластика раневой поверхности

047. Активное дренирование гнойной раны - это

- а) отток гноя по дренажной трубке по силе тяжести
- б) отток гноя по капиллярному дренажу
- в) длительное промывание раны через дренажную трубку
- г) длительное дренирование раны с постоянной вакуумаспирацией
- д) правильно в) и г)

048. Госпитальная инфекция за последние годы

- а) не наблюдается
- б) наблюдается редко
- в) наблюдается часто
- г) имеет тенденцию к учащению
- д) правильно в) и г)

049. Главным возбудителем госпитальной инфекции является

- а) стафилококк
- б) грамотрицательная флора
- в) анаэробные микроорганизмы
- г) стрептококк

050. Длительное применение антибиотиков с профилактической целью влияет на число больных с госпитальной инфекцией

- а) значительно уменьшая их число
- б) незначительно уменьшая их число
- в) не уменьшая

051. Нежелательные последствия длительного применения антибиотиков можно объяснить

- а) ослаблением организма
- б) созданием устойчивой к антибиотикам флоры
- в) и то, и другое

052. Факторами риска, способствующими появлению госпитальной инфекции в дооперационном периоде являются

- а) сахарный диабет
- б) предшествующие инфекционные заболевания
- в) ожирение
- г) авитаминоз
- д) правильно а) и б)

053. Факторами риска в период наркоза и проведения операции, способствующими развитию госпитальной инфекции, являются

- а) кровопотери
- б) ухудшение микроциркуляции крови
- в) травматичность операции
- г) все перечисленное

054. Факторами риска, способствующими появлению госпитальной инфекции в раннем послеоперационном периоде, являются

- а) гипоксия
- б) невосполненная кровопотеря
- в) раннее вставание
- г) правильно а) и б)
- д) все перечисленное

055. Развитие госпитальной инфекции особенно опасно в возрасте

- а) до 9 лет
- б) от 25 до 40 лет
- в) старше 60 лет
- г) правильно а) и в)
- д) правильно а) и б)

056. Применение стероидных гормонов

- а) способствует развитию госпитальной инфекции
- б) уменьшает развитие госпитальной инфекции
- в) не влияет на развитие госпитальной инфекции
- г) закономерности не отмечается

057. Нормализации раневого процесса при сахарном диабете способствует

- а) применение антибиотиков
- б) раннее вставание
- в) сосудорасширяющие препараты
- г) рациональная инсулинотерапия

058. Гнойные осложнения чаще возникают при следующих доступах к органам грудной полости

- а) в 3-м межреберье
- б) в 8-м межреберье
- в) при стернотомии
- г) четкой зависимости не отмечается

059. Частота госпитальной инфекции объясняется

- а) ростом контингента больных пожилого и старшего возраста
- б) масштабностью современных хирургических вмешательств
- в) обширной лекарственной терапией, применяемой до операции
- г) всеми перечисленными причинами

060. Наиболее частым проявлением госпитальной инфекции в послеоперационном периоде является

- а) плохой аппетит
- б) гипотония
- в) нагноение раны
- г) все перечисленные причины

061. Рана с поздно возникающими, вялыми, бледными, легко ранимыми грануляциями, характерна

- а) при инфекции синегнойной палочки
- б) при стафилококковой инфекции
- в) при той, и при другой
- г) ни при той, ни при другой

062. Больному сахарным диабетом, получающему инсулин, при лечении гнойной раны

- а) показано применение протеолитических ферментов (трипсина, химотрипсина)
- б) не показано применение ферментов
- в) применение фермента решается индивидуально

063. Наложение вторичных швов на раны у больных сахарным диабетом допустимо с учетом всего перечисленного, кроме

- а) тяжести сахарного диабета
- б) характера грануляций
- в) постельного режима больного
- г) наличия в ране микрофлоры

064. В комплекс мероприятий по профилактике госпитальной инфекции включается

- а) воздействие на больного, как на источник экзогенной инфекции
- б) воздействие на окружающего больного предметы (источники экзогенной инфекции)
- в) атравматическая операция
- г) все перечисленное

065. Для экстренной специфической профилактики госпитальной инфекции применяются

- а) антистафилококковый иммуноглобулин
- б) антистафилококковая плазма
- в) стафилококковый адсорбированный анатоксин
- г) все перечисленное

066. Операцию артротомии при гнойном артрите производят

- а) при обширном разрушении суставных концов костей
- б) при многократных повторных пункциях сустава, не дающих стойкого эффекта
- в) при наличии гноя в полости сустава
- г) при разрушении связочного аппарата сустава
- д) при резко выраженном болевом синдроме

067. В лечении острого гнойного артрита применяется все перечисленное, за исключением

- а) антибактериальной терапии
- б) повторных пункций сустава
- в) гемотрансфузии
- г) оксигенотерапии

068. К характерным местным симптомам туберкулеза суставов относятся все перечисленные, исключая

- а) боли
- б) нарушения функции сустава
- в) деформацию сустава
- г) выраженную гиперемию кожи
- д) прогрессирующую мышечную атрофию конечностей

069. Столбняк - это заболевание, которое не начинается обычно

- а) с головных болей
- б) с раздражительности
- в) с обильной потливости
- г) с клонических судорог
- д) с болей в области раны

070. Ярко выраженная картина столбняка обычно протекает со всеми следующими характерными симптомами, кроме

- а) распространенных судорог мышц туловища и конечностей
- б) повышения температуры тела до 42°C
- в) отсутствия сознания
- г) резко выраженной тахикардии
- д) задержки мочеиспускания

071. Основные клинические признаки острой фазы столбняка (верно все, кроме одного)

- а) тяжелое общее состояние больного, связанное с интоксикацией
- б) наличие у больного сардонической улыбки
- в) резкая возбудимость поперечно-полосатой мускулатуры
- г) вялые параличи мышц ниже места поражения в связи с избирательным воздействием столбнячного токсина на нервную ткань
- д) задержка мочи

072. Профилактическое введение противостолбнячной сыворотки необходимо во всех перечисленных случаях, кроме

- а) ушибленной раны головы
- б) термического ожога бедра 2-й степени
- в) острого гангренозного аппендицита
- г) открытого перелома плеча
- д) закрытого перелома голени

073. При лечении столбняка применяется все перечисленное, кроме

- а) противостолбнячной сыворотки
- б) столбнячного анатоксина
- в) мышечных релаксантов
- г) хлоралгидрата
- д) нейролептиков

074. В ранней стадии гематогенного остеомиелита показаны все перечисленные мероприятия, за исключением

- а) экстренной операции
- б) введения антибиотиков
- в) переливания крови
- г) введения витаминов
- д) создания функционального покоя пораженной области

075. При остром гнойном остеомиелите возможны все перечисленные виды оперативного вмешательства, кроме

- а) вскрытия флегмоны
- б) рассечения надкостницы
- в) трепанации костно-мозговой полости
- г) секвестрэктомии
- д) костно-пластической ампутации

076. Чаще всего гематогенный остеомиелит локализуется

- а) в плечевой кости
- б) в костях предплечья
- в) в бедренной и большеберцовой кости
- г) в костях черепа
- д) в грудине

077. К предрасполагающим факторам развития гематогенного остеомиелита относятся

- а) травма кости

- б) общее или местное охлаждение
- в) перенесенные инфекции
- г) наличие гнойно-воспалительного процесса
- д) авитаминоз

078. В случаях, когда экссудат в кости не превращается в гной и воспалительный процесс останавливается в стадии серозного процесса, возможно развитие

- а) абсцесса Броди
- б) остеомиелита Оллье
- в) остеомиелита Гарра
- г) всех перечисленных форм

079. Важнейшими симптомами острого гематогенного остеомиелита являются (верно все, кроме одного)

- а) гипертермия до 39°C
- б) лейкоцитоз
- в) головная боль
- г) нарушение функции конечности
- д) сильная боль в пораженной конечности

080. Наиболее точно зону поражения кости удается определить

- а) рентгенологическими исследованиями
- б) с помощью фистулографии
- в) компьютерной томографией
- г) методами радиоактивного скенирования с применением радиоактивного технеция
- д) правильно в) и г)

081. В начальной стадии гематогенного остеомиелита показано все перечисленное, за исключением

- а) экстренной операции
- б) переливания крови
- в) антибактериальной терапии
- г) стимуляции иммунозащитных сил организма
- д) иммобилизации конечности

082. Первичный очаг воспаления при остром гематогенном остеомиелите чаще локализуется

- а) в эпифизе
- б) в метафизе
- в) в диафизе
- г) во всех отделах кости

083. Наиболее часто при остром гематогенном остеомиелите поражается

- а) нижний метафиз бедра
- б) верхний метафиз бедра
- в) нижний метафиз голени
- г) верхний метафиз голени
- д) правильно а) и г)

084. Клинический острый гематогенный остеомиелит проявляется

- а) повышением артериального давления
- б) повышением температуры тела

- в) головокружением
- г) болезненностью в зоне поражения кости
- д) правильно б) и г)

085. Характерными лабораторными изменениями при остром гематогенном остеомиелите являются

- а) лейкоцитоз
- б) лимфоцитоз
- в) нейтрофилия
- г) моноцитоз
- д) правильно а) и в)

086. Характерными лабораторными изменениями при остром гематогенном остеомиелите являются все перечисленные, за исключением

- а) анемии
- б) лейкоцитоза
- в) ускоренной СОЭ
- г) замедленной СОЭ
- д) гипоальбуминемии

087. Ранние рентгенологические признаки в виде линейных просветлений в субэпифизарной зоне при остром гематогенном остеомиелите появляются

- а) на 5-6 день заболевания
- б) на 7-10 день заболевания
- в) на 11-14 день заболевания
- г) на 15-18 день заболевания
- д) в более поздние сроки

088. Рентгенологические проявления в виде остеопороза кости при остром гематогенном остеомиелите наблюдаются

- а) через 5-7 дней от начала заболевания
- б) через 8-12 дней от начала заболевания
- в) через 2-3 недели от начала заболевания
- г) через 4-5 недель от начала заболевания
- д) через 6-7 недель от начала заболевания

089. В первые дни возникновения острого гематогенного остеомиелита показаны

- а) мажевые повязки
- б) массивная антибиотикотерапия
- в) десенсибилизирующая терапия
- г) физиолечение
- д) правильно б) и в)

090. При остром гематогенном остеомиелите с формированием поднадкостничного абсцесса показано следующее оперативное лечение

- а) поднадкостничная пункция абсцесса и установление промывных дренажей
- б) вскрытие поднадкостничного абсцесса и дренирование раны
- в) вскрытие поднадкостничного абсцесса, внутрикостное введение антибиотиков, остеотомия, установление промывных дренажей
- г) вскрытие поднадкостничного абсцесса, широкая остеотомия, тампонирование костной полости

091. При остром гематогенном остеомиелите с формированием подкожной флегмоны показано

- а) вскрытие флегмоны и дренирование ее
- б) вскрытие флегмоны, остеотомия, дренирование костной полости и межмышечных пространств
- в) вскрытие флегмоны, остеотомия, тампонирование раны
- г) вскрытие флегмоны, остеотомия, дренирование ран, внутрикостное введение антибиотиков

092. При остром гематогенном остеомиелите возможны все следующие осложнения, кроме

- а) патологических переломов костей
- б) сепсиса
- в) межмышечных флегмон
- г) гнойного артрита
- д) вывиха в суставе

093. При септикопиемическом осложнении острого гематогенного остеомиелита гнойные очаги чаще локализуются

- а) в печени
- б) в легких
- в) в селезенке
- г) в головном мозгу
- д) в сердце

094. Предрасполагающими факторами возникновения острого гематогенного остеомиелита являются все перечисленные, за исключением

- а) переломов кости
- б) ушиба конечности
- в) локального переохлаждения конечности
- г) перенесенной накануне инфекции

095. Острый гематогенный остеомиелит - это проблема

- а) детского и подросткового возраста
- б) взрослого трудоспособного возраста
- в) пожилого возраста
- г) всех возрастных групп

096. Исходом острого гематогенного остеомиелита является переход его в хроническую стадию, которая проявляется всем перечисленным, кроме

- а) деформации конечности
- б) наличия свища
- в) наличия секвестра
- г) варикозного расширения вен или эндартериита сосудов конечности

097. Лечение хронического гематогенного остеомиелита включает

- а) введение антибиотиков
- б) оперативное лечение
- в) общеукрепляющее лечение
- г) введение в свищ склерозирующих лекарственных препаратов
- д) рентгенотерапию

098. При хирургическом лечении хронического гематогенного остеомиелита предпочтение следует отдать

- а) выскабливанию свищевого хода
- б) остеотомии и дренированию костной полости
- в) остеотомии с удалением секвестра и тампонадой жировой клетчаткой
- г) широкой остеотомии с удалением секвестра, тампонадой полости мышечным лоскутом на ножке и аутоостеопластикой

099. В диагностике хронического гематогенного остеомиелита используются все следующие методы исследования, кроме

- а) лимфографии и ангиографии
- б) контрастной фистулографии
- в) томографии кости
- г) ультразвукового исследования

100. Наиболее точно зону поражения кости при хроническом гематогенном остеомиелите удается определить с помощью

- а) обзорной рентгенографии
- б) контрастной фистулографии
- в) ультразвукового исследования
- г) томографии и компьютерной томографии кости

101. К первичному хроническому остеомиелиту следует отнести

- а) абсцесс Броди
- б) склерозирующий остеомиелит Гарра
- в) альбуминозный остеомиелит Олье - Понсе
- г) послетифозный остеомиелит
- д) все перечисленные виды

102. При колибациллярном сепсисе наиболее целесообразным является применение

- а) натриевой соли бензилпенициллина
- б) гентамицина
- в) стрептомицина
- г) фурагина
- д) хлорамфеникола

103. Отличительным критерием септикопиемии от септицемии является

- а) бактериемия
- б) снижение иммунологической реактивности организма
- в) гнойно-резорбтивная лихорадка
- г) токсинемия
- д) наличие метастатических гнойников

104. Наиболее рациональными путями введения антибиотиков при сепсисе являются

- а) пероральный
- б) внутримышечный и внутривенный
- в) внутривенный и эндолимфатический
- г) внутрикостный и внутримышечный
- д) эндолимфатический

105. Антибактериальную терапию при сепсисе следует начинать

- а) при положительных посевах крови
- б) после получения антибиотикограмм
- в) при обнаружении первичного очага или метастатических гнойников
- г) с момента установления диагноза

д) при неадекватном вскрытии первичного очага

106. При стафилококковом сепсисе из антибактериальных препаратов наиболее целесообразно применять

- а) "природные" пенициллины
- б) цефалоспорины и полусинтетические пенициллины
- в) нитрофураны и макролиды
- г) полусинтетические пенициллины
- д) макролиды

107. Для местного лечения раны, инфицированной палочкой сине-зеленого гноя, целесообразно использовать все перечисленные препараты, за исключением

- а) раствора полимиксина
- б) борной кислоты
- в) масляно-бальзамического линимента по Вишневскому и метилурациловой мази
- г) диоксидина

108. При синегнойном сепсисе целесообразно применять

- а) оксациллин
- б) фурагин
- в) гентамицин и клиндамицин
- г) метроджил
- д) все перечисленное

109. Окончательный выбор антибактериального препарата для лечения сепсиса определяется видом возбудителя и его чувствительностью к антибиотикам, полученным

- а) в содержимом первичного очага
- б) при посевах крови
- в) при посевах мочи
- г) в гное из метастатических гнойников
- д) при посевах мокроты

110. Антистафилококковый бактериофаг при лечении стафилококкового сепсиса следует применять

- а) внутривенно
- б) ректально
- в) внутримышечно
- г) местно в рану
- д) внутриартериально

111. Палочка сине-зеленого гноя в ране может быть обнаружена

- а) при синегнойном сепсисе
- б) при стафилококковом сепсисе
- в) при протейном сепсисе
- г) при анаэробном сепсисе
- д) во всех перечисленных ситуациях

112. Нецелесообразность терапии стафилококкового сепсиса бензилпенициллином обусловлена

- а) быстрой элиминацией препарата из организма
- б) изменением свойств возбудителя в процессе лечения
- в) преобладанием пенициллиназопродуцирующих штаммов стафилококка
- г) высокой токсичностью препарата

- д) возможностью развития эндотоксического шока

113. При анаэробном неклостридиальном сепсисе целесообразно применение следующих препаратов, кроме

- а) эритромицина и фурагина
- б) ампиокса и метроджила
- в) фурагина и клиндамицина
- г) метроджила и эритромицина
- д) клиндамицина (далацина "Ц")

114. Активную иммунизацию при стафилококковом сепсисе следует проводить с помощью

- а) антистафилококкового бактериофага
- б) нативного или адсорбированного стафилококкового анатоксина
- в) антистафилококковой плазмы
- г) антистафилококкового иммуноглобулина
- д) всего перечисленного

115. Для первичного очага при сепсисе характерно наличие следующих признаков

- а) "сочные" грануляции и краевая эпителизация
- б) обильное гнойное отделяемое
- в) выраженная отечность краев раны
- г) вялые грануляции
- д) правильно в) и г)

116. В отношении первичного очага при сепсисе правильной является следующая тактика

- а) вскрытие гнойника следует производить только при неэффективности консервативных мероприятий
- б) пункционное лечение
- в) вскрытие и дренирование гнойника из минимального разреза
- г) широкое вскрытие гнойника с иссечением гнойно-некротических тканей, первичный глухой шов раны с аспирационно-промывным дренированием или ведение раны открытым способом

117. При появлении признаков кровоточивости (геморрагического диатеза) при сепсисе следует применять

- а) большие дозы аскорбиновой кислоты
- б) гордокс и Е-аминокапроновую кислоту
- в) фибринолизин
- г) аспирин

118. Клиническая классификация сепсиса включает все следующие формы, кроме

- а) послеоперационного
- б) рецидивирующего
- в) хронического
- г) острого
- д) молниеносного

119. К мероприятиям, рекомендуемым при сепсисе, относятся все перечисленные, кроме

- а) вскрытия гнойного очага
- б) ограниченного введения жидкости
- в) внутримышечного введения антибиотиков

- г) переливания крови
- д) введения витаминов

120. Для септикопиемии характерны

- а) общая слабость, истощение организма
- б) метастазирование гнойных очагов в различные органы и ткани
- в) резкая болезненность и бурное воспаление поверхностных гнойных метастазов
- г) гектическая температура
- д) относительное стихание процесса к концу образования гнойных метастазов

121. К осложнениям сепсиса относятся все перечисленные, кроме

- а) септических кровотечений
- б) тромбоэмболии артерий конечностей или внутренних органов
- в) асцита, анасарка
- г) септического эндокардита
- д) пневмонии

ОТВЕТЫ

001 - а	019 - в	037 - в	055 - г	073 - в	091 - г	109 - б
002 - д	020 - д	038 - б	056 - а	074 - а	092 - д	110 - г
003 - б	021 - г	039 - а	057 - г	075 - д	093 - г	111 - д
004 - б	022 - в	040 - б	058 - в	076 - в	094 - а	112 - в
005 - а	023 - г	041 - б	059 - г	077 - г	095 - а	113 - а
006 - в	024 - в	042 - а	060 - в	078 - в	096 - г	114 - б
007 - д	025 - г	043 - г	061 - а	079 - в	097 - б	115 - д
008 - б	026 - в	044 - в	062 - а	080 - д	098 - г	116 - г
009 - в	027 - г	045 - д	063 - в	081 - а	099 - а	117 - б
010 - д	028 - г	046 - г	064 - г	082 - б	100 - г	118 - а
011 - а	029 - в	047 - д	065 - г	083 - д	101 - д	119 - б
012 - д	030 - д	048 - д	066 - б	084 - д	102 - б	120 - б
013 - д	031 - г	049 - б	067 - в	085 - д	103 - д	121 - в
014 - д	032 - г	050 - в	068 - г	086 - г	104 - в	
015 - в	033 - а	051 - б	069 - г	087 - а	105 - г	
016 - в	034 - г	052 - д	070 - в	088 - в	106 - б	
017 - г	035 - а	053 - г	071 - г	089 - д	107 - в	
018 - д	036 - г	054 - г	072 - д	090 - в	108 - в	

IV. КЕЙС- ЗАДАНИЯ (СИТУАЦИОННЫЕ ЗАДАЧИ) ПО ДИСЦИПЛИНЕ «ГОСПИТАЛЬНАЯ ХИРУРГИЯ, ДЕТСКАЯ ХИРУРГИЯ»

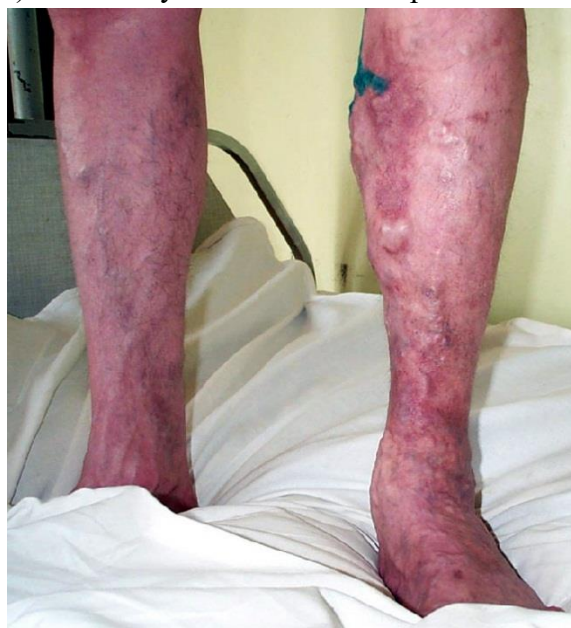1. Ситуационные кейс-задачи для итогового контроля

Задача № 1.

Больной С., 46 лет, страдает варикозным расширением вен нижних конечностей. За 3 дня до госпитализации появились боли в левой голени, усиливающиеся при движении, температура тела повысилась до 37,8° С. Такие жалобы появились впервые.

Общее состояние средней степени тяжести. Сознание ясное. Кожные покровы, вне левой голени, бледно-розовые. В легких дыхание везикулярное, хрипов нет. Частота дыхательных движений 18 в минуту. Тоны сердца приглушены, ритм правильный с частотой 82 удара в минуту. Пульс удовлетворительного напряжения и наполнения. Артериальное давление 130 и 80 мм рт. ст. Живот не вздут, симметричный, участвует в акте дыхания. При пальпации мягкий, не напряженный, безболезненный. Симптомов раздражения брюшины нет.

На левой нижней конечности, по ходу большой подкожной вены имеются варикозно расширенные вены по смешанному типу (см. рисунок) . По ходу основной магистрали в области голени определяется резкая гиперемия. Вена утолщена, местами четкообразно, пальпируется в виде резко болезненного шнура. Кожа инфильтрирована, гиперемирована, болезненная. Отека на стопе и голени нет. Пульсация артерий на обеих нижних конечностях удовлетворительная на всех уровнях.



Внешний вид голени

Вопросы

1. Каков предварительный диагноз?
2. Какие дополнительные методы обследования помогут в верификации диагноза?
3. Перечислите причины данного заболевания?
4. С какими заболеваниями следует дифференцировать данную патологию?
5. Приведите классификацию острого тромбоза вен?
6. Опишите строение венозного русла нижних конечностей?
7. Почему варикозным расширением вен преимущественно болеют женщины?
8. Что способствует оттоку крови от нижних конечностей?
9. Перечислите триаду Вирхова. Какой компонент повлиял на развитие заболевания в данном случае?
10. Какая особенность венозного кровотока позволяет удалять систему поверхностных вен нижних конечностей с отличными послеоперационными результатами?
11. Какой должна быть тактика хирурга в этой ситуации?
12. В чем заключается предоперационная подготовка при данном заболевании?
13. С какой целью необходимо проводить функциональные пробы на проходимость глубоких вен и определение коммуникантных вен?

Почему при непроходимости глубоких вен противопоказано удаление большой подкожной вены?

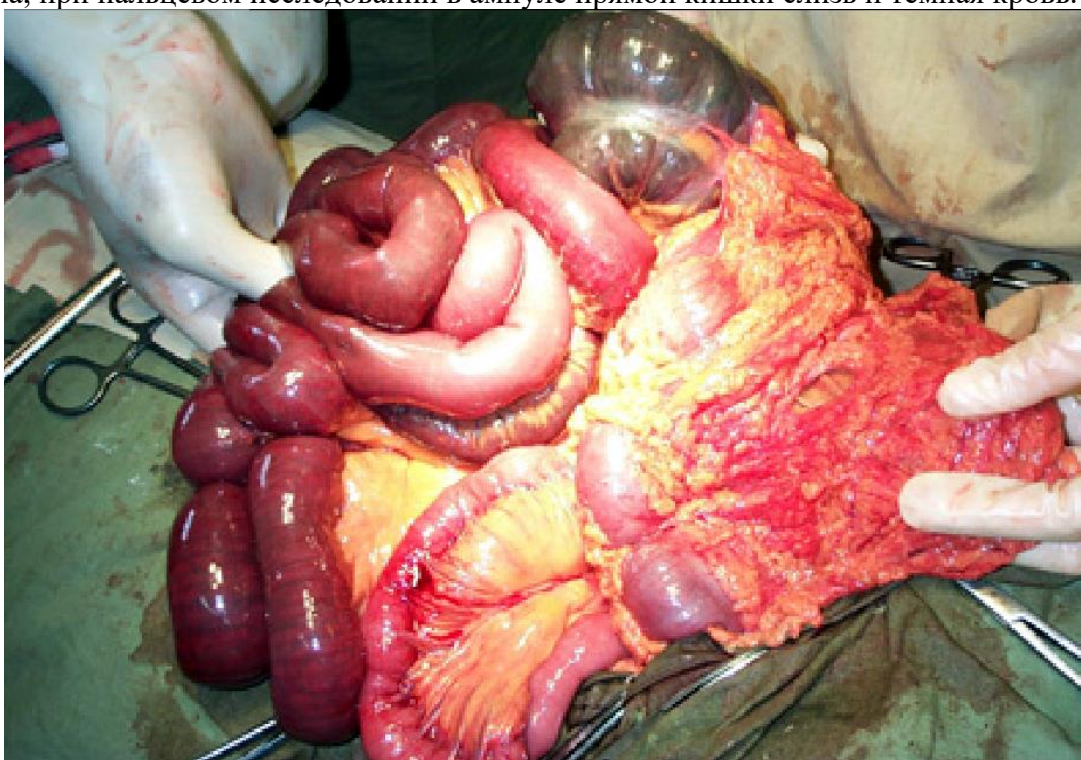
Задача № 2.

Тучная женщина, 66 лет, перенесшая за последние полтора года два инфаркта миокарда, вечером накануне дня поступления внезапно ощутила резкие схваткообразные боли в верхних отделах живота и тошноту.

Принятые больной нитроглицерин и но-шпа более не сняли, была однократная рвота желудочным содержимым и скудный жидкий стул. Затем боли стали менее интенсивными и приняли постоянный характер. Всю ночь больная была беспокойна, не спала. Утром прибывший врач скорой помощи заподозрил острый инфаркт миокарда, доставил больную в кардиологический стационар, где острых нарушений коронарного кровотока по повторным электрокардиограммам не обнаружено.

Дежурный хирург расценил состояние как тяжелое. Она заторможена, неподвижна, любое движение и кашель усиливают разлитые боли в животе. У больной выраженная слабость, тошнота, икота, отрыжка с каловым запахом. Кожа землисто-серого цвета, губы цианотичны, одышка до 28 дыханий в минуту. Пульс 120 ударов в минуту, аритмичный, слабого наполнения и напряжения. Артериальное давление 100 и 60 мм рт.ст. Температура тела 36,7° С.

Живот увеличен в объеме, болезненный при пальпации во всех отделах, умеренно напряжен, симптом Щеткина – Блюмберга положительный. При перкуссии живота определяется тимпанит, в отлогих местах – притупление перкуторного звука. Перистальтика кишечника резко ослаблена, при пальцевом исследовании в ампуле прямой кишки слизь и темная кровь.



Вопросы

1. Сформулируйте клинический диагноз.
2. Какова связь данного заболевания и инфаркта миокарда?
3. Каков патогенез заболевания?
4. Перечислите стадии течения заболевания.
5. Нужны ли дополнительные методы исследования и какие?
6. Показана ли медикаментозная терапия и в каком объеме?

7. Чем Вы объясняете притупление перкуторного звука в отлогих местах и тимпанит?
8. Как можно объяснить наличие крови в прямой кишке?
9. Какое оперативное вмешательство предполагаете выполнить?
10. Перечислите признаки нежизнеспособности кишки.
11. Какие анатомические образования Вы видите на операции, представленной на рисунке?
12. Показана ли антикоагулянтная терапия после операции? Если да, то через какое время следует ее начать?
13. Какими лабораторными показателями контролируется эффективность антикоагулянтной терапии?

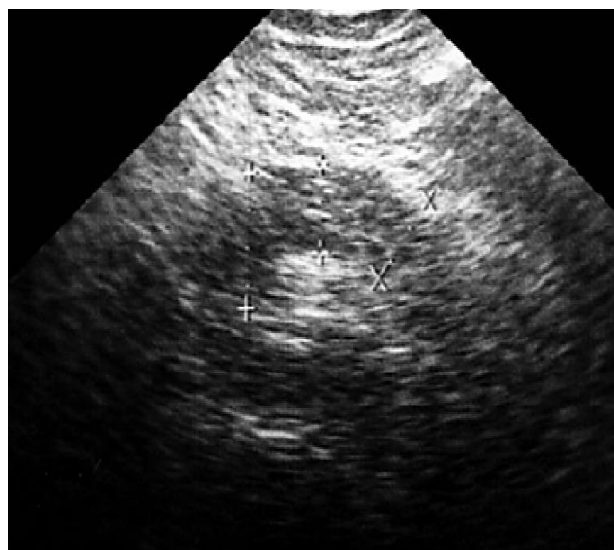
Задача № 3

Пациентка Н., 43 лет, доставлена в больницу с жалобами на нестерпимые боли, преимущественно в эпигастральной области, опоясывающего характера, тошноту, многократную рвоту, не приносящую облегчения.

Общее состояние тяжелое. Сознание ясное, положение пассивное из-за болей. Кожные покровы бледно-розовые. В легких дыхание везикулярное, хрипы не выслушиваются, ЧДД – 20 в минуту. Тоны сердца приглушены, ритм правильный с частотой сердечных сокращений 94 в минуту. Пульс удовлетворительного наполнения, артериальное давление 115 и 75 мм рт. ст. Живот вздут, симметричен, участвует в акте дыхания. При пальпации мягкий в мезогастрии и гипогастрии, напряжен и резко болезненный в эпигастральной области. Симптом поколачивания по поясничной области отрицательный с обеих сторон. На рентгенограмме подкова двенадцатиперстной кишки несколько развернута. На электрокардиограмме отмечены косвенные признаки инфаркта миокарда. Диастаза мочи – 512 ед. Произведено ультразвуковое исследование поджелудочной железы (см. рисунок) .

Вопросы

1. Каков предположительный диагноз?
2. Расскажите хирургическую анатомию пораженного органа?
3. Инкреторная и экскреторная функции данного органа?
4. Каков механизм развития боли в эпигастрии?
5. Какие еще симптомы характерны для данной патологии?
6. Какие дополнительные методы исследования помогут установить правильный диагноз?
7. С какими заболеваниями следует дифференцировать данную патологию?
8. Какова тактика хирурга?
9. Какова консервативная терапия?
10. Показано ли хирургическое вмешательство? В чем заключается оперативное лечение данной патологии?
11. Какова причина возникновения изменений на электрокардио-грамме?
12. Каков прогноз данного заболевания?



Эхограмма поджелудочной железы (косое сканирование) .

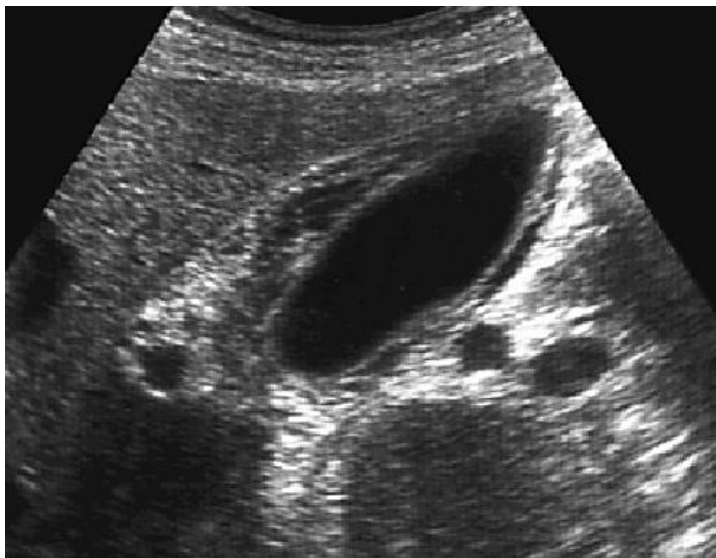
Диффузный отек поджелудочной железы.

Задача № 4

Женщина, 73 лет, в прошлом отмечала периодические приступы болей в правом подреберье с иррадиацией в правую лопатку и область сердца. За сутки до поступления в больницу после приема жирной пищи появились сильные боли в правом подреберье, иррадиирующие в лопатку и надключичную область, тошнота. Повторная рвота не приносила облегчения. После инъекции платифиллина, сделанной врачом скорой помощи боли уменьшились, но рвота не прекратилась. Появились озноб, жажда, сухость во рту, слабость. Ночь больная провела дома, принимала нощу, пыталась промыть желудок.

Доставлена в состоянии средней тяжести – беспокойна, температура тела 38° С, язык сухой. Пульс 110 в минуту, аритмичный, артериальное давление 100 и 70 мм рт. ст.

Живот умеренно вздут, резко болезненный в правых отделах. Положительный симптом Щеткина – Блюмберга в правом подреберье. Желчный пузырь не прощупывается из-за выраженного мышечного напряжения. Произведено ультразвуковое исследование (см. рисунок) .



Эхограмма желчного пузыря

Вопросы

1. Ваш диагноз?
2. Опишите хирургическую анатомию внепеченочных желчных путей.
3. Расскажите патогенез желчной колики.
4. Опишите макроскопические изменения желчного пузыря при флегмонозном воспалении.
5. В чем состоит ошибка врача скорой помощи?
6. Какие миниинвазивные методы лечения приступа желчной колики Вы знаете?
7. Показаны ли инструментальные методы исследования?
8. Назначьте медикаментозную терапию для данной больной.
9. Показана ли операция? Какой объем хирургического вмешательства предполагаете выполнить?
10. Приведите методы интраоперационного обследования желчевыводящих путей.
11. Требуется ли ревизия холедоха?
12. Какие варианты билиодигестивных анастомозов Вы знаете?

Задача № 5.

При погрузке рабочий придавлен задним бортом машины к стене. Машина сразу же отъехала. Прибытие работников скорой помощи через 30 мин.

При осмотре: состояние пострадавшего средней степени тяжести, цианоз кожных покровов, одышка, левая половина грудной клетки резко отстаёт в акте дыхания, дыхание частое, поверхностное. Положительный симптом «прерывистого вдоха».

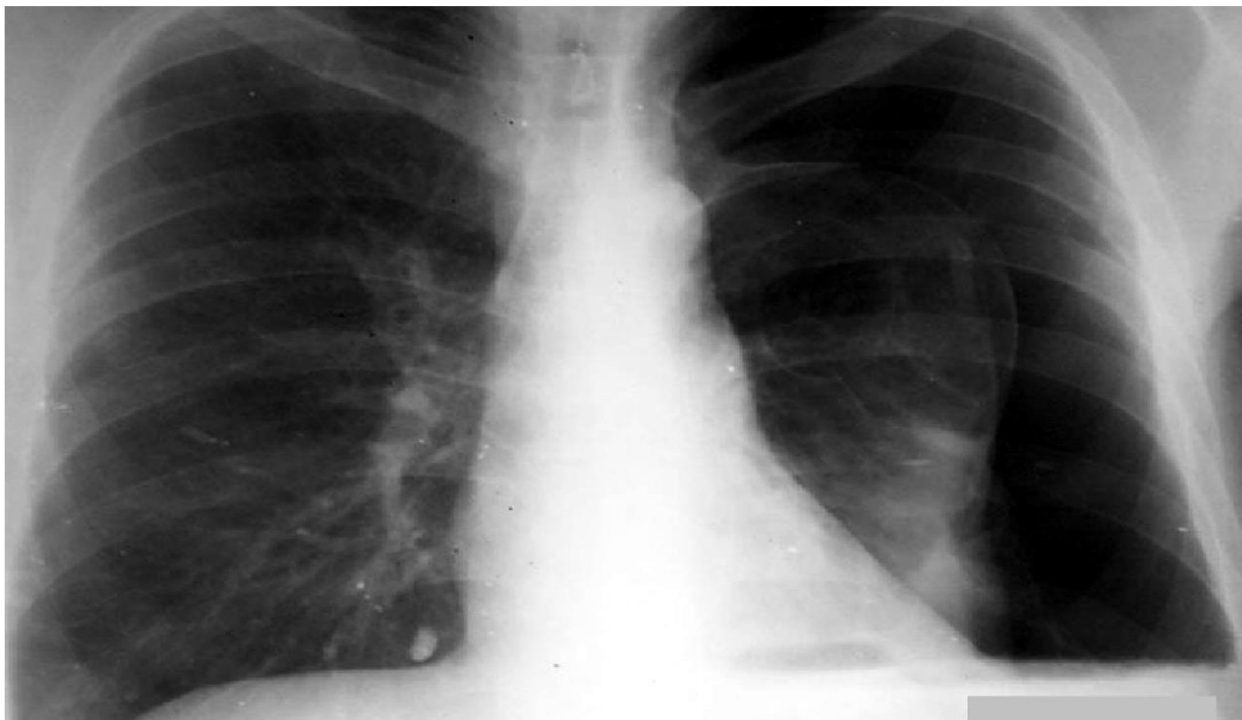
При перкуссии – в левой половине грудной клетки – тимпанит, границы сердца смещены вправо.

При аускультации - дыхание слева резко ослаблено, в нижних отделах не выслушивается.

При пальпации - подкожная эмфизема по левой половине груди, определяется болезненность, крепитация отломков, отек в проекции левых 8-9 ребер по средне-ключичной линии. Положительный симптом осевой нагрузки на левые 8-9 ребра.

Пульс 130 в 1 мин, АД 90/60 мм. рт. ст.

В анализах красной крови: гемоглобин – 125 г/л, эритроциты – $3,6 \cdot 10^{12}$, гематокрит – 35%.



Обзорная рентгенограмма грудной клетки, прямая проекция.

Вопросы

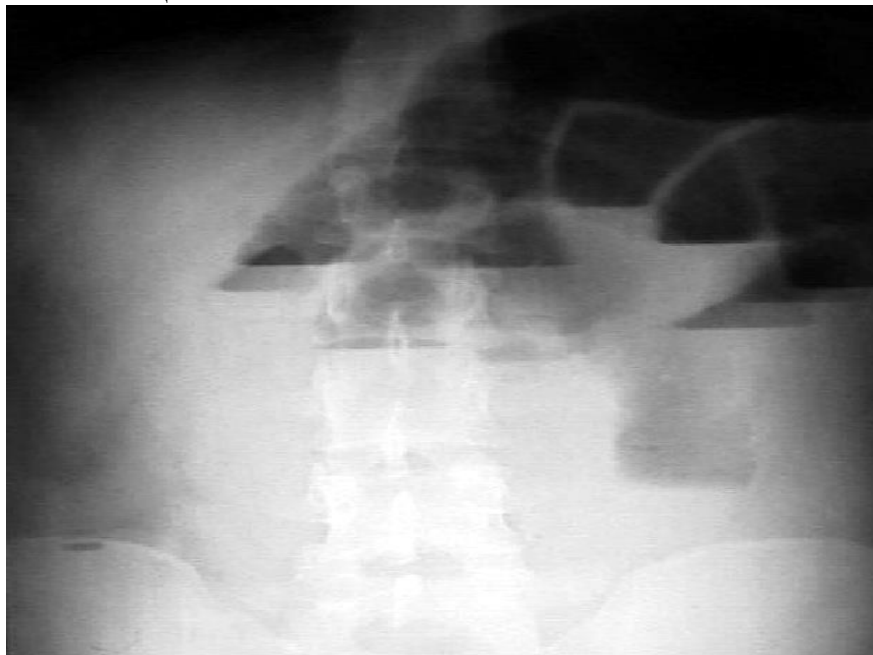
1. Сформулируйте диагноз.
2. Раскройте полный объем первой врачебной помощи на месте происшествия и во время транспортировки больного в порядке очередности.
3. Расскажите о классификации данной патологии.
4. Укажите, какое лечение необходимо провести в стационаре.
5. Расскажите о дополнительных методах исследования данной патологии.
6. Консультации каких смежных специалистов необходимо назначить больному в приемном отделении больницы?
7. Сформулируйте показания для оперативного вмешательства.
8. Какие осложнения (ранние и поздние) возможны при данной травме?
9. Каковы ваши рекомендации для предупреждения осложнений?
10. Пункция плевральной полости, техника.
11. Опишите прилагаемую рентгенограмму.

Задача № 6.

Больной К., 50 лет, поступил с жалобами на схваткообразную боль в животе, тошноту, рвоту, неотхождение стула и газов. За 5 часов до госпитализации поднимал выполнял тяжелую физическую работу на заводе, появилось опухолевидное образование и резкие боли в правой паховой области. Обратился в медицинский пункт. Медицинская сестра здравпункта ввела внутримышечно раствор анальгина 50% 2 мл и раствор папаверина 2% 2 мл. Состояние больного не улучшилось. Бригадой «скорой помощи» доставлен в дежурную больницу.

При поступлении состояние средней степени тяжести. Кожный покров бледно-розовой окраски. В легких дыхание везикулярное, хрипов нет. Тоны сердца ясные, ритм правильный. Артериальное давление 120 и 80 мм рт. ст., пульс 91 удар в мин. Язык влажный обложен белым налетом. Живот умеренно равномерно вздут, при пальпации мягкий, безболезненный. При

перкуссии определяется тимпанический звук. Симптом Щеткина-Блюмберга отрицательный. В правой паховой области имеется опухолевидное образование 6×8 см, при пальпации резко болезненное, плотно-эластической консистенции, не вправимое в брюшную полость, симптом «кашлевого толчка» отрицательный. Общий анализ крови: гемоглобин – 134 г/л, лейкоциты – $14,3 \times 10^9/\text{л}$, СОЭ – 11 мм/ч. Общий анализ мочи без изменений.



Обзорная рентгенография органов брюшной полости
Вопросы

1. Каков Ваш предварительный диагноз?
2. Какие исследования необходимо провести для уточнения диагноза?
3. Были ли в действиях медсестры ошибки?
4. Опишите рентгенограмму органов брюшной полости.
5. Показана ли больному экстренная операция?
6. Будет ли учитываться возраст больного при проведении лечения?
7. В чем должно заключаться лечение?
8. Тактика хирурга при флегмоне грыжевого мешка.
9. Перечислите признаки нежизнеспособности кишечника на определенном участке.
10. Какой из способов наложения анастомоза при резекции кишки наиболее предпочтителен:
а) конец в конец; б) конец в бок, и почему?
11. В чем заключается предоперационная подготовка больного?
12. Послеоперационное ведение больного.

Задача №7.

Больная П. 55 лет поступила в клинику с жалобами на боль в правом подреберье, желтуху, кожный зуд. Больна в течение 8 дней. Заболела остро, после приема жирной пищи, когда появились боли в правом подреберье. На следующий день отметила темную окраску мочи, обесцвеченный кал, желтушность кожных покровов и склер.

Состояние средней степени тяжести. Кожный покров желтушной окраски со следами расчесов, склеры иктеричные. В легких дыхание везикулярное, хрипов нет. Тоны сердца ясные, ритм правильный, пульс 88 ударов в минуту, артериальное давление 140 и 80 мм рт.ст.

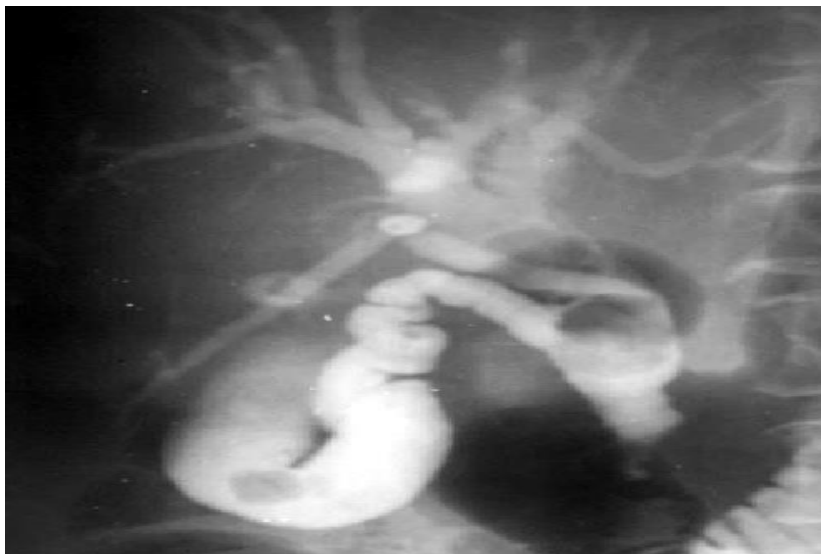Живот мягкий болезненный в правом подреберье и эпигастральной области. Симптомов раздражения брюшины нет.

Общий анализ крови: гемоглобин – 114 г/л, лейкоциты – $9,3 \times 10^9/\text{л}$, СОЭ – 14 мм/ч.

Билирубин 231 мкмоль/л (прямой – 183 мкмоль/л, непрямой – 48 мкмоль/л) , АлАТ – 2,6 ммоль/л, АсАТ – 1,5 ммоль/л.

При ультразвуковом исследовании отмечается умеренное расширение внутрипеченочных желчных протоков, холедох расширен до 1,6 см, в просвете желчного пузыря и холедоха определяются плотные эхоструктуры диаметром от 0,5 до 1,5 см.

Произведена пункционная холангиография (см. рисунок) .



Холангиограмма

Вопросы

1. Каков Ваш предварительный диагноз?
2. Какие необходимо сделать дополнительные методы обследования для постановки клинического диагноза?
3. Нарисуйте схему желчевыводящих путей.
4. Перечислите рентгенологические методы диагностики механической желтухи.
5. Объясните понятия: конъюгированный и неконъюгированный билирубин.
6. Какой специальный инструментарий необходим для удаления камней из холедоха?
7. Перечислите варианты дренирования холедоха.
8. Назовите операционные доступы при операциях на желчевыводящих путях и перечислите преимущества каждого.
9. Какова функция желчного пузыря и последствия его удаления?
10. Объясните понятия: холецистэктомия, холецистостомия.
11. Принципы предоперационной подготовки больных с желтухой.
12. Назовите методы (способы) экстракорпоральной коррекции механической желтухи.

Задача № 8.

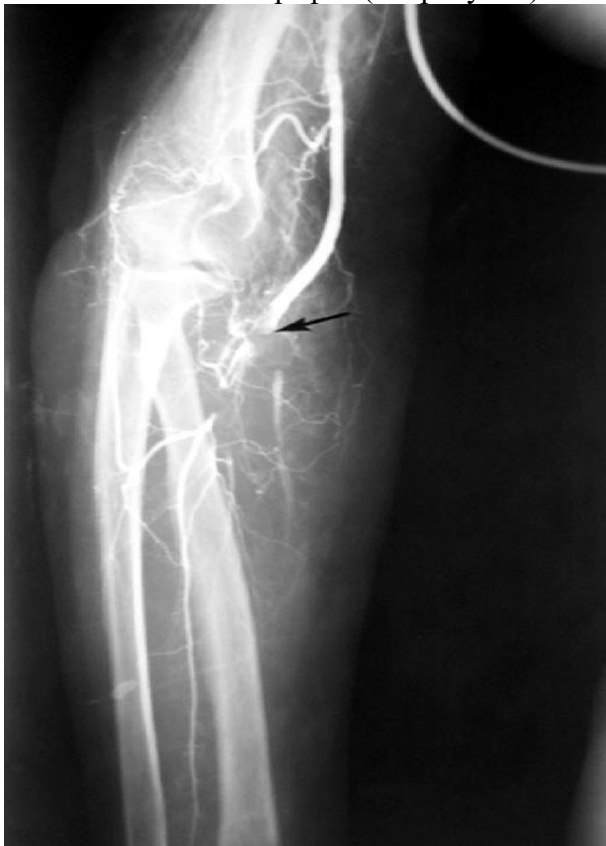Больной А., 63 лет, доставлен в приемное отделение машиной «скорой помощи» с жалобами на сильные боли, онемение, зябкость в области правой верхней конечности, затруднение движений в правом лучезапястном суставе и пальцах правой кисти. Из анамнеза установлено, что у больного 4 года назад был инфаркт миокарда. Внезапное заболевание связывает с нервно-эмоциональным возбуждением.

Состояние средней степени тяжести. Температура тела 36,2°C. В легких дыхание везикулярное, хрипов нет, частота дыхательных движений 20 в минуту. Тоны сердца приглушены, ритм неправильный. Артериальное давление 150 и 90 мм рт. ст., пульс 62 удара в минуту. Живот не

вздут, участвует в акте дыхания, при пальпации мягкий, безболезненный. Симптомов раздражения брюшины нет. Симптом поколачивания по поясничной области отрицательный с обеих сторон.

При осмотре кожный покров правого предплечья и правой кисти бледный, холодный на ощупь. Пульсация правой плечевой артерии в кубитальной ямке удовлетворительных качеств, аритмичная, на предплечье – отсутствует, на левой верхней конечности – пульсация сохранена на всех уровнях.

Выполнена ангиография (см. рисунок) .



Артериограмма правой плечевой артерии

Вопросы

1. Какое заболевание можно заподозрить у данного больного?
2. Какие дополнительные методы исследования необходимы для документального подтверждения и уточнения Вашего диагноза?
3. Ваша тактика, как врача приемного отделения.
4. Топографическая анатомия сосудов верхней конечности.
5. Проведите дифференциальную диагностику данного заболевания с обоснованием предварительного диагноза.
6. Какие современные неинвазивные методы исследования в ангиохирургии Вы знаете?
7. Что такое синдром Рейно?
8. Какие методы лечения Вы примените у данного больного.
9. Хирургические доступы к плечевой артерии.
10. Какие виды операций Вы знаете при данной патологии?
11. Принципы фибринолитической и антикоагулянтной терапии.
12. Дайте рекомендации при выписке его из стационара с выздоровлением.

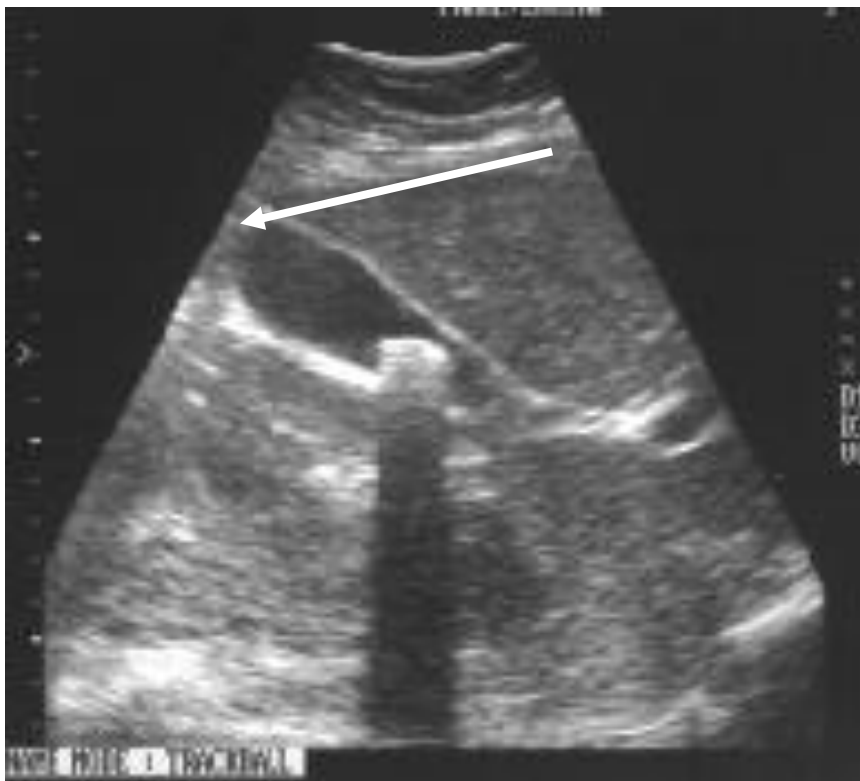Задача №9.

Больная 67 лет поступила в отделение через 20 часов от начала заболевания с жалобами на боли в правом подреберье, рвоту, лихорадку.

В анамнезе желчнокаменная болезнь, ИБС, стенокардия напряжения, II ФК, НК 0–1 ст. Артериальная гипертензия II стадия. Ранее неоднократно были подобные приступы, купированные консервативными средствами, а также неоднократно получала курсы лечения в кардиологических стационарах.

При объективном исследовании: кожные покровы обычной окраски, склеры иктеричные. Пациентка умеренного питания. АД 180 / 100 мм рт. ст. Пульс 88 в мин., ритм правильный. Язык сухой, покрыт налетом. Живот не вздут, защитное напряжение мышц в правых отделах, здесь же резкая болезненность, положительные симптомы Щеткина – Блюмберга, Образцова, френикус-симптом.

Количество лейкоцитов – $12 \cdot 10^9/\text{л}$, температура тела – $38,3^\circ\text{C}$.



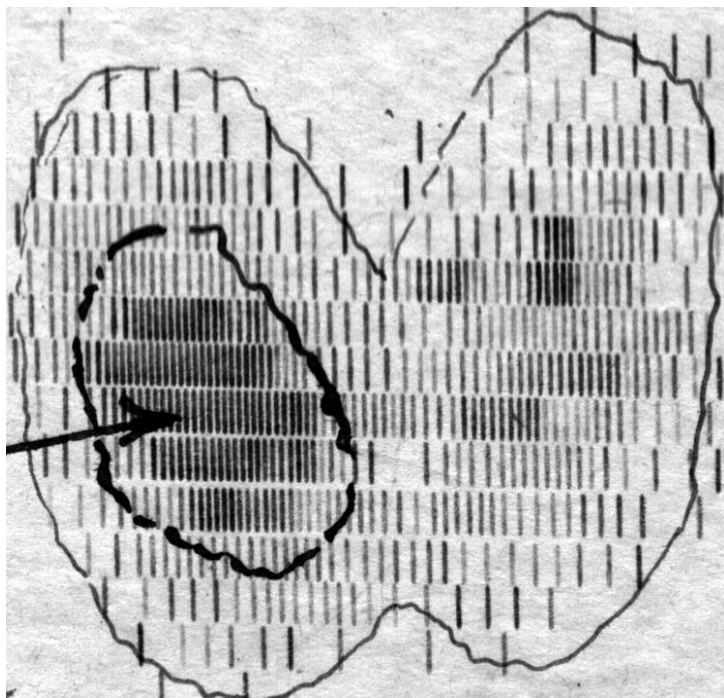
Эхограмма желчного пузыря. В шейке желчного пузыря визуализируется гиперэхогенная структура до 1,5 см в диаметре (показана стрелкой), дающая широкую акустическую тень.

Вопросы

1. Каков предварительный диагноз?
2. Приведите необходимый предоперационный объем диагностических исследований?
3. В чем будет заключаться предоперационная подготовка?
4. Какова хирургическая тактика у данной больной?
5. Расскажите хирургическую анатомию внепеченочных желчных путей.
6. Приведите методы интраоперационного исследования желчевыводящих путей.
7. Дайте определение постхолецистэктомическому синдрому.
8. Перечислите осложнения желчнокаменной болезни.
9. Какие медикаментозные средства Вы назначите после операции?
10. Перечислите заболевания при которых может наблюдаться механическая желтуха?
11. Назовите местные противопоказания к лапароскопической холецистэктомии?
12. Назовите основные клинические признаки холангита и приведите триаду Шарко.

Задача №10.

Женщина 34 лет больна 2 года. При клиническом исследовании выявлены признаки тиреотоксического зоба в легкой форме. Щитовидная железа увеличена до 2-й степени. В правой доле определяется узел до 4 см. Результаты сканирования показали наличие в правой доле «горячего узла» размером 4 x 5 см. Функция остальной ткани повышена. Отмечается снижение уровня ТТГ и увеличение тиреогормонов.



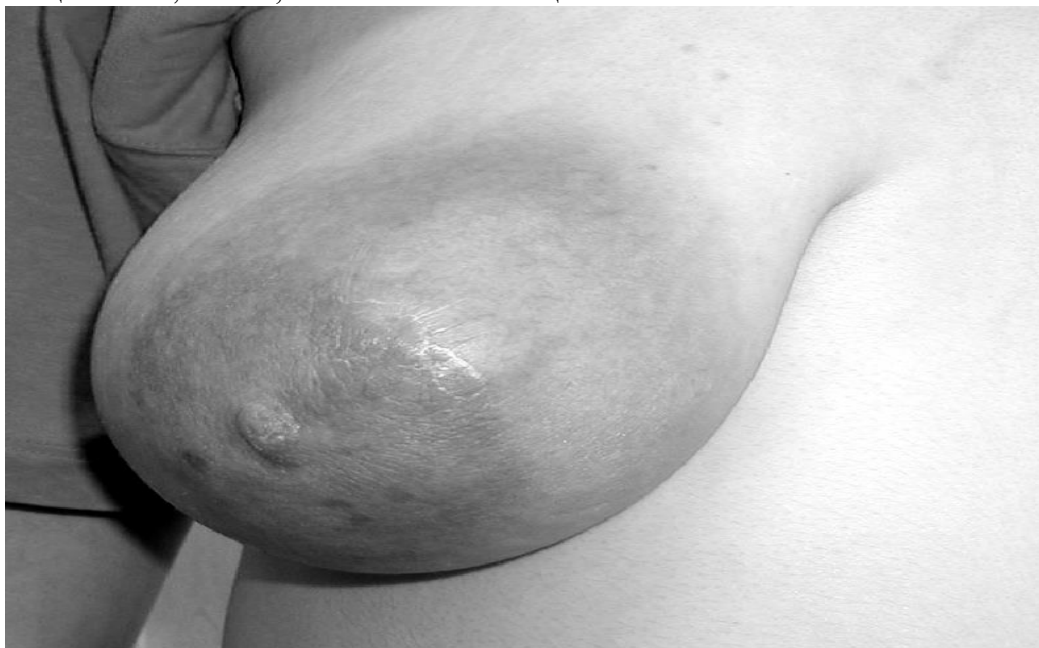Радиоизотопная сканограмма щитовидной железы

Вопросы

1. Сформулируйте клинический диагноз.
2. Приведите классификацию зоба. Что такое аберрантный зоб?
3. Какие специальные методы исследования используются при заболеваниях щитовидной железы?
4. Какие методы морфологической верификации диагноза можно использовать?
5. Опишите клиническую картину тиреотоксикоза.
6. Какую тактику лечения Вы предложите? Обоснуйте ее.
7. Показания к хирургическому лечению больных зобом.
8. Каковы особенности предоперационной подготовки больных с тиреотоксическим зобом?
9. Какие немедикаментозные способы предоперационной подготовки Вы можете назвать?
10. Перечислите возможные специфические осложнения при хирургическом лечении зоба.
11. Какова патофизиологическая причина возникновения судорог при удалении паращитовидных желез? Какие препараты вводятся в такой ситуации?
12. Перечислите и назовите причину возникновения глазных симптомов при токсическом зобе.

Задача №11

Больная К., 21 года, поступила в приемное отделение с жалобами на распирающие боли в правой молочной железе, повышение температуры тела до 39°C. Больна в течение трех дней. За месяц до обращения родила девочку. Общее состояние средней тяжести, сознание ясное. Кожный покров, вне левой молочной железы, бледный. В легких дыхание везикулярное, хрипы не выслушиваются, частота дыхательных движений 18 в минуту. Тоны сердца ясные, ритм правильный с частотой сердечных сокращений 96 в минуту. Пульс удовлетворительного наполнения, артериальное давление 130 и 80 мм рт. ст. При осмотре молочных желез выявлено, что правая молочная железа значительно больше левой, отечная, кожный покров в области верхне-внутреннего квадранта резко гиперемирован, а при пальпации там же определяется плотный резко болезненный инфильтрат размером 7×4 см (см. рисунок) . Симптом флюктуации положительный. Общий анализ крови: гемоглобин – 102 г/л, лейкоциты – $12,6 \times 10^9/\text{л}$, СОЭ – 32 мм/ч. Общий анализ мочи без изменений.



Внешний вид правой молочной железы

Вопросы

1. Установите предварительный диагноз?
2. Приведите анатомо-физиологические сведения о молочной железе.
3. Этиология и патогенез данной патологии?
4. Приведите классификацию данного заболевания.
5. Какие дополнительные методы исследования помогут Вам в постановке диагноза?
6. Проведите дифференциальную диагностику данного заболевания.
7. Какая тактика хирурга?
8. Какова лекарственная терапия данного заболевания?
9. Какую местную терапию вы назначите?
10. Какие хирургические доступы используются в зависимости от локализации процесса?
11. Какие методы детоксикации показаны?
12. В чем заключается профилактика данной патологии?

Задача № 12

Больная 35 лет, жалуется на умеренные боли в эпигастральной области, возникающие сразу после еды, слабость, головокружение, желание принять горизонтальное положение, периодический

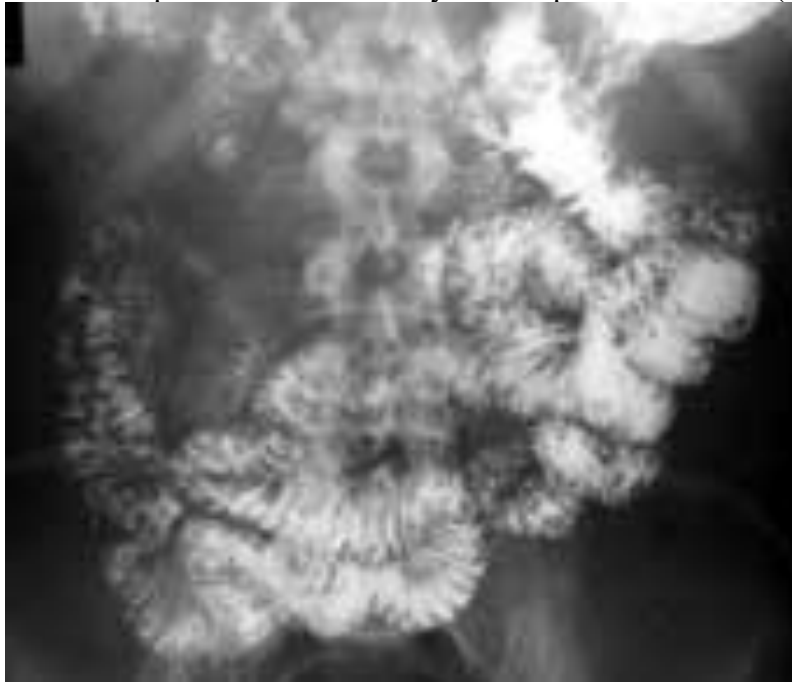
жидкий стул, преимущественно после молочной и сладкой пищи, похудание. Из анамнеза выяснено, что указанные жалобы возникли через 6 месяцев после хирургического лечения – резекции 2/3 желудка по Бильрот II, выполненной по поводу гигантской язвы малой кривизны верхней трети тела желудка (диаметром до 3^x см) . После приема пищи из-за приступов слабости и головокружения вынуждена лежать в горизонтальном положении в течение 40 – 50 минут. За 3 месяца заболевания похудела на 15 кг. В связи с данным состоянием участковым терапевтом была признана временно нетрудоспособной.

Ближайший послеоперационный период протекал без особенностей. Была выписана из стационара на 13 день после операции в удовлетворительном состоянии. До операции приступов слабости и головокружения не отмечала.

Объективно: состояние средней тяжести, пониженного питания. Рост 170 см, масса тела – 55 кг. Кожные покровы бледно-розовые, тургор кожи снижен. Со стороны легких без особенностей. Артериальное давление 120 и 80 мм рт. ст., во время приступа слабости оно снижается до 90 и 70 мм рт. ст. Пульс учащается до 110 в минуту. Тоны сердца ясные, ритм сердца правильный. Язык влажный, у корня обложен белым налетом. Живот не вздут, мягкий, болезненный в эпигастральной области. Симптомы Керра, Ортнера, Керте, Щеткина – Блюмберга и Склярлова отрицательные. Слабо положительный симптом Менделя. Опухолевидные образования не определяются. Печень и селезенка не увеличены. Почки не пальпируются.

Симптом Пастернацкого отрицательный с обеих сторон. Общий анализ крови в пределах нормы, анализ мочи без изменений. На ЭКГ патологии не выявлено.

Выполнена рентгеноскопия желудка с бариевой взвесью (см. рисунок) .



Рентгенограмма желудка с пассажем бариевой взвеси по тонкой кишке.

Отмечается быстрая эвакуация контраста из желудка и ускоренный пассаж его по тонкой кишке. Через 30 минут небольшое количество контраста в культе желудка, большая часть контраста заполнила всю тонкую кишку до илеоцекального отдела.

Вопросы

1. Каков предварительный диагноз?
2. Перечислите возможные причины данного состояния.
3. Какие функциональные послеоперационные расстройства Вы можете назвать?
4. Объясните механизм возникновения приступов слабости со снижением артериального давления и учащением пульса после резекции желудка.

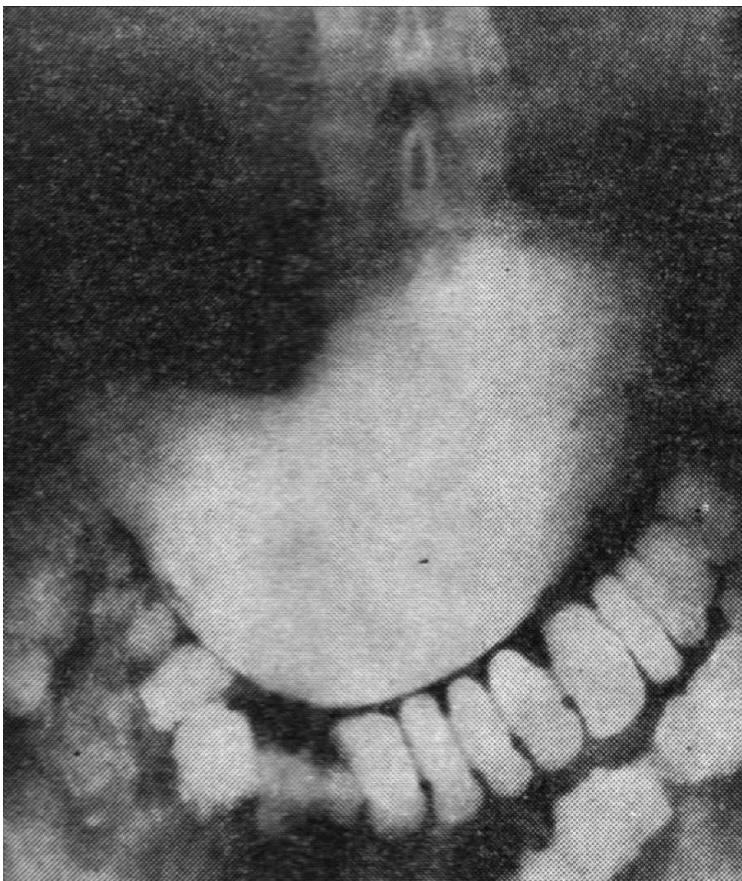
5. Составьте план обследования. Какие дополнительные методы исследования Вы проведете? В чем их диагностическое значение?
6. Проведите дифференциальный диагноз с инсулиномой.
7. Каково диагностическое значение может иметь тест с сахарной нагрузкой?
8. Какие лекарственные средства Вы можете назначить по поводу данного заболевания?
9. Существуют ли рекомендации по изменению образа жизни и питания? Если да, то назовите их?
10. Показания к хирургическому лечению?
11. Какое хирургическое пособие Вы можете предложить?
12. В чем смысл операции по «редуоденизации»?
13. Профилактика болезней оперированного желудка. Экспертиза трудоспособности.

Задача № 13

Больной С., 52 лет поступил в клинику с жалобами на боли в эпигастральной области, усиливающиеся ночью, изжогу, отрыжку, многократную рвоту, слабость, похудание.

В анамнезе язвенная болезнь двенадцатиперстной кишки в течение 8 лет, много раз лечился консервативно, эффект отмечался до 6 месяцев. Рецидивы язвы 2 раза в год. Последнее усиление болей в течение 1 недели после тяжелой физической работы. Ранее периодически принимал ранитидин. В первое время при обострениях лечился стационарно в гастроэнтерологическом отделении. При данном обострении также начал принимать ранитидин, однако он оказался малоэффективным, боли практически не купировались, сохраняется рвота, ночные и голодные боли сменились постоянной болью с иррадиацией в левый реберно-позвоночный угол.

Объективно состояние средней тяжести, в сознании. Кожные покровы бледно-розовые, тургор кожи снижен, кожная складка расправляется не сразу. Костно-суставная система без видимой деформации. Со стороны легких и сердца без особенностей. Артериальное давление 120 и 80 мм рт.ст, пульс 84 в минуту. Язык влажный. Живот симметричный, не вздут, мягкий болезненный в эпигастральной области. Здесь же болезненность. Симптомов раздражения брюшины нет. Симптомов Ортнера, Керте, Керра отрицательные. Положительные симптомы Склярова, Менделя, Мейо-Робсона. Печень у края реберной дуги, размеры по Курлову в норме, область ее безболезненная. Симптом Пастернацкого отрицательный. Со слов мочеиспускание не нарушено. Проведена рентгеноскопия желудка.



Рентгенограмма желудка

Через 24 часа большая часть контраста находится в желудке, часть контраста заполняет поперечно-ободочную и нисходящую ободочную кишки.

Вопросы

1. Каков предварительный диагноз?
2. Опишите хирургическую анатомию желудка.
3. Приведите классификацию данного заболевания.
4. С чем связано изменение характера и ритма боли, а также появление рвоты?
5. Показаны ли дополнительные методы диагностики и какие?
6. Какую диагностическую ценность имеет рентгенологическое исследование? Опишите прямые и косвенные признаки заболевания.
7. Проведите дифференциальный диагноз с заболеваниями, имеющими сходную клиническую картину.
8. Составьте план лечения. Какие лекарственные средства и лечебные мероприятия Вы назначите?
9. Показано ли хирургическое лечение и в каком объеме?
10. Опишите этапы предложенного оперативного пособия.
11. Перечислите возможные осложнения хирургического лечения.
12. Какие допущенные дефекты в диспансерном наблюдении Вы можете указать?

Задача № 14

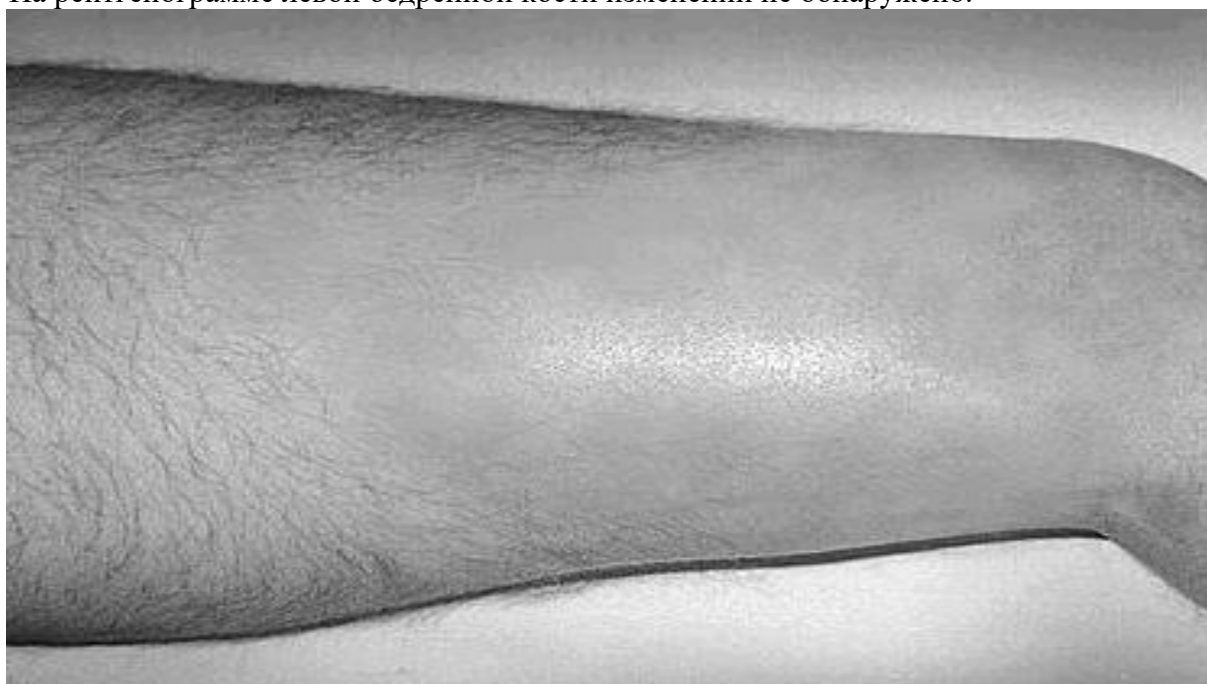Больной В., 16 лет, после переохладения заболел ангиной. Лечился амбулаторно. Через 10 дней был выписан с выздоровлением и стал посещать школу. Через 5 суток появились боли в левом бедре, перестал ходить. Ночью не спал из-за болей, лихорадил, температура повысилась

до 39°C, была рвота, появилась менингеальная симптоматика, а на теле появилась мелкоточечная сыпь.

После осмотра педиатром с диагнозом «менингит, полиомиелит?» направлен в инфекционный стационар. Через несколько часов из инфекционной больницы переведен в хирургическое отделение. Состояние тяжелое. Ребенок заторможен. На коже лица, туловища и конечностей отмечается сливающаяся пятнистая сыпь. Пульс 130 в минуту пониженного наполнения, ритмичный. Артериальное давление 80 и 40 мм рт. ст. Частота дыхания 32 в минуту. Язык сухой, обложен серо-белым налетом. Живот умеренно вздут, мягкий. Печень выступает из-под реберной дуги на 2 см. Больной лежит с ногой, согнутой в коленном и тазобедренном суставах и несколько ротированной кнаружи. Местно отмечается отечность и пастозность тканей левого бедра, болезненность, кожа лоснится, в ней просвечиваются поверхностные венозные сплетения. Флюктуация не определяется. При поколачивании по левой пятке выявляется острейшая локальная болезненность в средней трети левого бедра, определяется увеличение окружности бедра на 3 см.

В крови лейкоцитоз до $15,4 \times 10^9$ /л, сильный сдвиг влево, токсическая зернистость нейтрофилов, СОЭ – 45 мм/ч, нарастает анемии, диспротеинемия.

На рентгенограмме левой бедренной кости изменений не обнаружено.



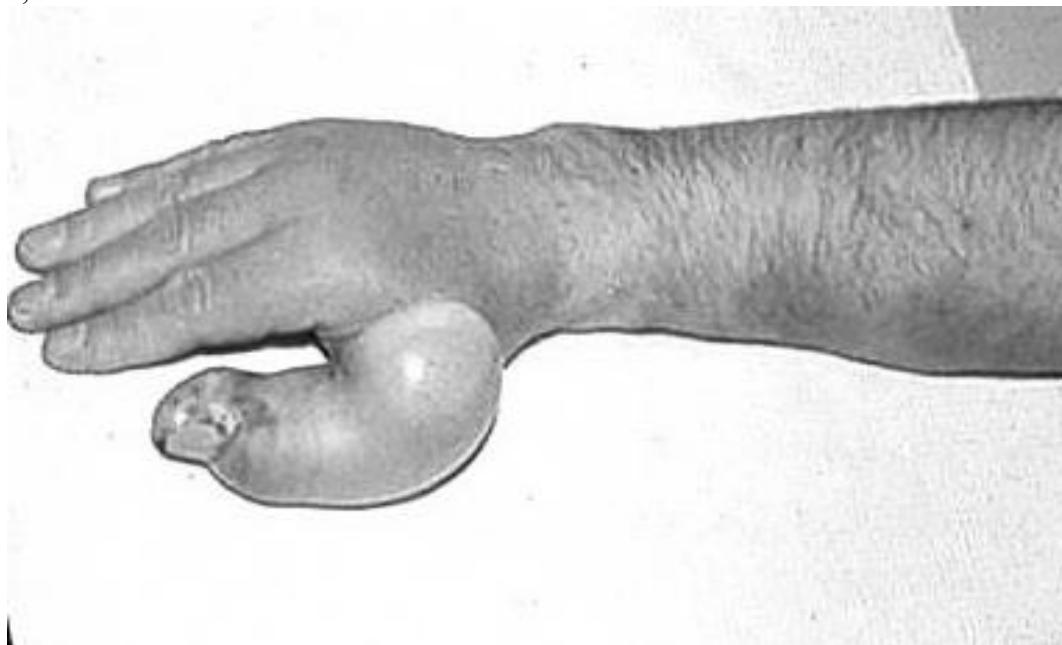
Внешний вид левого бедра
Вопросы

1. Укажите диагноз.
2. Приведите классификацию заболевания.
3. Каков патогенез данного заболевания?
4. Патологическая анатомия остеомиелита.
5. Какова клиническая картина данного заболевания.
6. Дифференциальная диагностика данного заболевания.
7. Лечение данного заболевания.
8. Показания к операции и способы хирургического лечения данного заболевания.
9. Какие осложнения данного заболевания Вы знаете?
10. Назовите исходы лечения данного заболевания.
11. Каковы критерии постановки диагноза хронический остеомиелит?
12. Какие рентгенологические признаки остеомиелита Вы знаете?

13. Назовите показания к операции и этапы хирургического лечения хронического остеомиелита.
14. Дайте характеристику атипичным формам хронического остеомиелита.
15. Профилактика остеомиелита.

Задача № 15

Больной М., 62 лет, поступил в хирургическое отделение с жалобами на отек правого предплечья и кисти, покраснение, сильные жгучие боли, повышение температуры до 39°C, озноб. За 6 месяцев до поступления лечился по поводу оскольчатого перелома правой локтевой кости со смещением отломков наложением аппарата Илизарова. Общее состояние средней степени тяжести. В сознании, адекватный. В легких дыхание везикулярное, хрипов нет, частота дыхательных движений 20 в минуту. Тоны сердца приглушены, ритм правильный с частотой сердечных сокращений 88 в минуту. Артериальное давление 140 и 80 мм рт.ст. Живот мягкий, безболезненный. Правая верхняя конечность в области предплечья и в большей степени кисти резко гиперемирована, края гиперемии «зазубрены» в виде языков, предплечье и кисть увеличены в объеме за счет отека, при пальпации умеренно болезненные. В области первого пальца правой кисти имеется фликтена (см. рисунок) . В анализах крови лейкоцитоз до $17,4 \times 10^9/\text{л}$, сильный сдвиг влево, токсическая зернистость нейтрофилов, СОЭ – 25 мм/ч.



Внешний вид конечности

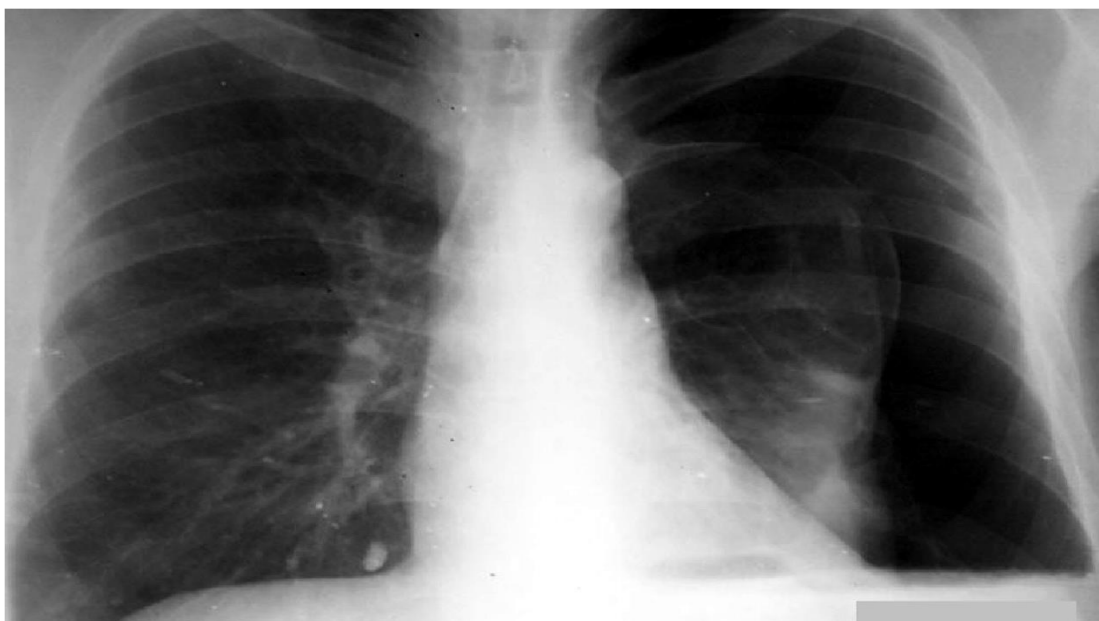
Вопросы

1. Установите предварительный диагноз.
2. Приведите классификацию заболевания.
3. Какие микроорганизмы являются причиной данного заболевания?
4. Каков патогенез данного заболевания?
5. Наиболее частые локализации данной патологии.
6. С какими заболеваниями следует проводить дифференциальную диагностику?
7. В чем заключается консервативная терапия данного состояния?
8. Перечислите показания к хирургическому лечению.
9. Какие методы квантовой терапии показаны в данном случае?
10. Какие осложнения данного заболевания Вы знаете?
11. Тактика хирурга при эритематозной и буллезной формах заболевания.
12. Профилактика данного заболевания.

Задача № 16

При погрузке рабочий придавлен задним бортом машины к стене. Машина сразу же отъехала. Прибытие работников скорой помощи через 30 мин.

При осмотре: состояние пострадавшего средней степени тяжести, цианоз кожных покровов, одышка, левая половина грудной клетки резко отстаёт в акте дыхания, дыхание частое, поверхностное. Положительный симптом «прерывистого вдоха». При перкуссии – в левой половине грудной клетки – тимпанит, границы сердца смещены вправо. При аускультации – дыхание слева резко ослаблено, в нижних отделах не выслушивается. При пальпации – подкожная эмфизема по левой половине груди, определяется болезненность, крепитация отломков, отек в проекции левых 8-9 ребер по средне-ключичной линии. Положительный симптом осевой нагрузки на левые 8-9 ребра. Пульс 130 в 1 мин, АД 90/60 мм. рт. ст. В анализах красной крови: гемоглобин – 125 г/л, эритроциты – $3,6 \cdot 10^{12}$, гематокрит – 35%.



Обзорная рентгенограмма грудной клетки, прямая проекция.

Вопросы

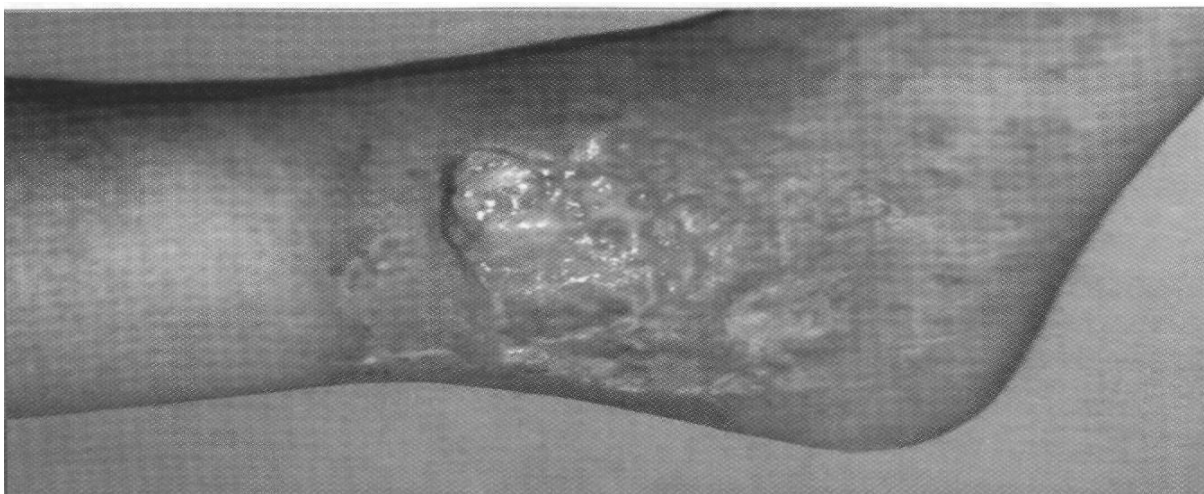1. Сформулируйте диагноз.
2. Раскройте полный объем первой врачебной помощи на месте происшествия и во время транспортировки больного в порядке очередности.
3. Расскажите о классификации данной патологии.
4. Укажите, какое лечение необходимо провести в стационаре.
5. Расскажите о дополнительных методах исследования данной патологии.
6. Консультации каких смежных специалистов необходимо назначить больному в приемном отделении больницы?
7. Сформулируйте показания для оперативного вмешательства.
8. Какие осложнения (ранние и поздние) возможны при данной травме?
9. Каковы ваши рекомендации для предупреждения осложнений?
10. Пункция плевральной полости, техника.
11. Опишите прилагаемую рентгенограмму.

Задача №17

Больная С., 48 лет, поступила в отделение хирургии сосудов по направлению хирурга поликлиники с жалобами на наличие варикозных вен обеих нижних конечностей по системам малой и большой подкожных вен, отек правой нижней конечности, наличие трофической язвы правой голени.

Тоны сердца ясные, ритм правильный. Артериальное давление 140 и 80 мм рт.ст. Пульс на верхних конечностях 64 уд. в мин., удовлетворительного наполнения и напряжения. Дыхание везикулярное, хрипов нет, перкуторно – ясный лёгочный звук. ЧДД 16 движений в минуту. Живот мягкий, безболезненный, не вздут. Симптомов раздражения брюшины нет.

При осмотре правая голень утолщена, имеется гиперпигментация. Поверхностные вены резко расширены. Выраженный варикоз обеих нижних конечностей по системам малой и большой подкожных вен, больше справа. Имеется трофическая язва правой голени в области латеральной лодыжки размерами 3,0×4,0 см. покрытая налётом фибрина. Пальпаторно определяется сброс крови по коммуникантным венам, инфильтрация подкожно-жировой клетчатки бедра и голени, особенно в области язвы. Кожа в области язвы несмещаемая. Лейкоциты $6,4 \times 10^9/\text{л}$, гемоглобин – 130 г/л, СОЭ – 25 мм/ч.



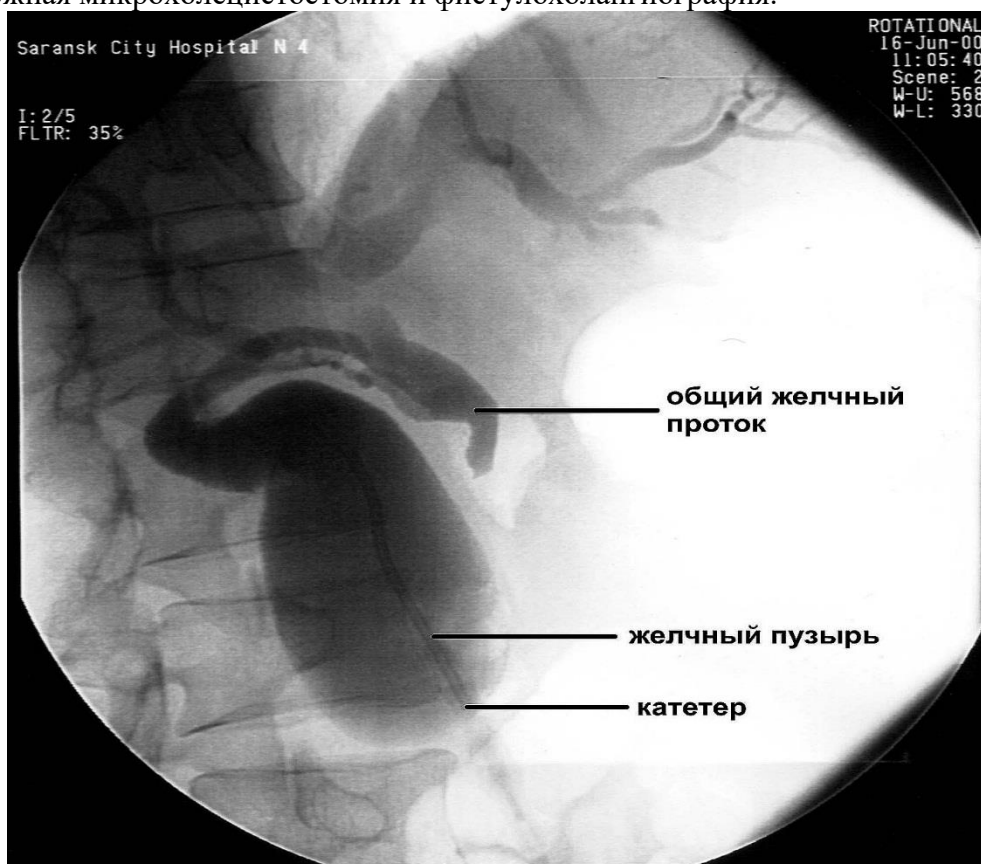
**Внешний вид нижней конечности
Вопросы.**

1. Каков диагноз?
2. Какие дополнительные методы исследования необходимо провести больной?
3. Какие дополнительные клинико-биохимические анализы необходимо провести?
4. Каковы этиопатогенетические предпосылки этого заболевания?
5. Какова тактика хирурга при этом заболевании?
6. Назначьте лечение больной.
7. Какие операции применяют при этом заболевании?
8. Как осуществлять контроль за ходом лечебных мероприятий?
9. Какие осложнения возможны у больной?
10. Какие способы профилактики этого заболевания Вы знаете?
11. Каков прогноз заболевания у данной больной?
12. Какая реабилитационная терапия показана больной?

Задача №18.

Больная 67 лет поступила в клинику с жалобами на желтуху, кожный зуд, боли в эпигастриальной области. Больна 2 недели. Моча темного цвета, кал обесцвечен. Живот мягкий, при пальпации в эпигастриальной области болезненный. Количество общего билирубина – 212, прямого – 100 мкмоль/л, щелочной фосфатазы – 6, АЛТ – 0,65 ммоль/(ч.л) , количество лейкоцитов – $5 \cdot 10^9/\text{л}$. При ультразвуковом сканировании отмечается увеличение желчного

пузыря, расширение внутрипеченочных желчных протоков и холедоха. Больной выполнена чрескожная микрохолангиостомия и фистулохолангиография.



Фистулохолангиография

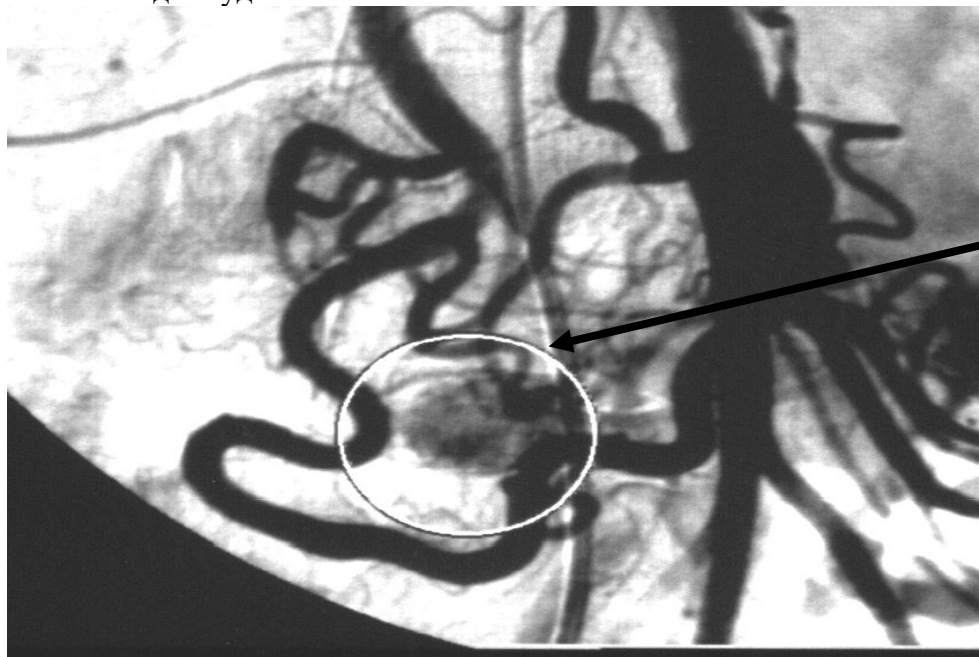Вопросы.

1. О каком заболевании идёт речь?
2. На основании обмена билирубина объясните клинические, лабораторные изменения?
3. Какие изменения выявлены при фистулохолангиографии?
4. Определите характер желтухи?
5. С какими заболеваниями следует дифференцировать данное состояние?
6. Назовите дополнительные методы исследования, применяемые при синдроме холестаза?
7. Какие лекарственные препараты Вы назначите для лечения больного?
8. Необходима ли операция, и если необходима, то в каком объеме?
9. Какие осложнения могут встретиться при хирургическом лечении заболеваний желчевыводящих путей?
10. Что включает в себя программа послеоперационного ведения больных с заболеваниями желчевыводящих путей.
11. Какие операции выполняются при желчнокаменной болезни, холедохолитиазе?
12. Назовите показания для диагностической холедохотомии?

Задача № 19

У больной 26 лет отмечаются периодические приступы головокружения, слабости, дрожания во все теле. Указанные симптомы купируются после приема сладкого чая или внутривенного введения 40% раствора глюкозы. По поводу данного состояния была обследована. Объективно: больная повышенного питания, кожные покровы обычной окраски, со стороны сердца и легких патологии не обнаружено. Живот симметричен, не вздут, мягкий, безболезненный. Опухолевидные образования не определяются. В анализах крови и мочи, биохимических анализах отклонений от нормы нет; концентрация сахара крови на фоне приема сладкого колеблется от 4,4

до 6,6 ммоль/л, на фоне возникающей слабости снижение сахара до 2,5 – 3 ммоль/л. При проведении аортоцелиакографии (см. рис.) обнаружена зона гиперваскуляризации в области головки поджелудочной железы.



Зона гиперваскуляризации в области головки поджелудочной железы

Вопросы

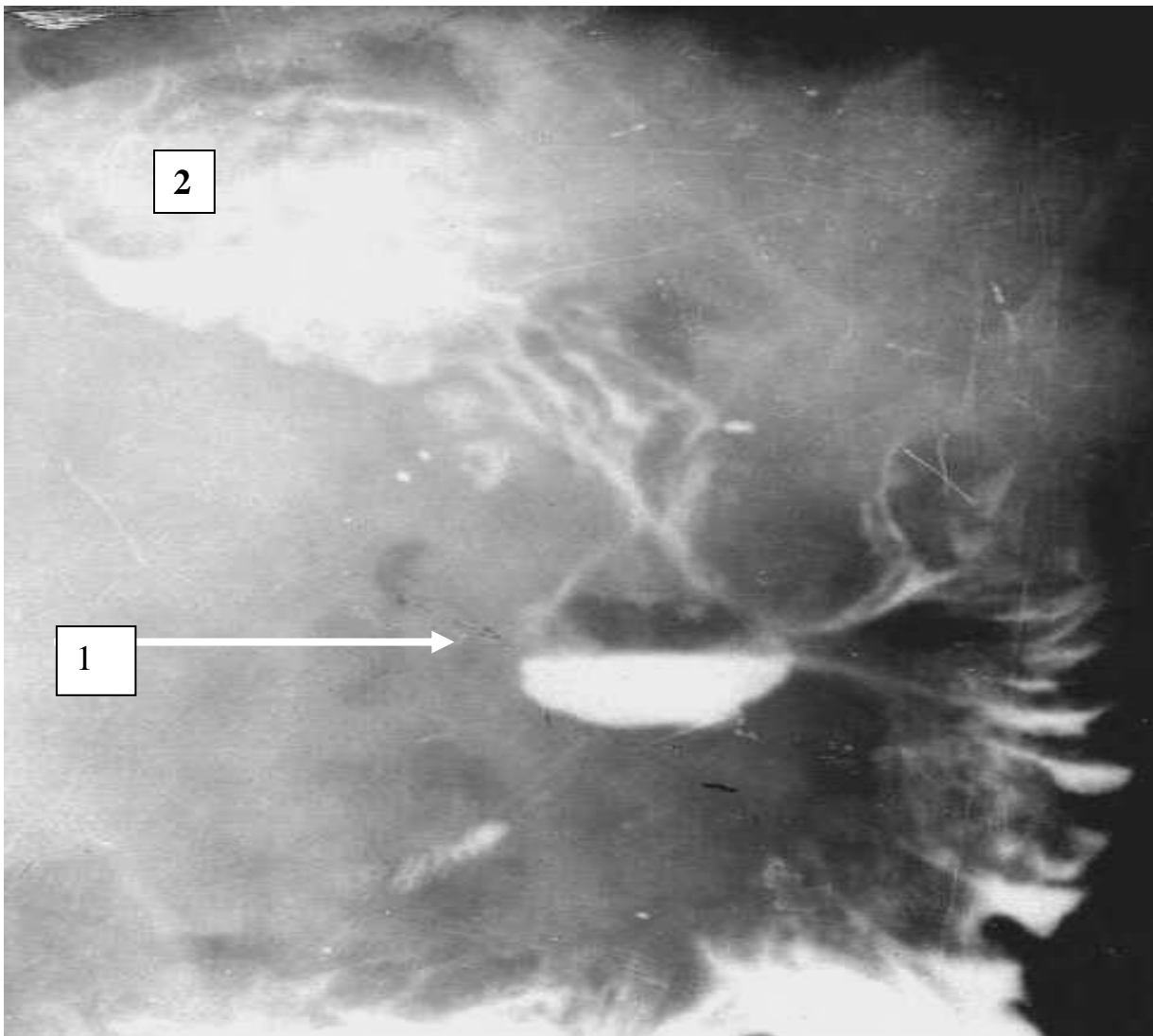
1. Какие заболевания можно заподозрить у данной больной?
2. Какие функциональные пробы можно использовать для верификации диагноза?
3. Перечислите методы инструментального обследования для клинической диагностики?
4. Какие признаки при целиакографии характерны для данного заболевания?
5. С какими заболеваниями следует провести дифференциальную диагностику?
6. Опишите возможные внеорганные места локализации морфологического субстрата.
7. Чем клинически проявляются гастринома, глюкаганомы?
8. Почему поджелудочную железу относят к железам смешанной секреции?
9. Какие гормоны вырабатывает поджелудочная железа?
10. Влияние инсулина на углеводный и жировой обмен.
11. Способы хирургического лечения в зависимости от локализации опухоли.
12. Какие осложнения возможны в послеоперационном периоде?

Задача № 20.

У больного 60 лет через 3 года после резекции желудка по поводу каллезной язвы желудка диагностирована пептическая язва гастроэнтероанастомоза с выраженным болевым синдромом с иррадиацией в область левого реберно-позвоночного угла. Признаков стеноза анастомоза и кровотечения из язвы нет.

Сопутствующей патологии у пациента не выявлено.

На рентгенограмме в области гастроэнтероанастомоза имеется глубокая ниша диаметром до 4 см (рис.). При исследовании желудочной секреции отмечена высокая кислотность. При введении атропина на фоне интрагастральной рН-метрии отмечено резкое снижение секреции. Провокационный кальциевый тест не приводит к повышению желудочной секреции, что указывает на вероятное отсутствие гастриноклеточной гиперплазии.



Резецированный по Ру желудок.

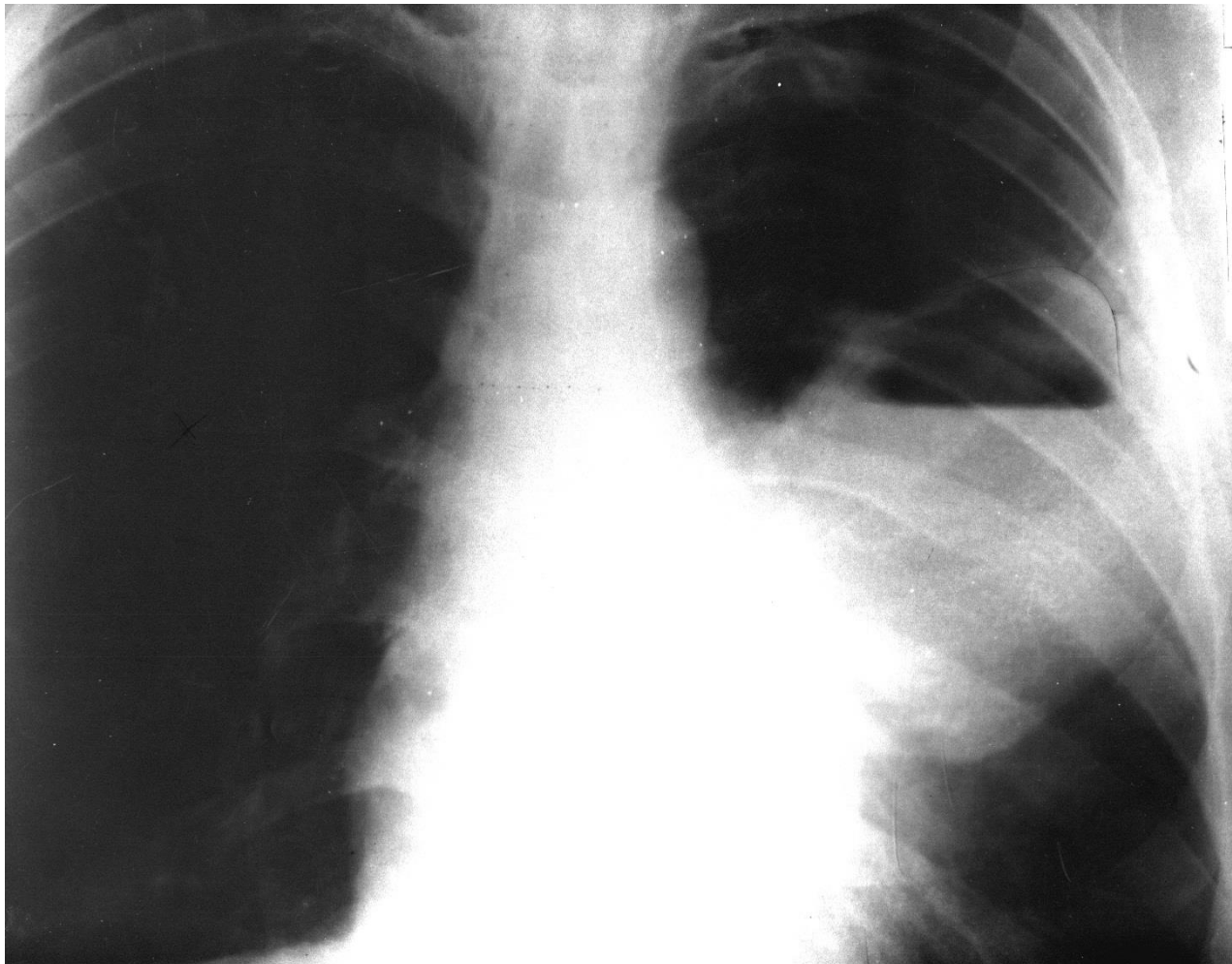
Пептическая язва в области гастроэнтероанастомоза (1) . Культи желудка (2) небольших размеров, нарушения эвакуации из культи желудка нет, проходимость анастомоза хорошая. Нормальная скорость продвижения контрастной взвеси по тонкой кишке

Вопросы.

1. Каков клинический диагноз ?
2. Какова причина образования пептической язвы ?
3. Какие функциональные отделы желудка Вы знаете?
4. С какими заболеваниями следует проводить дифференциальный диагноз?
5. Опишите рентгенограмму желудка?
6. Какой метод инструментальной диагностики следует назначить для уточнения диагноза?
7. С чем связана иррадиация болей в левый реберно-позвоночный угол?
8. На что указывает резкое торможение секреции после введения атропина?
9. Какие методы топической визуализации можно использовать для исключения гастриномы?
10. Какие лекарственные средства назначите?
11. Показано ли хирургическое лечение?
12. Какую операцию можно выполнить у данного больного?
13. Какие патологические синдромы встречаются после резекции желудка?

Задача № 21

У больного в возрасте 50 лет после переохлаждения температура тела повысилась до 39,5 °С, появились боли в груди слева, усиливающиеся при дыхании, отмечено отхождение скудной слизистой мокроты. Высокая температура наблюдалась в течение недели. Затем количество выделяемой мокроты с неприятным запахом увеличилось до 200 мл в сутки, общее состояние больного улучшилось, температура снизилась до нормы. При обследовании в левой подлопаточной области определялись укорочение перкуторного звука, ослабленное дыхание. Сделана рентгенограмма грудной клетки в прямой проекции.



Рентгенограмма грудной клетки в прямой проекции

Вопросы.

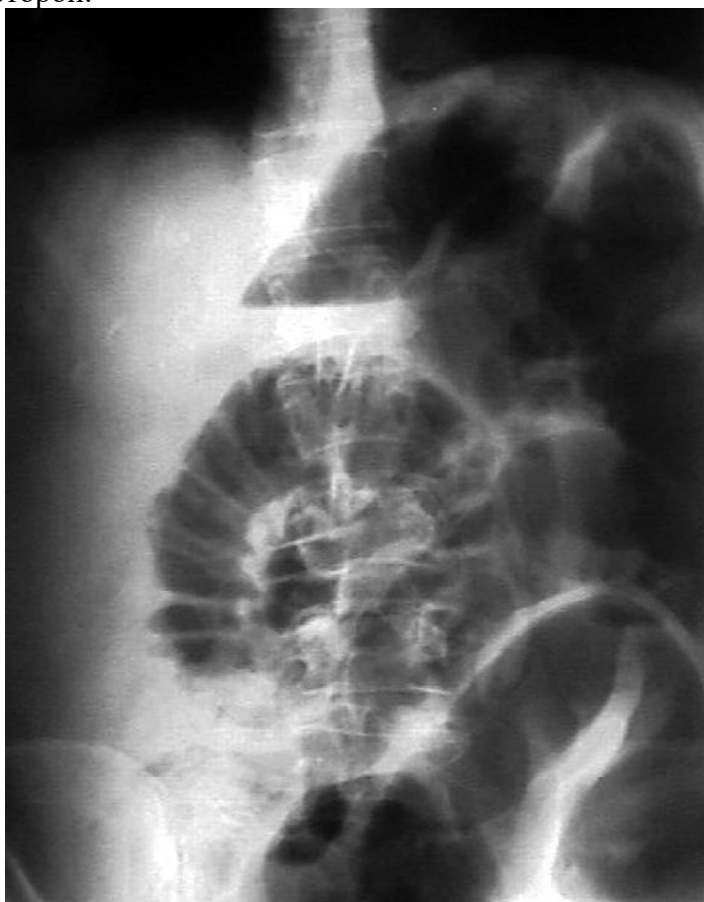
1. Опишите рентгенограмму легких.
2. О каком заболевании следует думать? Поставьте предварительный диагноз.
3. Какие пути попадания инфекции Вы можете назвать?
4. Опишите хирургическую анатомию легких.
5. Перечислите патогенетические факторы данного заболевания.
6. Какие фазы течения заболевания выделяют?
7. Перечислите исходы заболевания.
8. Какие дополнительные методы исследования необходимы в данном клиническом случае?
9. Какие антибактериальные препараты Вы назначите? Обоснуйте свой выбор.
10. Показано ли хирургическое лечение? Если да, то каков объём вмешательства.

11. Перечислите возможные осложнения в течении заболевания.
12. Когда показаны лобэктомия, пульмонэктомия?
13. С какими заболеваниями необходимо провести дифференциальный диагноз?
14. Какие методы эфферентной терапии можно использовать?

Задача № 22

Больной М., 51 года, поступил на плановое лечение в гастроэнтерологический стационар с предварительным диагнозом: «Хронический панкреатит, обострение». Болен в течение 2^{-х} месяцев. В анамнезе: 20 лет назад оперирован по поводу двусторонней косо́й пахово́й грыжи. Послеоперационных осложнений не было. В течение 3^{-х} лет страдает бедренной грыжей. Назначены спазмолитики, ферментные препараты, гастрофарм, М-холиноблокаторы. Через 12 дней от начала лечения появились резкие боли в животе схваткообразного характера, вздутие живота, многократная рвота.

При осмотре хирургом: состояние средней тяжести. Сознание ясное. Конституция нормостеническая. Кожные покровы обычной окраски. Костно-суставная система без патологии. Аускультативно дыхание везикулярное, хрипов нет. Границы сердца в пределах нормы. Тоны сердца ясные, ритм правильный, частота сердечных сокращений 88 ударов в минуту. Артериальное давление 110 и 70 мм рт. ст. Язык обложен белым налетом. Живот умеренно вздут, асимметричный, мягкий, болезненный в эпигастрии и в околопупочной области. В обеих паховых областях рубцы от грыжесечений. Ниже рубца в проекции бедренного кольца опухолевидное образование до 5 см в диаметре, не вправимое в брюшную полость, резко болезненное, отрицательный симптом кашлевого толчка. Симптомы раздражения брюшины отрицательные. Аускультативно перистальтика кишечника усилена, звонкая. Положительный симптом Склярова. Симптом поколачивания по поясничной области отрицательный с обеих сторон.



При ректальном исследовании – ампула свободная, стенки ее безболезненные. При обзорной рентгенографии органов брюшной полости выявлены множественные чаши Клойбера и Керкринговы складки в тонкой кишке (см. рисунок) . Анализ крови: гемоглобин – 132 г/л, гематокритная величина – 40 %, количество эритроцитов – $3,8 \cdot 10^{12}/л$, лейкоцитов – $13,4 \cdot 10^9/л$, б – 1%, п – 39%, с – 56%, л – 4%. Биохимические анализы в пределах нормы.

Обзорная рентгенограмма органов брюшной полости

Вопросы.

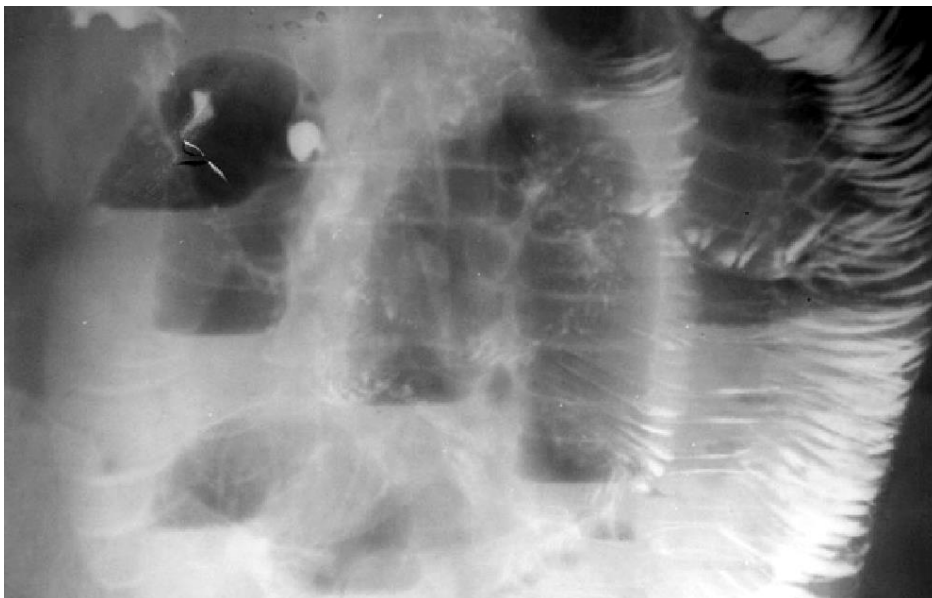
1. Сформулируйте клинический диагноз.
2. Дайте классификацию заболевания.
3. Приведите предрасполагающие и производящие факторы заболеваний.
4. Опишите хирургическую анатомию бедренного канала.
5. Какие осложнения наружных грыж Вы знаете?
6. С какими заболеваниями следует дифференцировать данное заболевание?
7. Охарактеризуйте патологические изменения при данном заболевании.
8. Показано ли хирургическое вмешательство в случае спонтанного вправления грыжи? Если да, то почему?
9. Приведите признаки жизнеспособности кишки.
10. Существуют ли особенности выполнения операции у данного больного?
11. Какую послеоперационную терапию Вы назначите?
12. Какие осложнения могут встретиться после операции?

Задача № 23

Больная А., 49 лет, инженер-химик, поступила в хирургическую клинику через 23 часа с момента заболевания с жалобами на схваткообразные боли в животе, тошноту, многократную рвоту, сухость во рту. В анамнезе хронический гастрит, хроническая железодефицитная анемия, гипертоническая болезнь. Проходила неоднократное лечение по поводу анемии. Отмечала наличие извращенного вкуса, проявляющееся желанием есть мел. Один год назад проходила обследование. Патологии со стороны желудка, двенадцатиперстной и тонкой кишок по данным эндоскопического и рентгенологического методов исследования выявлено не было. Операций на органах брюшной полости не проводилось.

При поступлении состояние средней тяжести, в сознании. Кожные покровы обычной окраски. Костно-суставная и мышечная система без патологии. В легких дыхание везикулярное, хрипы не выслушиваются. Границы сердца в пределах нормы. Тоны приглушены, ритм правильный, пульс 82 удара в минуту. Артериальное давление 190 и 100 мм рт. ст. Язык суховат, обложен белым налетом. Живот округлой формы, симметричный, умеренно вздут, при пальпации мягкий, болезненный в эпигастрии и в околопупочной области. Положительный симптом Склярова. Симптомов раздражения брюшины нет. Печень не увеличена, край ее мягкий, безболезненный. Симптом поколачивания по поясничной области отрицательный.

Общий анализ крови: Hb 96 г/л, лейкоцитов крови $18,2 \cdot 10^9$ /л, п – 4%, с – 85%, л – 7%, м – 4%, СОЭ – 23 мм/час; общий анализ мочи: белок 132 мг/л, лейкоцитов 1–2 в п/зрения, эпителия – 3–5 в п/зрения, бактерии. При ультразвуковом исследовании патологии со стороны печени, желчных путей, поджелудочной железы, селезенки, почек не обнаружено. При обзорной рентгенографии органов брюшной полости выявляются множественные чаши Клойбера и Керкринговы складки в тонкой кишке.



Обзорная рентгенограмма органов брюшной полости

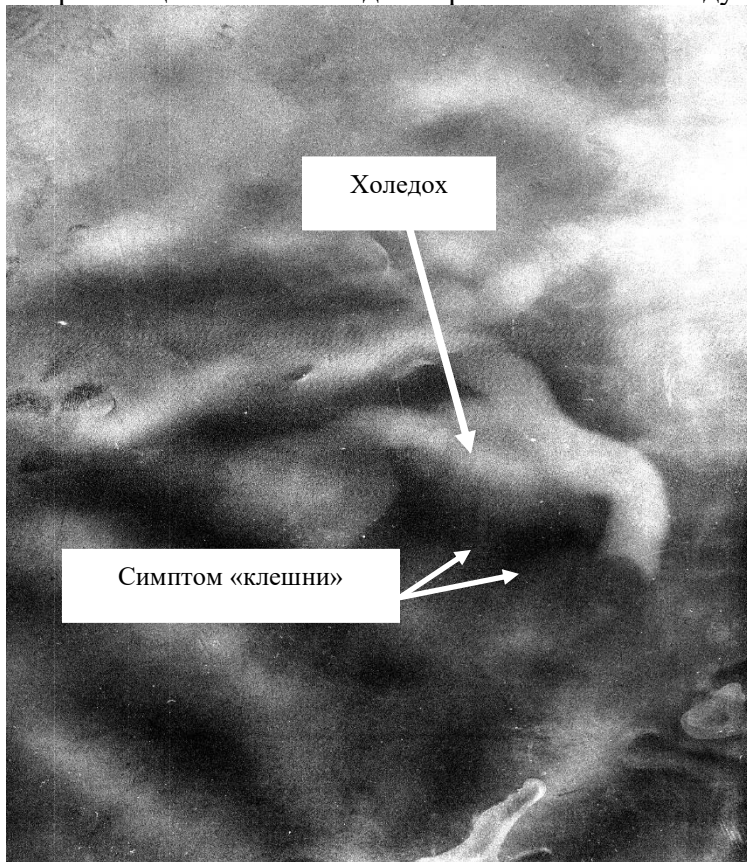
В правой подвздошной области нечетко определяется интенсивное гомогенное образование до 5 см в диаметре. Назначена консервативная терапия, на фоне которой улучшение не наступило. Отмечено появление защитного напряжения мышц передней брюшной стенки в эпи- и мезогастрии, положительный симптом Щеткина—Блумберга. «Шум плеска» стал более выраженным.

Вопросы.

1. Какова вероятная причина заболевания?
2. Сформулируйте и обоснуйте клинический диагноз.
3. Дайте классификацию заболевания.
4. Приведите предрасполагающие и производящие факторы заболеваний.
5. С какими заболеваниями следует дифференцировать данное заболевание?
6. Охарактеризуйте патофизиологические изменения при данном заболевании.
7. Какую консервативную терапию Вы назначите до операции?
8. Какие дополнительные методы диагностики Вы назначите для уточнения диагноза?
9. Приведите признаки жизнеспособности кишки.
10. Существуют ли особенности выполнения операции у данного больного?
11. Какую послеоперационную терапию Вы назначите?
12. Какие осложнения могут встретиться после операции?

Задача № 24.

У больной 75 лет с желчнокаменной болезнью после очередного приступа появилась желтушность склер и кожи. При обследовании выявлен увеличенный болезненный желчный пузырь, симптомы раздражения брюшины отсутствуют. Сопутствующие заболевания: ИБС, гипертония, мерцательная аритмия. При УЗИ выявлен калькулез желчного пузыря и холедоха. Диаметр печечно-желчного протока 15 мм. Больной выполнено чрескожная чреспеченочная микрохолестистостомия под контролем УЗИ с последующей фистулохолангиографией (рис. 1) .



Фистулохолангиограмма

Вопросы.

1. Каков вероятный диагноз у этого больного?
2. Причина расширения холедоха и каков диаметр его в норме?
3. Опишите хирургическую анатомию внепеченочных желчных путей?
4. Какие эндоскопические лечебно-диагностические вмешательства можно использовать?
5. Перечислите вероятные изменения в лабораторных показателях и в чем заключается их диагностическое значение?
6. Определите объем операции с учетом сопутствующей патологии?
7. Какие методы интраоперационного исследования используются в хирургии желчных путей?
8. Каков объем предполагаемого хирургического вмешательства?
9. Назначьте предоперационное лечение с учетом ИБС с нарушением ритма?
10. Опишите макроскопическую картину печени при механической желтухе?
11. Назовите способы наружного дренирования холедоха?
12. Каковы причины образования камней в желчных протоках после холецистэктомии?

Задача № 25

Больной К., 64 лет, поступил в стационар через 16 часов после возникновения схваткообразных болей внизу живота с жалобами на задержку стула и газов, тошноту, однократную рвоту. Страдает запорами в течение 8 лет.

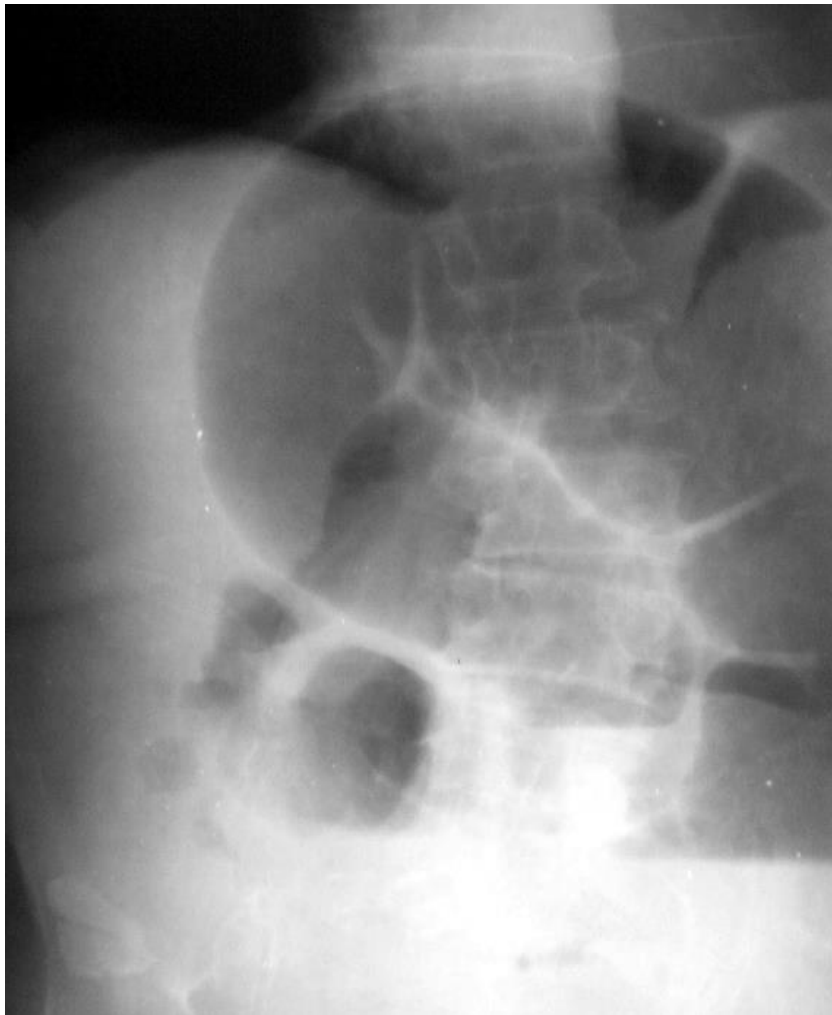Общее состояние средней степени тяжести. Сознание ясное, положение пассивное.

Кожные покровы бледно-розовые. В легких дыхание везикулярное, хрипов нет, ЧДД 20 в минуту. Тоны сердца приглушены, ритм правильный с частотой 90 ударов в минуту. Пульс напряженный, хорошего наполнения. Артериальное давление 160 и 90 мм рт. ст.

Живот вздут, ассиметричен за счет выбухания его верхних отделов справа. При пальпации мягкий, не напряженный, болезненный по ходу толстой кишки. Левая подвздошная область «пустая».

Симптомы Склярова и «Обуховской больницы» положительны. Определяется «шум плеска».

Произведена обзорная рентгенография органов брюшной полости (см. рисунок) .



Обзорная рентгенограмма органов брюшной полости

Вопросы

1. Каков предварительный диагноз?
2. Какие дополнительные методы обследования помогут в постановке диагноза?
3. С какими заболеваниями следует дифференцировать данную патологию?
4. Какой должна быть тактика хирурга в данной ситуации?
5. Приведите классификацию острой кишечной непроходимости?
6. О каком виде кишечной непроходимости можно думать у данного больного?
7. Перечислите признаки жизнеспособности кишки.
8. В чем особенности строения и кровоснабжения толстой кишки?

9. В каких отделах кишечника чаще случаются завороты?
10. Перечислите причины заворота кишечника?
11. Какие особенности послеоперационного ведения больного, если была выполнена операция Гартмана?
12. Какой прогноз?

2. Ситуационные задачи для текущего ежедневного контроля

Кейс задачи к разделу 1. Частная хирургия IX семестр.

Тема 1.1. Принципы подготовки больных к операции. Ведение послеоперационного периода, послеоперационные осложнения.

1. Больной 56 лет поступил в приемный покой с клоническими судорогами. В анамнезе – гиперацидный гастрит. Какой должна быть последовательность действий при оказании помощи?
2. Больная 48 лет с механической желтухой переведена из инфекционного отделения в хирургическое. Какие дополнительные исследования необходимо провести для уточнения диагноза? Ваш окончательный диагноз? В чем будет заключаться предоперационная подготовка?
3. Больному в возрасте 62 лет показано оперативное лечение по поводу язвенной болезни желудка. Какие обследования ему необходимо провести?
4. В чем заключается предоперационная подготовка больных с токсическим зобом?
5. Операция по поводу острого аппендицита начата под местным обезболиванием, но червеобразный отросток оказался в забрюшинном пространстве. Из-за боли больной стал вести себя беспокойно. Каковы действия хирурга?
6. Больному по поводу хронического аппендицита показано оперативное лечение в плановом порядке, но у него развилось гнойничковое заболевание кожных покровов. Какова тактика хирурга?
7. На второй и третий день после резекции желудка по Бильрот-I больной беспокоит рвота с обильным желудочным содержимым. В чем ее причина и каковы ваши действия?
8. На второй день после аппендэктомии пациента беспокоят боли в правом подреберье. Появилась бледность кожных покровов. Показатели крови: Hb – 96 г/л, количество эритроцитов – $3 \cdot 10^{12}$ / л. Отмечена общая слабость. Какое осложнение развилось? В чем будет заключаться Ваша тактика?
9. У больного после лапаротомии в течение трех дней отсутствует стул, не отходят газы, живот вздут. Каковы развившееся осложнение и тактика хирурга?
10. У больного на 3-й день после операции повысилась температура тела до 38 °С, в легких выслушиваются влажные хрипы. Каковы развившееся осложнение и тактика хирурга?

Тема 1.2. Ошибки, опасности и осложнения в лечении острого аппендицита. Дифференциальная диагностика острых урологических, гинекологических и хирургических заболеваний брюшной полости..

1. Больной 42 лет поступил с жалобами на постоянные боли в области пупка и однократную рвоту. Боли появились 3 часа назад в эпигастральной области, которые постепенно переместились в правую подвздошную область. Пульс – 88 уд. / мин, язык с белым налетом, мочеиспускание не нарушено. Симптомы Щеткина–Блюмберга и Раздольского положительные в правой подвздошной области. Количество лейкоцитов – $8 \cdot 10^9$ /л. В анамнезе – язвенная болезнь желудка. Каковы Ваши диагноз и тактика?

2. Больная 32 лет поступила в стационар с жалобами на постоянные боли в правой половине живота, тошноту и однократную рвоту. Пульс – 82 уд. / мин, температура тела – 37,2 °С. Стул нормальный, мочеиспускание не нарушено. Положительные симптомы Воскресенского и Щеткина–Блюмберга в правой подвздошной области. Число лейкоцитов в крови – $6,4 \cdot 10^9$ /л, в моче – 2–3 в поле зрения. Каковы диагноз и тактика хирурга?
3. Больная 28 лет, поступившая в стационар, жалуется на боли в нижней половине живота, необычное течение менструации. В момент госпитализации боли усилились, особенно в правой подвздошной области. Симптомы Щеткина – Блюмберга и Воскресенского слабopоложительные. Язык влажный, слегка покрыт белым налетом. Пульс – 86 уд. / мин, количество лейкоцитов – $9 \cdot 10^9$ /л. Консультация гинеколога: признаки эндометрита. Каковы диагноз и тактика хирурга?
4. Больной 52 лет страдает язвенной болезнью 12-перстной кишки в течение 10 лет. За 6 часов до госпитализации появились боли в эпигастральной области, которые затем переместились в правую подвздошную область. Искусственно вызванная рвота облегчения не дала. Пульс – 82 уд. / мин. Язык отечен, слегка обложен коричневатым налетом. Симптомы Щеткина–Блюмберга и Воскресенского слабopоложительные. Отмечаются умеренный дефанс мышц правой половины живота и болезненность в правом подреберье. Каковы диагноз и тактика хирурга?
5. На 6-й день после аппендэктомии температура больного повысилась до 39 °С и приобрела гектический характер. Появились боли в правом подреберье, увеличилась печень. Количество лейкоцитов – $13 \cdot 10^9$ /л, СОЭ – 26 мм/ч. Каковы диагноз и тактика хирурга?
6. После удаления деструктивного аппендикса на 5-й день температура тела повысилась до 39 °С, появились боли в низу живота, отмечены жидкий частый стул, учащенное мочеиспускание. Количество лейкоцитов – $12 \cdot 10^9$ /л, анализ мочи без патологических изменений. При исследовании прямой кишки выявлено нависание ее передней стенки. Назовите осложнение, определите тактику хирурга.
7. На второй день после аппендэктомии пациента беспокоят боли в правом подреберье. Появилась бледность кожных покровов. Показатели крови: Hb – 96 г/л, количество эритроцитов – $3 \cdot 10^{12}$ /л. Отмечена общая слабость. Какое осложнение развилось? В чем будет заключаться Ваша тактика?
8. У молодой женщины внезапно возникли сильные боли в нижней половине живота справа. Боли носят постоянный характер, иррадируют в прямую кишку. Общее состояние больной удовлетворительное, температура, пульс 100 в минуту, язык влажный. Живот не вздут, участвует в акте дыхания. При пальпации брюшной стенки в правой подвздошной области она напряжена, резко болезненна. Симптом Щеткина-Блюмберга определяется во всей нижней половине живота, симптом Ровзинга - положителен, симптом Ситковского - отрицателен, но при малейшей движении больной боли в животе усиливаются. Лейкоцитов в крови $12,3 \cdot 10^9$ /л. Какое заболевание вы предположили? Какие дополнительные исследования нужно сделать? Как лечить больную?
9. У больной 50 лет, поступавшей в хирургическое отделение на 4-е сутки от начала заболевания диагноз острого аппендицита несомненен. Ни при пальпации, ни при вгалищном и ректальном исследования четких данных об инфильтрате не получено. Больную решено оперировать. Вскрыта брюшная полость и обнаружен аппендикулярный инфильтрат. Каковы ваши действия на операционном столе? Каково дальнейшее лечение больной?
10. У больной 30 лет внезапно появились сильные боли в правой подвздошной области, слабость, кратковременная потеря сознания. Больная бледна. Пульс 120 уд/мин. Температура тела нормальная. Язык чист, влажен. Живот принимает участие в дыхании, мягкий. Но в правой подвздошной области определяется болезненность. Симптом Щеткина-Блюмберга положительный. Лейкоцитов в крови $10 \cdot 10^9$ /л. О каком заболевании можно думать? Что следует уточнить из анамнеза? Какие дополнительные исследования помогут подтвердить предполагаемый диагноз?

11. Больной 26 лет поступил на 4-й день заболевания. Собранный анамнез и клиническая картина в момент осмотра не вызывают сомнения в том, что у больного острый аппендицит. Однако в правой подвздошной области определяется плотное неподвижное образование размером 10x12см, прилегающее к гребешку подвздошной кости, болезненное при пальпации. Общее состояние больного вполне удовлетворительное, перитонеальные симптомы не выражены. Какой диагноз вы поставите? Как будете лечить больного?

12. Девушка 18 лет поступила в приемное отделение с жалобами на боли в правой подвздошной области. Боли начались, внезапно 2 часа назад, распространились по всему животу, иррадиировали в крестец и задний проход. Затем они локализовались в правой подвздошной области. Больная отмечала головокружение, слабость, тошноту. Последняя менструация закончилась 12 дней назад, была в срок. При осмотре отмечена бледность кожного покрова. Температура нормальная, пульс 100 в мин. Язык чистый, влажный. Живот мягкий, в правой подвздошной области небольшое напряжение мышц. Анализ мочи без отклонений от нормы. Лейкоцитоз в крови $10 \cdot 10^9/\text{л}$, эритроцитов - $3,1 \cdot 10^9/\text{л}$, гемоглобин 100 г/л. Ваш диагноз и тактика лечения?

13. Больной 36 лет поступил через 4 часа от начала заболевания. Заболевание началось очень остро, резкими болями в эпигастральной области, была однократная рвота. Больной находился в квартире один и смог вызвать врача только через 3 часа. В момент осмотра общее состояние больного удовлетворительное, жалуется на боли в правой подвздошной области, где имеется резкая локальная болезненность, защитное напряжение мышц и положительный симптом Щеткина-Блюмберга. Температура $37,3 \text{ C}$, пульс 100 уд/мин. Лейкоцитов в крови $15 \cdot 10^9/\text{л}$. Положительным оказался и симптом Ровзинга. Был поставлен диагноз острого аппендицита и больному взята на операцию. Однако после вскрытия брюшной полости выделилось значительное количество мутной жидкости с кусочками непереваренной пищи. Каков правильный диагноз? Почему ошибся хирург? Что следует предпринять?

14. У больного 18 лет появилась острая боль в правой подвздошной области, температура повысилась до 38 C , была рвота. Боли периодически усиливались. При осмотре: пульс 96 уд/мин, язык суховат, живот при пальпации болезненный в правой подвздошной области, там же определяется защитное напряжение мышц и положительный симптом Щеткина-Блюмберга. Симптом Ровзинга положительный, симптом Ситковского отрицательный. Лейкоцитов в крови $12,0 \cdot 10^9/\text{л}$. С диагнозом острого аппендицита больному взята на операцию. При вскрытии брюшной полости обнаружены значительные изменения в терминальном отделе подвздошной кишки. Она багрового цвета, покрыта фибринозными наложениями. Стенка кишки утолщена, отечна. На брыжейке – участки субсерозных кровоизлияний, определяются увеличенные лимфатические узлы. Червеобразный отросток утолщен и гиперемирован. Какое заболевание у больного? Что следует произвести во время операции? Какое лечение рекомендуется после операции?

15. У больной с 35-недельной нормально протекающей беременностью появились сильные боли в правой подвздошной области, рвота, температура тела $37,8 \text{ C}$. Язык сухой, обложен белым налетом. Дно матки пальпируется на два поперечных пальца выше пупка. В правой половине живота, больше в нижнем отделе, определяется при пальпации резкая болезненность, защитное напряжение мышц, положительный симптом Щеткина-Блюмберга. Симптом Пастернацкого отрицателен, лейкоцитов в крови $16,0 \cdot 10^9/\text{л}$. В моче следы белка, 5-6 лейкоцитов в поле зрения. Ваш диагноз, тактика лечения?

16. Во время операции, которая производится больному 30 лет по поводу острого аппендицита, развившегося у него на фоне вполне удовлетворительного общего состояния, из брюшной полости выделилось большое количество прозрачной серозной жидкости. Червеобразный отросток, выведенный в рану, оказался неизменным, дивертикул Меккеля при ревизии тонкой кишки не обнаружен, однако на брюшине, покрывающей толстый и

тонкий кишечник и брыжейку, обнаружено высыпание небольших белесоватых бугорков. Какое заболевание у больного? Как следует поступить?

17. Больной 32 лет обратился с жалобами на боли в правой подвздошной области, появившиеся неделю назад. Сначала возникла сильная боль в эпигастрии, была однократная рвота, температура тела поднималась до 37,6 С. Затем боли локализовались в правой подвздошной области, значительно стихли, но не исчезли совсем. Стул был нормальный. При осмотре: язык влажный, температура нормальная, отмечается небольшая болезненность в правой подвздошной области, напряжения мышц нет. Положительны симптомы Ситковского и Ровзинга. Симптом Щеткина-Блюмберга отрицательный. Никаких образований в брюшной полости не определяется. Лейкоцитов в крови $8,0 \cdot 10^9/\text{л}$. Анализ мочи без особенностей. Ваш диагноз и тактика лечения?

18. После удаления деструктивного аппендикса на 5-й день температура тела повысилась до 39 °С, появились боли в низу живота, отмечены жидкий частый стул, учащенное мочеиспускание. Количество лейкоцитов – $12 \cdot 10^9/\text{л}$, анализ мочи без патологических изменений. При исследовании прямой кишки выявлено нависание ее передней стенки. Назовите осложнение, определите тактику хирурга.

19. Больной 52 лет страдает язвенной болезнью 12-перстной кишки в течение 10 лет. За 6 часов до госпитализации появились боли в эпигастриальной области, которые затем переместились в правую подвздошную область. Искусственно вызванная рвота облегчения не дала. Пульс – 82 уд. / мин. Язык отечен, слегка обложен коричневатым налетом. Симптомы Щеткина-Блюмберга и Воскресенского слабopоложительные. Отмечаются умеренный дефанс мышц правой половины живота и болезненность в правом подреберье. Каковы диагноз и тактика хирурга?

20. Больной 42 лет поступил с жалобами на постоянные боли в области пупка и однократную рвоту. Боли появились 3 часа назад в эпигастриальной области, которые постепенно переместились в правую подвздошную область. Пульс – 88 уд. / мин, язык с белым налетом, мочеиспускание не нарушено. Симптомы Щеткина-Блюмберга и Раздольского положительные в правой подвздошной области. Количество лейкоцитов – $8 \cdot 10^9/\text{л}$. В анамнезе – язвенная болезнь желудка. Каковы Ваши диагноз и тактика?

21. У больной 32 лет во время операции, предпринятой по поводу острого аппендицита, никаких макроскопических изменений в отростке не найдено. При ревизии брюшной полости обнаружено большое количество увеличенных от 0,5 до 3 см лимфатических узлов в брыжейке тонкого кишечника. Какое заболевание у больной? Существуют ли отличительные признаки этого заболевания? Как следует поступить во время операции?

22. У молодой женщины внезапно возникли боли в нижнем отделе живота слева. Боли носят постоянный характер, иррадиируют в прямую кишку. Последние 2 года лечилась в женской консультации. Объективно: состояние удовлетворительное, температура 38°С, пульс 102 удара в минуту. Язык влажный. Живот не вздут, участвует в акте дыхания. Пальпаторно- в нижнем отделе живота напряжение мышц передней брюшной стенки, резкая болезненность, положительный симптом Щеткина-Блюмберга по всей нижней половине живота. Симптомы Ровзинга, Ситковского отрицательные. Боль при пальпации передней стенки прямой кишки. При вагинальном исследовании усиление болей внизу живота при смещении шейки матки. Ваш диагноз и действия.

23. Больную 65 лет в течение 3 суток беспокоят боли в правом подреберье, иррадиирующие в правое плечо, тошнота, эпизодически рвота. Боли усилились после приема пищи. Температура 38°С по вечерам, сильная слабость. Дома принимала спазмолитики. 5 часов тому назад состояние больной резко ухудшилось, появились боли по всему животу, чувство страха, одышка, рвота. Объективно: кожные покровы бледные, покрыты липким потом, температура 39,5°С. Пульс 120 ударов в минуту. Язык сухой. Живот умеренно вздут. Пальпаторно - резкая болезненность и

напряжение мышц, больше в правой половине живота, положительный симптом Щеткина-Блюмберга в этой же зоне. Ваш диагноз и лечебная тактика.

24. Больной 17 лет доставлен в приемный покой горбольницы с жалобами на боли в эпигастрии, рвоту через 2 часа после заболевания. С приемом пищи появление болей не связывает. Состояние удовлетворительное, пульс 90 ударов в минуту, АД-120/70 мм рт. ст. Живот не вздут, мягкий, при пальпации болезненный в области пупка, кишечные шумы отчетливые, синдром Щеткина отрицательный. Температура тела 37,2°C. Стул и мочеотделение не нарушены. Заболел впервые. В крови - лейкоцитоз 12000, Анализ мочи без изменений. Какое заболевание наиболее вероятно? Ваша тактика.

25. Больная 28 лет доставлена в больницу с жалобами на боли в нижней половине живота. Боли возникли внезапно по всему животу, имели постоянный характер. Нарушений стула не было. Задержки месячных нет. Состояние удовлетворительное. Температура тела 37,8°C. Живот мягкий, при пальпации болезненный в нижних отделах, больше справа, симптом Щеткина слабо положителен. Тахикардии нет. АД-120/70 мм рт. ст. Диурез в норме, анализ крови - лейкоцитоз 13000. Какое заболевание наиболее вероятно? Что необходимо сделать для верификации диагноза?

26. Больной 27 лет госпитализирован в хирургическое отделение с жалобами на схваткообразные боли в животе, жидкий стул, высокую температуру. Боли возникли внезапно, около 12 часов до поступления в больницу. Рвоты не было. Температура тела 37,6°C. Объективно: живот вздут, резко болезнен во всех отделах, больше справа, здесь же определяется выраженная мышечная защита", положительный симптом Щеткина-Блюмберга. Ваш диагноз.

Тема 1.3. Заболевания желчевыводящих путей и печени.

1. У больной, 65 лет, в течение ряда лет страдающей приступами желчно-каменной болезни, очередной приступ не купировался окончательно. Спустя два месяца больная продолжала отмечать тупые ноющие боли в правом подреберье, которые беспокоили ее постоянно. При пальпации там же определяется значительных размеров плотноэластическое, малоблезненное образование с гладкой поверхностью. Симптомы раздражения брюшины не выражены. Температура нормальная, лейкоцитоз 5600.

Ваш диагноз и тактика лечения?

2. У больной, 38 лет, после принятия жирной пищи впервые появились сильные боли в правом подреберье с иррадиацией в правое плечо и лопатку. Поднялась температура до 38,3°, была однократная рвота. При пальпации правого подреберья определялась болезненность и напряжение мышц, положительный симптом Щеткина—Блюмберга. Лейкоцитов 12000. После назначения спазмолитиков, антибиотиков, новокаиновой блокады состояние улучшилось. Температура снизилась до нормы, боли уменьшились, напряжение мышц стало меньше и к концу 3 суток полностью исчезло. Небольшая болезненность оставалась в точке желчного пузыря. Лейкоцитов стало 6000. Ваш диагноз и дальнейшая тактика лечения?

3. У больного, 56 лет, в течение 5 лет страдающего приступообразными болями в правом подреберье, очередной приступ болей сопровождается рвотой, повышением температуры до 38,5°, напряжением мышц в правом подреберье, небольшой иктеричностью склер. Положительный симптом Щеткина—Блюмберга в правом подреберье. Проводимые консервативные мероприятия (антибиотики, спазмолитики, новокаиновая блокада) не дают вот уже в течение 3 суток каких-либо положительных результатов. Лейкоцитоз колеблется от 15000 до 18000. Ваш диагноз и тактика лечения?

4. Больная, 60 лет, тучная женщина, страдает желчно-каменной болезнью, хроническим калькулезным холециститом, тяжелым диабетом и кардиосклерозом с недостаточностью кровообращения II А ст. Приступы холецистита у больной бывают 3—4 раза в год, протекают тяжело, однако, учитывая ряд серьезных противопоказаний, хирурги отказывали больной в

операции. Неделю назад у больной начался очередной сильный болевой приступ, но в отличие от предыдущих, он сопровождался желтухой. Иктеричность появилась через сутки после начала приступа, а к моменту поступления в больницу желтуха была сильно выражена, билирубин крови составлял 6,7 мг%. Механический характер желтухи сомнения не вызывал. Несмотря на энергичное консервативное лечение, желтуха нарастает. Что случилось с больной? Какова должна быть тактика ее лечения?

5. Больная, 34 лет, эмоционально лабильная женщина, в течение 3 лет страдает периодически появляющимися кратковременными приступами сильных болей в правом подреберье, иррадиирующими в правое плечо и лопатку, капризным аппетитом, периодически бывают поносы, сменяющиеся запорами. Боли не сопровождаются повышением температуры, не связаны с приемом пищи. Продолжаются приступы от одного до пяти часов. Иктеричности кожи и слизистых оболочек никогда не отмечалось. При пальпации области правого подреберья напряжения мышц нет, небольшая болезненность определяется в точке желчного пузыря. Больная жалуется на неприятные ощущения, возникающие при пальпации брюшной аорты и толстого кишечника. Лейкоцитов 6000. Все три порции, полученные при дуоденальном зондировании, без особенностей. При контрастной холецистографии камни не обнаружены, пузырь несколько растянут, после приема желтков медленно сокращается. Ваш диагноз и тактика лечения?

6. Больная тучная женщина, 78 лет, поступила на третий день от начала приступа острого холецистита. Калькулезным холециститом страдает более 20 лет. Приступы частые и протекают тяжело, однако учитывая почтенный возраст больной, а главное, наличие таких противопоказаний, как тяжелая легочная недостаточность, недостаточность кровообращения II Б с г., хроническая почечная недостаточность и ожирение, операцию раньше больной не предлагали. Несмотря на энергичное консервативное лечение, воспалительный процесс явно прогрессировал и возникла угроза перфорации желчного пузыря. Какова должна быть тактика хирурга?

7. Больной, 72 лет, по поводу острого флегмонозного холецистита произведена операция холецистостомии. Состояние больной после операции стало быстро улучшаться, и через 5—7 дней она себя чувствовала вполне удовлетворительно. Беспокоило ее лишь наличие дренажной трубки в пузыре и истечение желчи. Какие показатели необходимо учесть для определения сроков удаления трубки? Как удаляется трубка? Требуется ли имеющийся наружный желчный свищ специального закрытия?

8. Больная, 45 лет, оперирована по поводу острого холецистита. Проведена холецистэктомия. Удаление пузыря протекало со значительными техническими трудностями. В области шейки пузыря была значительная инфильтрация тканей. Пузырный проток короткий, но его удалось перевязать двумя лигатурами. Однако хорошо перитонизировать ложе пузыря и культю его не удалось. Как вы закроете брюшную полость?

9. Больная, 38 лет, третий раз за 2 последних года доставляется в клинику с приступом острого холецистита. Поступила с явлениями раздражения брюшины, которые постепенно нарастают. Выражена и становится интенсивнее желтушность кожных покровов. Билирубин крови 27 мкмоль/л. В моче уробилина нет. Кал частично обесцвеченный. К концу вторых суток решено больную оперировать. Какая операция в данном случае будет выполнена? К какой интраоперационной диагностике следует обязательно прибегнуть?

10. У больного, страдающего периодически болями в правом подреберье на протяжении 5 лет, в порядке обследования проведено дуоденальное зондирование. При этом порция А оказалась без особенностей. Порцию В получить не удалось, в порции С оказалось до 25 лейкоцитов в поле зрения, большое количество кристаллов холестерина, и слизи. Как вы трактуете данные дуоденального зондирования? Ваш диагноз и дальнейший план обследования больной?

11. Во время операции больного по поводу острого калькулезного холецистита после холецистэктомии через культю пузырного протока произведена холангиография. На

рентгенограмме определяются расширенные печеночные и общий желчный проток. В начале общего желчного протока виден как бы обрыв контрастного вещества, дальше общий желчный проток не контрастируется и в двенадцати-перстную кишку контрастное вещество не поступает. Как вы расцениваете данные холангиограммы? Каковы ваши дальнейшие действия? Как вы закончите операцию?

12. У больной, 48 лет, во время операции по поводу острого холецистита обнаружен больших размеров напряженный флегмонозно измененный желчный пузырь. Он удален. Общий желчный проток расширен до 3 см в диаметре. При холедохотомии удалены 2 камня 1x1 см и большое количество темной замазко-образной массы с наличием множества мелких камней и песка. Каким образом хирург должен закончить операцию?

13. Во время операции больной 43 лет по поводу обострения хронического калькулезного холецистита после удаления желчного пузыря было обнаружено значительное расширение общего желчного протока. Вблизи сфинктера Одди обнаружен значительных размеров дефект наполнения—камень. Контрастное вещество из общего желчного протока свободно поступает в 12-перстную кишку. Общее состояние больной удовлетворительное, желтухи у нее никогда не было. Как следует поступить хирургу?

14. Больной, 64 лет, с механической желтухой, оперирован с подозрением на камень общего желчного протока. Во время операции выяснилось, что у больного рак фетерова соска с переходом на стенку общего желчного протока. Пузырный проток проходим, желчный пузырь резко растянут и напряжен. Какую операцию можно выполнить в данном случае?

15. Больная 50 лет оперировала по поводу острого холецистита. Операция прошла гладко. Пузырь удален субсерозно от шейки. Хорошо перевязаны пузырьная артерия и проток. Культя пузыря и ложе надежно перитонизированы. Общий желчный проток проходим. Как вы зашьете брюшную полость?

16. У больной 48 лет, после приема жирной пищи впервые появились сильные боли в правом подреберье с иррадиацией в правое плечо и лопатку. Поднялась температура до 38,3 С, была однократная рвота. При пальпации правого подреберья определялась болезненность и напряжение мышц, положительный симптом Щеткина-Блюмберга. Лейкоцитов в крови $12,0 \cdot 10^9/\text{л}$. После назначения спазмолитиков, антибиотиков, новокаиновой блокады состояние улучшилось. Температура снизилась до нормы, боли уменьшились, напряжение мышц стало меньше и к концу 3-х суток полностью исчезло. Небольшая болезненность оставалась в точке желчного пузыря. Лейкоцитов в крови стало $6,0 \cdot 10^9/\text{л}$. Ваш диагноз и дальнейшая тактика лечения?

17. Вы оперируете больную с острым флегмонозным калькулезным холециститом. После холецистэктомии вы произвели холангиографию на операционном столе и убедились, что в желчных протоках камней нет. Во время операции обратили внимание на значительное увеличение поджелудочной железы и, вскрыв сальниковую сумку, увидели, что поджелудочная железа отечна, а на брюшине, покрывающей ее большое количество бляшек жирового некроза. Вы обратили внимание, что в брюшной полости имеется небольшое количество жидкости геморрагического характера. Как вы расцениваете обнаруженные в брюшной полости изменения? Что следует предпринять во время операции?

18. Больная 56 лет поступила в стационар с картиной обострения хронического холецистита на вторые сутки от начала приступа. Общее состояние больной было удовлетворительным. Температура 38,1 С. Пульс 92 уд/мин. Живот болезнен только в правом подреберье, где определялось умеренно выраженное защитное мышечное напряжение и положительный симптом Щеткина-Блюмберга. Остальные отделы живота оставались спокойными, больная получала консервативное лечение. Внезапно состояние больного резко ухудшилось: появились сильные боли животе, чувство страха, больная побледнела, появились одышка и рвота, температура повысилась до 40 С. Пульс стал 120 уд/мин. Лейкоцитоз увеличился до $9,0 \cdot 10^9/\text{л}$. Живот вздут, определяется разлитая болезненность и положительный симптом Щеткина-

Блюмберга по всей правой половине живота. Что произошло с больной? Какой должна быть тактика хирурга?

19. Больной Б. 75 лет поступил в клинику с жалобами на резкие боли в правом подреберье, тошноту и рвоту. Болен 4 дня. Накануне госпитализации состояние значительно ухудшилось. В прошлом неоднократно лечился по поводу желчнокаменной болезни. Состояние тяжелое, температура тела – 38,3 °С, язык сухой, живот болезненный, в правом подреберье – напряженный. Симптомы Ортнера, Кера, Щеткина – Блюмберга положительные, пульс аритмичный. Каковы диагноз и тактика лечения?

20. Больная 67 лет поступила в отделение через 20 часов от начала заболевания с жалобами на боли в правом подреберье, рвоту, лихорадку. При объективном исследовании выявлены резкая болезненность в правой половине живота, положительные симптомы Щеткина – Блюмберга, Образцова, френеникус-симптом. Количество лейкоцитов – $12 \cdot 10^9/\text{л}$, температура тела – 38,3 °С. Язык сухой, покрыт налетом. Каковы диагноз и тактика хирурга?

21. У больной 75 лет с желчнокаменной болезнью после очередного приступа появилась желтушность склер и кожи. При обследовании выявлен увеличенный болезненный желчный пузырь, симптомы раздражения брюшины отсутствуют. Сопутствующие заболевания: ИБС, гипертония, мерцательная аритмия. При УЗИ выявлен калькулез желчного пузыря и холедоха. Диаметр печеночно-желчного протока 15 мм. Каковы тактика и методы интраоперационного исследования?

22. Больная 67 лет поступила в клинику с жалобами на желтуху, кожный зуд, боли в эпигастральной области. Болеет 2 недели. Моча темного цвета, кал обесцвечен. Живот мягкий, при пальпации в эпигастральной области болезненный. Количество общего билирубина – 212, прямого – 100 мкмоль/л, щелочной фосфатазы – 6, АЛАТ – 0,65 ммоль/(ч.л), количество лейкоцитов – $5 \cdot 10^9/\text{л}$. Каковы предварительный диагноз и дополнительные исследования?

23. Больная А. 47 лет доставлена в больницу с желчнокаменной болезнью, осложненной механической желтухой. Заболела за 3 дня до госпитализации. Какова тактика хирурга?

24. Больной Б. 75 лет поступил в клинику с жалобами на резкие боли в правом подреберье, тошноту и рвоту. Болен 4 дня. Накануне госпитализации состояние значительно ухудшилось. В прошлом неоднократно лечился по поводу желчнокаменной болезни. От операции отказался. Состояние тяжелое, температура тела – 38,3 °С, язык сухой, живот болезненный, в правом подреберье – напряженный. Симптомы Ортнера, Кера, Щеткина – Блюмберга положительные, пульс аритмичный. Каковы диагноз и тактика лечения?

Тема 1.4. Постхолецистэктомический синдром.

1. Через 30 дней после холедохостомии по дренажу отделяется до 1 л желчи в сутки. Кал обесцвечен. Какова тактика хирурга?

2. У больной 48 лет через год после удаления желчного пузыря возобновились приступы болей в правом подреберье. При осмотре выявлены положительные симптомы Ортнера, Кера. Количество лейкоцитов крови составило $10,5 \cdot 10^9/\text{л}$. На холеграмме в области культи пузырного протока отмечена задержка контрастного вещества. Каковы диагноз и тактика хирурга?

3. Больная А. 38 лет поступила в стационар с жалобами на боли в правом подреберье, повышение температуры до 38–39 °С. Из анамнеза выявлено, что за 6 месяцев до госпитализации была произведена холецистэктомия, осложнившаяся длительным желчеистечением из брюшной полости. На холангиограмме видно расширение желчевыводящих путей выше бывшего пузырного протока. Уровень билирубина крови – 34,3 мкмоль/л, лейкоцитов – $11,8 \cdot 10^9/\text{л}$, диастаза мочи – 128 ед. Каковы диагноз и тактика хирурга?

4. Хирург, проводя операцию по поводу предполагаемого рубцового сужения холедоха, нашел, что причиной нарушения пассажа желчи является индуративный панкреатит. Каковы его дальнейшие действия?

5. Больной, 48 лет, оперирован полтора месяца назад по поводу острого флегмонозного холецистита. Была произведена холецистэктомия. В желчном пузыре было большое количество мелких холестериновых камней. При ощупывании и зондировании общего желчного протока камней в нем не выявлено. Холангиография на операционном столе не проводилась. Брюшная полость была зашита с тампоном и дренажом, которые были удалены на 7—9 день. Состояние больного было хорошим. Но на 15 день после операции у него открылся наружный желчный свищ. Симптомов раздражения брюшины не было. В сутки отделялось до 800 мл желчи. Общее состояние больного вначале особенно не страдало, но постепенно он стал жаловаться на слабость, стали беспокоить поносы, отмечался ахоличный стул. Билирубин крови 0,5 мг%. Реакция на стеркобилин в кале отрицательная. Что могло послужить причиной образования свища? Какова ваша тактика в лечении больного?

Тема 1.5. Заболевания печени и селезенки. Портальная гипертензия. Эхинококкоз печени.

1. Больной 56 лет, житель Казахстана, в течение нескольких месяцев стал отмечать боли в правом подреберье; месяц назад впервые повысилась температура тела до субфебрильных, затем до фебрильных цифр, боли усилились. В прошлом у больного бывала крапивница и зуд кожи. При поступлении состояние больного относительно удовлетворительное. Желтухи нет. Питание не нарушено. Правая реберная дуга как бы приподнята, правое подреберье выбухает. Пальпируется увеличенная печень, по ее нижнему краю определяется плотно-эластическое, округлое, болезненное образование, большая часть которого находится за реберной дугой. Лейкоцитоз крови $13,6 \cdot 10^9/\text{л}$; СОЭ - 54 мм/ч. Какое заболевание можно предположить у больного? Какие уточняющие методы диагностики можно применить? Ваша тактика?

2. Больная 39 лет, работница звероводческого хозяйства в Алтайском крае, в течение нескольких месяцев отмечает давящие боли в правом подреберье, увеличение живота. Похудания нет. Аппетит не нарушен. При осмотре: правая доля печени резко увеличена, выступает из-под реберной дуги на 10 см, плотной консистенции, пальпация болезненна; асцита нет. Лейкоцитоз $9,2 \cdot 10^9/\text{л}$, эозинофилов - 6%, СОЭ - 28 мм/ч. На УЗИ в правой доле очаг до $15 \cdot 10 \cdot 10$ см, без четких контуров. Ваш предположительный диагноз? С какими заболеваниями следует провести диффдиагностику? Какова хирургическая тактика?

3. Больной 64 лет, житель Средней Азии, в течение 5 лет отмечает ноющие боли в области печени. Похудания и диспептических расстройств не было. При обследовании была выявлена эхинококковая киста IV и V сегментов печени. От предложенной год назад операции больной отказался. На протяжении последних 6 месяцев периодически повышалась температура тела. 3 дня назад был озноб, T тела 39°C , боли в правом подреберье усилились, на следующий день появилась желтуха. Билирубин крови 130 ммоль/л, лейкоцитоз $19,0 \cdot 10^9/\text{л}$. Что произошло с больным? Ваша тактика?

4. Больная 35 лет месяц назад перенесла аппендэктомию. После операции длительно сохранялась высокая температура, лейкоцитоз. Выписана на 20 день в удовлетворительном состоянии. Через 5 дней T тела повысилась до 39°C . При поступлении состояние тяжелое, склеры и кожа иктеричны, ЧСС 120 в мин. Язык влажный. Живот мягкий, болезненный в правом подреберье, без перитонеальных явлений. Печень +5 см, болезненна. Лейкоцитоз крови $20,2 \cdot 10^9/\text{л}$, палочки 11%, юные 4%, миелоциты 2%, СОЭ 50 мм/ч. Ваш диагноз? Тактика?

5. У больной 45 лет диагностирован первичный рак левой доли печени без признаков метастазирования. Прежде чем выполнить радикальную операцию какие вмешательства можно применить для замедления роста и регрессии опухоли?

6. У больного 24 лет, перенесшего в недавнем прошлом амёбную дизентерию и прошедшего курс лечения с последующим выздоровлением, появились нарастающие, довольно интенсивные боли в правом подреберье, усиливающиеся при дыхании. Поднялась температура и стала носить интермиттирующий характер, появились изнуряющие ознобы. Больной стал прогрессивно терять

в массе. При обследовании определяется болезненная, значительно увеличенная печень. Стул и мочеиспускание в норме. Лейкоцитоз крови $17 \cdot 10^9/\text{л}$. Ваш диагноз и тактика лечения?

7. У больной 36 лет диагностирован однокамерный эхинококк печени, расположенный в области заднего ската диафрагмальной поверхности печени. В чем будет заключаться оперативное пособие при размерах пузыря 8 - 8 см? Каков должен быть доступ и характер вмешательства?

8. У больной 58 лет диагностирована опухоль левой доли печени. Общее состояние больной удовлетворительное и позволяет выполнить ей радикальную операцию. Опухоли каких органов могут давать метастатическое поражение печени и какие дополнительные методы исследования необходимо применить для исключения последних?

9. У больного 39 лет 2 месяца была тупая травма живота в бытовых условиях. После травмы в течении недели беспокоили боли в правом подреберье и правой половине грудной клетки, которые затем самостоятельно стихли. За медпомощью не обращался. 2 дня назад, без видимой причины, вновь возникли боли в правом подреберье, повысилась температура тела до $39,5^\circ\text{C}$. При осмотре состояние среднетяжелое, кожные покровы обычной окраски. Язык влажный, живот мягкий, болезненный в правом подреберье, печень +6 см, болезненная. Ваш предположительный диагноз? Какие методы уточняющей диагностики можно использовать? Тактика?

10. Больной 74 лет длительно страдает язвенной болезнью желудка, неоднократно обследовался и лечился стационарно, последняя госпитализация 5 лет назад. В течении этого времени существенных жалоб не было. Последние 1,5 месяца начала беспокоить слабость, прогрессивное похудание, боли в правом подреберье. При осмотре больной истощен, живот мягкий, болезненный в эпигастрии и правом подреберье, печень +4 см, болезненная, бугристая. Каков Ваш диагноз? Какие методы уточняющей диагностики можно применить? Лечебная тактика?

11. В клинику поступил больной 45 лет, с жалобами на тупые, ноющие, постоянные боли в правом подреберье, эпигастриальной области. Болен несколько лет. Из анамнеза жизни: больной работает в сельском хозяйстве. Объективно: общее состояние удовлетворительное. Кожа и слизистые обычного цвета. Пульс 80 уд/мин, хорошего наполнения и напряжения. Язык влажный, чистый. При осмотре живота – выбухание передней брюшной стенки в правом подреберье. При пальпации печени определяется округлое, эластической консистенции опухолевидное образование. Ваш предварительный диагноз? Какие инструментальные исследования необходимы для постановки диагноза и ожидаемые результаты? С какими заболеваниями необходимо провести дифференциальный диагноз. Назовите иммунологические методы диагностики эхинококкоза. Определите лечебную тактику и какие операции показаны при эхинококкозе?

12. Больной 41 год поступил в клинику с жалобами на рвоту неизменной кровью, головокружение, слабость, перенес малярию 10 лет назад. В последние 3 года – периодические боли в правом подреберье. Объективно: состояние средней тяжести. Бледность кожи и слизистых. Небольшая желтушность склер, сосудистые звездочки на коже. Пульс 110 уд/мин. ритмичный. АД 90/50 мм.рт.ст. Язык суховат, обложен коричневым налетом. Живот увеличен в размерах, распластан. Печень выступает из-под реберной дуги, плотная с заостренным краем. Селезенка выступает на 8 см. Перкуторно определяется асцит. В общем анализе крови: эритроциты $2,3 \cdot 10^{12}/\text{л}$, гемоглобин 72 г/л, гематокрит 0,29. Ваш предварительный диагноз? С какими заболеваниями необходимо дифференцировать? Какие специальные и инструментальные исследования необходимы для постановки окончательного диагноза, ожидаемые результаты. Укажите тактику лечения. Назначьте лечение. Перечислите оперативные методы лечения при безуспешности консервативной терапии.

13. Больная С, 62 лет, доставлена машиной скорой помощи в приемное отделение. На улице внезапно появилась резкая боль в левом подреберье, кратковременно потеряла сознание. АД 90/60 мм. рт.ст. Пульс 100 уд. мин., слабого наполнения. Живот мягкий, умеренно болезненный по левому боковому каналу, там же притупление перкуторного звука и сомнительные симптомы

раздражения брюшины. Дополнительно пациентка сообщила, что около 2 недель назад получила травму, ударилась левым боком о кресло в трамвае, после чего отмечала умеренные боли в левом подреберье. Поставьте предварительный диагноз. С какими заболеваниями необходимо дифференцировать данное заболевание? Какие дополнительные инструментальные методы исследования помогут поставить окончательный диагноз? Ожидаемые результаты. Какова лечебная тактика у данной больной? Назовите принципы лечения в послеоперационном периоде?

14. Больной 38 лет доставлен в хирургическое отделение с жалобами на рвоту алой кровью, слабость, головокружение. Из анамнеза установлено – около 7 лет назад перенёс острый панкреатит. При осмотре кожа и видимые слизистые бледные. Дыхание везикулярное, тоны сердца приглушены. Пульс 112 уд. в мин, ритмичный. АД 110/60 мм рт.ст. Язык влажный. Живот мягкий, пальпируется селезёнка, выступающая за край ребёрной дуги на 6 см. При УЗИ определяется спленомегалия. Печень не увеличена, её ткань без особенностей. Воротная вена в пределах нормы. Определяется фиброз поджелудочной железы, кальцификаты в её ткани, селезеночная вена четко не визуализируется. В клиническом анализе крови: Эр. $2,8 \cdot 10^{12}/л.$, гемоглобин 78 г/л, гематокрит 0,32. Какой предварительный диагноз наиболее вероятен? С какими заболеваниями следует провести дифференциальную диагностику? Какие инструментальные методы могут помочь в постановке окончательного диагноза и ожидаемые результаты? Определите степень кровопотери и лечебную тактику при различных состояниях гемостаза. Укажите основные составляющие предоперационной подготовки и объём операции при различных состояниях гемостаза.

15. Больная 42 л, обратилась к врачу общей практики по поводу простудного заболевания. При пальпации живота было обнаружено увеличение печени больше за счет левой доли, которая мягкоэластичной консистенции, контур не ровный. Заподозрена гемангиома левой доли печени. С какими заболеваниями необходимо провести дифференциальную диагностику? Какие исследования необходимы для постановки окончательного диагноза? Укажите возможные осложнения. Перечислите методы лечения.

16. Больной Е., 20 лет, доставлен бригадой «Скорой помощи» с жалобами на боли в левой половине грудной клетки и живота, слабость, которые появились после падения с борта машины на левый бок. В легких дыхание везикулярное, хрипов нет. Тоны сердца ритмичные, пульс 88 уд. в мин., артериальное давление 130 на 80 мм рт.ст. Живот участвует в акте дыхания, мягкий, незначительно болезнен в эпигастриальной области и в области 8-10 ребер слева по срединно-подмышечной линии. Симптомов раздражения брюшины нет. Анализ крови: Эритроциты – $4,1 \cdot 10^{12}/л.$, лейкоциты – $12,8 \cdot 10^9/л.$, Нв – 120 г/л, гематокрит – 44%. Ваш предварительный диагноз? Какие дополнительные методы исследования необходимо провести для постановки окончательного диагноза? Ожидаемые результаты? Определите тактику лечения больного применительно к возможному окончательному диагнозу и определитесь в объеме операции.

17. За медицинской помощью обратился больной 36 лет с жалобами на тяжесть в правом подреберье, периодически появляются тупые боли в правом подреберье и эпигастрии. Бывают эпизоды кожного зуда, крапивницы. Занимается пастбищным животноводством. Объективно: общее состояние удовлетворительное, кожа и видимые слизистые обычного цвета. Над легочными полями дыхание везикулярное, тоны сердца чистые. Пульс 84 уд. в мин, ритмичный. АД 120/80 мм рт.ст. Язык влажный, чистый. Живот при пальпации мягкий, определяется увеличенная, умеренно болезненная печень. В проекции левой доли пальпируется опухолевидное образование. Изложенное позволило врачу общей практики поставить предварительный диагноз – очаговое образование печени. В процессе клинико-инструментального исследования с использованием УЗИ и иммунологических методов диагностики эхинококкоза поставлен диагноз – эхинококковая киста левой доли печени. Дайте определение заболевания и укажите место человека в цикле развития паразита, а также пути заражения. Назовите органы человека, которые могут поражаться эхинококкозом. Назовите стадии течения заболевания и возможные осложнения. Укажите различия между однокамерным эхинококком и альвеококком. Определите лечебную тактику и объём операции у данного больного.

18. В хирургическое отделение для лечения поступил больной 36 лет, страдающий гидатидозной (однокамерной) формой эхинококка левой доли печени. Перечислите радикальные и паллиативные операции, применяемые для лечения эхинококка. Какая по объёму операция показана данному больному? Назовите возможные формы рецидива эхинококка. Назначьте профилактическую противопаразитарную химиотерапию.

19. Больной К., 42 года в экстренном порядке поступил в стационар. Кровавая рвота возникла внезапно. Перенес болезнь Боткина около 12 лет назад. При осмотре – заметная венозная сеть на животе. Пальпируется увеличенная селезенка у края левой реберной дуги и плотный край печени у реберной дуги. Пульс 105 уд. в мин, ритмичный. АД 100/60 мм.рт.ст. В общем анализе крови: эритроцитов $2,7 \cdot 10^{12}/л$, гемоглобин 78 г/л, гематокрит 0,31. Поставьте предварительный диагноз больному. Определите степень кровопотери. Определите лечебную тактику и назначьте лечение. Какая радикальная операция показана больному, и при каких условиях её можно выполнять?

Тема 1.6. Осложнения язвенной болезни желудка и 12 п.кишки.

1. Больной А. 36 лет жалуется на постоянные боли в эпигастриальной области в течение 3 мес. Временами боли носят опоясывающий характер. Страдает язвой желудка около 10 лет. Неоднократно лечился в стационаре и амбулаторно. Кислотность желудочного сока нормальная. На рентгенограмме в области малой кривизны видна ниша 1 см в диаметре. При фиброгастроскопии обнаружена язва 1,2 x 1,2 см в диаметре с небольшим воспалительным валом. Каковы диагноз и тактика хирурга?

2. У больного на 7-е сутки после резекции желудка внезапно появились резкие боли в животе с иррадиацией в правое плечо и перитонеальные явления. Каковы диагноз и действия хирурга?

3. У больного 45 лет впервые диагностирована язва тела желудка больших размеров. Каков план лечения?

4. У больного 45 лет во время операции обнаружена пенетрация в печень язвы малой кривизны луковицы двенадцатиперстной кишки. Какова тактика хирурга?

5. У больного, страдающего язвенной болезнью двенадцатиперстной кишки, за 3 ч до поступления в клинику появились “кинжальные” боли в эпигастриальной области, которые в дальнейшем распространились на правую половину живота. Объективные данные: живот втянут, нижние конечности подведены к животу, больной лежит на правом боку. В положении на спине передняя брюшная стенка доскообразно напряжена, симптом Щеткина–Блюмберга положительный, печеночная тупость при перкуссии отсутствует, пульс и артериальное давление в норме. Каковы диагноз и тактика хирурга? Какие дополнительные методы исследования следует провести?

6. У больного 34 лет возникли сильные боли в эпигастриальной области, которые самостоятельно утихли. На 3-й день обратился в поликлинику, где при рентгенографии был обнаружен свободный газ в брюшной полости. Каковы диагноз и тактика хирурга?

7. У больного 35 лет, поступившего в стационар с клинической картиной прободной язвы, возникло профузное желудочное кровотечение. Каковы диагноз, действия хирурга и выбор метода операции?

8. Больному 49 лет произведены пилоропластика с иссечением перфоративной язвы и стволовая ваготомия. В послеоперационном периоде гистологическое исследование показало наличие признаков малигнизации в тканях иссеченной язвы. Каковы дальнейшие действия хирурга?

9. Больной К. 41 года поступил в клинику с жалобами на слабость, боли в эпигастрии, рвоту цвета кофейной гущи, жидкий дегтеобразный стул. В анамнезе – язвенная болезнь желудка. Кожные покровы лица и верхних конечностей имеют бледную окраску. Пульс 90 уд. в мин, АД 100 / 70 мм рт. ст. Живот при пальпации мягкий, слегка болезненный в эпигастрии. При пальцевом исследовании прямой кишки определяется черный жидкий кал. Каковы диагноз, дополнительные методы исследования и тактика хирурга?

10. У больного, поступившего в стационар с клиникой язвенного кровотечения из луковицы двенадцатиперстной кишки, консервативными мероприятиями остановить кровотечение не удалось, о чем свидетельствуют данные повторной гастроскопии и ухудшение показателей гемодинамики и анализа крови. Определите тактику хирурга.

11. Больной 40 лет, длительно страдающий язвенной болезнью желудка, отметил, что последние 2 дня боли у него стали менее интенсивными, но появилась нарастающая слабость, головокружение. Сегодня утром, поднявшись с постели, на несколько секунд потерял сознание. Больной бледен, в эпигастральной области при пальпации отмечается небольшая болезненность. Симптомов раздражения брюшины нет. Какое осложнение язвенной болезни вы заподозрили? Какие исследования примените для подтверждения? Куда и каким способом отправите больного на лечение?

12. У больного 35 лет, поступившего в приемное отделение, диагностирована кровоточащая язва желудка. Кровотечение скрытое, но подтверждено реакцией Грегерсена и падением гемоглобина и эритроцитов. Общее состояние больного вполне удовлетворительное. Какие назначения вы сделаете больному сразу при поступлении в стационар? Какова тактика лечения данного больного?

13. В приемное отделение доставлен больной в бессознательном состоянии с периодическими приступами клонических судорог. По словам родственников, он много лет страдает заболеванием желудка. За последний месяц у больного ежедневно были обильные рвоты и он сильно похудел. При осмотре: больной истощен, обезвожен, в эпигастральной области имеется пигментация кожи и определяется шум плеска. Какой диагноз может быть поставлен? С чем связано состояние, в котором больной поступил? Как лечить больного, начиная с момента поступления?

14. Больной 42 лет страдает язвенной болезнью желудка в течение 10 лет. После лечения в стационаре наступали ремиссии, длящиеся 1-3 года. Три месяца назад у больного появились боли в поясничной области, иногда носящие опоясывающий характер. В остальном течение заболевания не изменилось. При рентгенологическом исследовании определяется глубокая ниша, располагающаяся по задней стенке желудка, ближе к малой кривизне антрального отдела. Почему изменился характер болей? Как рекомендуется лечить больного?

15. Больной 35 лет поступил в хирургическое отделение с клинической картиной язвенного желудочного кровотечения. Это кровотечение у него третье за два года. После применения ряда консервативных мероприятий кровавая рвота прекратилась, гемоглобин поднялся с 60 г/л до 108 г/л. Общее состояние улучшилось. Но через 2 суток вновь появилась обильная кровавая рвота. Гемоглобин упал до 58 г/л. Какова тактика лечения?

16. Больной 43 лет поступил в клинику по поводу перфоративной язвы желудка через 2 часа от начала заболевания. Язвенной болезнью страдает 8 лет. Многократно лечился в терапевтических стационарах с кратковременным успехом. При ревизии в пилорическом отделе желудка обнаружено перфорационное отверстие размером 0,5*0,5*3 см с небольшой инфильтрацией у основания. Какова лечебная тактика и объем оперативного лечения?

17. Больной 36 лет в течении 12 лет страдает язвенной болезнью желудка с почти ежегодными обострениями. Лечится регулярно в поликлинике, несколько раз был на курорте, тщательно соблюдает диету. В терапевтическом стационаре не лечился. При рентгенологическом исследовании язва все время прослеживается. Следует ли предлагать больному операцию?

18. Больной В. 50 лет поступил в больницу с жалобами на сильные боли в животе. Болен в течение суток. В прошлом желудочно-кишечных заболеваний не было. Состояние больного тяжелое, температура тела 37,5 °С, пульс 100 уд./мин, язык сухой, покрыт белым налетом. Живот умеренно вздут, в акте дыхания не участвует. При пальпации отмечаются напряжение и резкая болезненность передней брюшной стенки. Симптом Щеткина – Блюмберга положительный. Печеночная тупость отсутствует, кишечные шумы не выслушиваются. На обзорной рентгенограмме под правым куполом диафрагмы обнаружен газ. Количество лейкоцитов в крови равно $8,7 \cdot 10^9/\text{л}$. Анализ мочи без изменений. Каковы диагноз и тактика хирурга?

19. У больного, страдающего язвенной болезнью двенадцатиперстной кишки, за 3 ч до поступления в клинику появились “кинжальные” боли в эпигастральной области, которые в дальнейшем распространились на правую половину живота. Объективные данные: живот втянут, нижние конечности подведены к животу, больной лежит на правом боку. В положении на спине передняя брюшная стенка доскообразно напряжена, симптом Щеткина–Блюмберга положительный, печеночная тупость при перкуссии отсутствует, пульс и артериальное давление в норме. Каковы диагноз и тактика хирурга? Какие дополнительные методы исследования следует провести?

20. У больного, 33 лет, не имевшего ранее каких-либо «желудочных» жалоб, наступила перфорация язвы желудка. При ревизии на операции обнаружено перфорационное отверстие 0,5×0,5 см на малой кривизне желудка, без выраженной воспалительной инфильтрации вокруг. Каков должен быть объем операции? Какие рекомендации необходимо дать больному после выписки из хирургического стационара?

21. Больной, 58 лет, поступил в хирургическое отделение через 28 часов после перфорации язвы желудка. Выражены явления разлитого перитонита. Состояние больного тяжелое. Больной оперирован. Язва с перфорационным отверстием находится в центре пилорического отдела желудка. При ее ушивании выход из желудка резко суживался, что предвещало развитие стеноза привратника. Какое оперативное пособие вы примените в данном случае? Как вы закончите операцию?

22. Во время операции по поводу перфоративной язвы желудка у больного 50 лет с декомпенсированным пороком сердца обнаружено, что язва на малой кривизне расположена довольно высоко. Края язвы инфильтрированы. При ее ушивании, швы прорезывались, приходилось делать новые попытки. В конце концов язву удалось ушить, но полной убежденности в надежности швов не создавалось. Однако решиться на высокую резекцию желудка из-за тяжести состояния, обусловленного сопутствующим заболеванием, невозможно. Каковы будут ваши действия в данном случае? Как будет закрыта брюшная полость?

23. У больного наступила перфорация длительно существующей язвы угла желудка. Доставлен в клинику через 2 часа после перфорации. Из анамнеза выяснено, что больной в последние месяцы сильно похудел. При ревизии обнаружена значительная инфильтрация краев язвы, местами края хрящевой плотности. Решить, имеется малигнизация язвы или нет, оказалось невозможным. Какую следует предпринять операцию?

24. Больной, 30 лет, поступил в хирургическое отделение через 2 часа от момента прободения язвы желудка. Диагноз сомнения не вызывает, однако больной категорически отказывается от операции. Какие способы воздействия на больного следует применить, чтобы добиться его согласия на операцию? Что вы предпримете, если добиться его согласия все-таки не удастся?

25. Больной, 48 лет, страдающий в течение многих лет язвенной болезнью желудка, отметил, что боли у него не стали зависеть от приема пищи, стали постоянными и менее интенсивными. Отметил слабость, недомогание, упадок сил. Похудел на 5 кг. Обращало на себя внимание снижение общей кислотности желудочного сока с 90 до 40 т.е. и появление в желудочном соке большого количества молочной кислоты. РОЭ 40 мм/час. О каком осложнении язвенной болезни можно думать? Какими диагностическими средствами можно воспользоваться для подтверждения вашего предположения? Какова ваша тактика в лечении данного больного?

26. У больного, 34 лет, 6 лет назад было прободение немой язвы 12-перстной кишки. Два года после этого больной чувствовал себя хорошо и никуда не обращался. Затем появились боли, характерные для язвенной болезни, и при рентгенологическом исследовании было установлено наличие язвы 12-перстной кишки. Больной лечился все время только амбулаторно. В хирургический стационар попал по поводу подозрения на язвенное кровотечение, наличие которого оказалось сомнительным. Подлежит ли больной хирургическому лечению?

27. У больного, 42 лет, язва желудка существует в течение 10 лет. После лечения в стационаре наступали ремиссии, длящиеся 1—2—3 года. Три месяца назад у больного появились боли в поясничной области, иногда носящие опоясывающий характер. В остальном течение заболевания не изменилось. При рентгенологическом исследовании определяется глубокая ниша,

располагающаяся по задней стенке вблизи малой кривизны антрального отдела желудка. Почему изменялся характер болей? Как рекомендуется лечить больного?

28. Больной, 50 лет, в течение нескольких лет страдает язвенной болезнью желудка. Особенно больших неприятностей заболевание ему не причиняло. Однако последний месяц больной отмечает, что у него усилились боли в эпигастральной области, появился неприятный запах изо рта, зловонная отрыжка, жидкий стул и позывы на стул после каждого приема пищи. В кале стали встречаться кусочки совершенно не переваренной пищи. Больной резко потерял в весе. Температура нормальная. При копрологическом исследовании отмечено значительное количество слизи и непереваренной пищи. Что произошло с больным? Каким исследованием можно подтвердить свое предположение? Как лечить больного?

29. У больного, 39 лет, страдающего в течение многих лет язвенной болезнью желудка, в последнее время появилось чувство тяжести в эпигастральной области, которое проходит обычно только после рвоты, которую больной нередко вызывает сам. Рвота обильная приносит облегчение, в рвотных массах примесь пищи, съеденной накануне. Больной значительно потерял в весе. Тургор кожи снижен, подкожно-жировая клетчатка отсутствует. Через истонченную брюшную стенку у больного на глаз определяется выпячивание грушевидной формы, в ответ на массаж которого появляется перистальтика. Определяется шум плеска. О каком осложнении язвенной болезни можно подумать у данного больного? С помощью каких исследований можно подтвердить Ваше предположение? Какова тактика в его лечении?

30. Больной 58 лет поступил с жалобами на ноющие постоянные боли в эпигастральной области, похудание, общую слабость, периодически возникающие рвоты. Больным себя считает в течение 9 лет. Беспокоили боли в эпигастральной области после приема пищи. Боли уменьшались после приема соды. При обследовании отмечено повышение кислотности желудочного сока. При рентгеноскопии обнаружена язва на малой кривизне желудка. После стационарного лечения 3 года хорошего самочувствия. Затем снова периодически стали появляться боли. В течение последнего года боли стали постоянными. Больной стал отмечать отсутствие аппетита, общую слабость. Похудел за последние три месяца на 6 кг. При амбулаторном исследовании отмечена ахилия. Анализ крови Нв 92 г/л, эр – $3,7 \cdot 10^{12}$ /л, РОЭ – 35 мм/час. Что следует предполагать у больного? Каков план обследования и лечения больного?

Тема 1.7. Болезни оперированного желудка.

1. Больной, 67 лет, шесть месяцев тому назад был оперирован по поводу субкомпенсированного стеноза привратника, развившегося на почве язвенной болезни двенадцатиперстной кишки. В связи с общим неудовлетворительным состоянием больного ему был наложен задний позадиободочный анастомоз по Петерсону. Некоторое время чувствовал себя хорошо, а затем появились боли, которые были значительно сильнее прежних. При исследовании желудочного сока были установлены высокие цифры содержания свободной соляной кислоты. Какой ваш предполагаемый диагноз? Какое исследование необходимо провести для уточнения диагноза? Какое оперативное вмешательство необходимо выполнить у этого

2. У больной 48 лет через 6 месяцев после резекции желудка по поводу язвы желудка появилась горечь во рту, тошнота, ощущения тяжести и боли в эпигастральной области и правом подреберье, усиливающиеся после приема пищи, боли стихают после обильной рвоты съеденной пищей с примесью желчи, больная за нескольких месяцев похудела на 10 кг. Какое осложнение можно подозревать у больной? 2. Предложите методы обследования для уточнения диагноза? Предложите план консервативного и оперативного лечения?

3. Больная 53 лет несколько месяцев назад перенесла операцию по поводу язвенной болезни желудка методом Бильрот-2, обратилась к Вам со следующими жалобами: внезапно возникающая слабость, потливость, сердцебиение, чувство жара, головокружение, тошнота, рвота желчью тотчас после приема пищи, стихающие через некоторое время только в горизонтальном положении. Больная боится употреблять пищу, резко истощена и апатична.

Какое осложнение можно подозревать у больной? Предложите методы обследования для уточнения диагноза? Предложите план консервативного и оперативного лечения?

4. У больного после радикальной резекции желудка по поводу язвы-рака желудка, через несколько месяцев возникли следующие симптомы: резкая тяжесть и боли при обычном 3-х разовом питании, заставляющие его вызывать рвоту после приема пищи. Какое осложнение можно подозревать у больной? Предложите методы обследования для уточнения диагноза? Предложите план консервативного и оперативного лечения?

5. Больной после органосохраняющей резекции желудка обратился к Вам со следующими жалобами: постоянные, упорные, интенсивные боли в эпигастрии, иррадиирующие в спину, без эффекта от приема анальгетиков, изжога, боли иногда сопутствует рвота, не приносящая облегчения. Какое осложнение можно подозревать у больного? Предложите методы обследования для уточнения диагноза? Какой синдром может сопутствовать данному осложнению? Предложите план консервативного и оперативного лечения?

6. Больной 52 лет, поступил в клинику с типичной картиной прободной язвы желудка через 6 часов после прободения. Экстренная операция: в пилорическом отделе желудка обнаружена каллезная язва с прободным отверстием в центре размерами 0,2х0,2см. Произведено ушивание язвы двухрядными швами, из брюшной полости удалено желудочное содержимое, дренирование брюшной полости. Первые 3 суток послеоперационный период протекал обычно. На четвертые сутки появились интенсивные боли в верхнем отделе живота, тошнота, повторная рвота. Температура тела 38,3°C. Пульс 100 в мин., АД 100/60 мм рт. ст. Язык сухой обложенный. Живот вздут, болезненный при пальпации в эпигастрии. Симптом Щеткина-Блюмберга резко положительный. Газы не отходят, стула не было. При ректальном исследовании: выраженная болезненность в области Дугласова пространства. Анализ крови: лейкоцитов $12,6 \times 10^9$ /л, сдвиг лейкоцитарной формулы влево. Что произошло с больным в послеоперационном периоде? Ваш предполагаемый диагноз? Каковы дальнейшая тактика и план лечения?

7. Больному 39 лет, в рентгеновском кабинете в поликлинике производилась рентгенокопия желудка. После тугого заполнения желудка бариевой взвесью, у больного внезапно появились резкие боли в эпигастрии, тошнота, общая слабость. Больной уложен на кушетку. Объективно: кожные покровы и видимые слизистые бледные. Пульс 66 в мин. удовлетворительных качеств. АД 105/55 мм рт. ст. Слизистая губ сухая, отмечает сильную жажду. Живот ладьевидно втянут, в акте дыхания не участвует. При пальпации доскообразное напряжение брюшной стенки на всем протяжении, Выраженная болезненность в подложечной области. Симптом Щеткина-Блюмберга резко положительный. Ваш предполагаемый диагноз? Какие исследования в условиях поликлиники позволят уточнить диагноз? Какова дальнейшая тактика?

8. Больной 40 лет, доставлен в клинику с болями в животе. Заболел 6 часов назад, когда внезапно возникли сильные боли в эпигастрии. Была однократная рвота желудочным содержимым. Через 2 часа боли почти полностью прекратились, больной самостоятельно ушел домой. На следующий день обратился к врачу с жалобами на небольшие боли в правом подреберье, повышение температуры до 37,5°C. Из анамнеза известно, что в течение 8 лет страдает язвенной болезнью ДПК. При осмотре: пульс 84 в мин. удовлетворительных качеств, АД 110/70 мм рт. ст., живот мягкий, безболезненный за исключением правого подреберья, где имеется болезненность и защитное напряжение мышц. Симптом Щеткина-Блюмберга слабо положительный, Френикус-симптом – отрицательный. Печеночная тупость сохранена. Анализ крови: лейкоцитов: $8,0 \times 10^9$ /л, сдвиг лейкоцитарной формулы влево. Ваш предполагаемый диагноз? С какими заболеваниями следует проводить дифференциальную диагностику? Дальнейшая тактика и план лечения?

9. У больного после проведенной по поводу грыжи пищеводного отверстия диафрагмы фундопликации по Ниссену возникла резкая дисфагия с затруднением прохождения жидкой и твердой пищи в желудок. Какова вероятная причина и механизм развития дисфагии? Какие инструментальные исследования показаны больному? Какова тактика хирургического лечения?

10. У больного после резекции желудка в послеоперационном периоде возник стеноз желудочно-кишечного анастомоза, консервативная терапия не оказала должного эффекта, сохраняется резкая тяжесть и боли в эпигастрии, многократная рвота застойным содержимым желудка, потребление пищи больным снижено. Предположительные причины стеноза? Какое лечение вы предложите больному?
11. Больной пришел к Вам на прием после резекции желудка 5 лет назад и предъявляет жалобы на жгучие боли в эпигастриальной области без эффекта от приема обезболивающих и антацидов, периодическую рвоту желчью. На ФГДС Вы обнаружили наличие желчи в антральном отделе желудка, наличие эрозий и явлений атрофического гастрита и гиперемии слизистой. Какое осложнение можно подозревать у больного? Какие данные вы получите при рентгенологическом исследовании с барием для уточнения диагноза? Предложите план консервативного и оперативного лечения?
12. У больного 30 лет через год после резекции желудка появились рвота желчью и распирающие боли в правом подреберье после еды. Частота рвоты – 2 раза в неделю, объем – 100–150 мл. Длительность заболевания – 3 месяца. Каковы диагноз и тактика хирурга?
13. У больного тяжелый демпинг-синдром, прогрессирующее похудание, психоневрологические расстройства выражены незначительно. Рвоты желчью нет. За последние 3 года неоднократно лечился в стационарах и санаториях. Какова тактика хирурга?
14. У больного через месяц после резекции желудка развился резко выраженный гипогликемический синдром. Какова тактика хирурга?
15. У больного 60 лет через 3 года после резекции желудка диагностирована пептическая язва анастомоза с выраженным болевым синдромом. Признаков стеноза анастомоза и кровотечения из язвы нет. Больной дважды перенес обширный инфаркт миокарда. Какова тактика хирурга?
16. У больного 30 лет через 1 год после резекции желудка обнаружена пептическая язва гастроэнтероанастомоза. Какова тактика хирурга?
17. У больного 46 лет во время операции по поводу рецидива язвы после резекции желудка обнаружен язвенный кратер размером 2 x 3 см, пенетрирующий в мезоколон и корень брыжейки тонкой кишки. Размер воспалительного инфильтрата – 15 x 15 см. Какова тактика хирурга?
18. У больного пептическая язва анастомоза после резекции желудка, пенетрирующая в переднюю брюшную стенку. Размер воспалительного инфильтрата на брюшной стенке – 20 x 20 см. Какова тактика хирурга?
19. У больного, оперированного по поводу язвенной болезни желудка (произведена резекция 1/2 желудка по Гофмейстеру-Финстереру) , на следующий день после операции был обильный дегтеобразный стул. Затем была кровавая рвота, которая повторилась. Больной ослаб, появилось головокружение, пульс 129 в минуту. Гемоглобин и число эритроцитов стали падать. Стало ясно, что у больного желудочное кровотечение. Что послужило причиной кровотечения? Что следует предпринять для его остановки?
20. Через 3 месяца после резекции 2/3 желудка по Гофмейстеру-Финстереру больной обратился с жалобами на сильную, слабость, возникающую через 15-20 мин после еды, сопровождающуюся чувством жара в верхней половине туловища, резким потоотделением. Через некоторое время начинается головокружение, шум в ушах, учащенное сердцебиение, дрожание конечностей. Затем появляется чувство усталости, сонливости, полиурия и жидкий стул. Болей в животе нет, но больной отмечает чувство полноты в желудке в начале приступа, приступы более выражены при приеме пищи, богатой углеводами. Больной не прибавляет в весе после операции. Дефицит массы составляет 8 кг. Что происходит с больным? Как его лечить?
21. У больного, перенесшего операцию на желудке в сочетании с ваготомией, на 10-е сутки появился жидкий стул до 4–6 раз в сутки. Каковы диагноз и лечебные мероприятия?
22. Через месяц после ушивания прободной язвы 12-перстной кишки у больного появились отрыжка, периодическая рвота пищей. Каковы диагноз и действия хирурга?

23. На второй и третий день после резекции желудка по Бильрот-I больного беспокоит рвота обильным желудочным содержимым. В чем ее причина и каковы Ваши действия?
24. У больного на 3-и сутки после операции на желудке отмечены общая слабость, головокружение, рвота кровью, падение АД и гемоглобина. Каковы диагноз и лечение?
25. У больного, которому 10 дней назад была ушита перфоративная язва двенадцатиперстной кишки, стала постепенно повышаться температура и появились боли в правом подреберье, усиливающиеся при глубоком дыхании. При осмотре отмечается, что мягкие ткани в правом подреберье как бы выбухают, кожа здесь несколько пастозна. При пальпации определяется значительное увеличение печени и резкая болезненность в правом подреберье, здесь же выявляется слабоположительный симптом Щеткина-Блюмберга. Температура 38,5-39 °С, носит гектический характер. Больной потерял аппетит, стал адинамичным. При рентгенологическом исследовании: в правом реберно-диафрагмальном синусе жидкость, правый купол диафрагмы ограниченно подвижен. Какое осложнение появилось у больного и как его лечить?

Тема 1.8. Заболевания толстого кишечника.

1. Больная В. 40 лет при поступлении жалуется на кровянисто-слизистые выделения из прямой кишки во время акта дефекации, боли в левой подвздошной области, слабость. Больна в течение месяца. При ректороманоскопии на слизистых дистального отдела сигмовидной и прямой кишок обнаружены изъязвления и капиллярное кровотечение. Каковы диагноз и тактика лечения?
2. При плановой колоноскопии выявлен одиночный полип прямой кишки диаметром до 1 см на широком основании ±с гладкой поверхностью. При исследовании биоптата установлена аденоматозная картина слизистой. Атипичные клетки не обнаружены. Какова тактика хирурга поликлиники?
3. У больной 60 лет, страдающей гипертонической болезнью и мерцательной аритмией, внезапно возникли резкие боли в животе без четкой локализации. Появились рвота, частый жидкий стул с небольшой примесью крови. Кожные покровы бледные, лицо покрыто холодным потом, пульс 112 уд./в мин, аритмичный. АД 160/90 мм рт. ст., температура тела 36,4 °С. Язык суховат. Живот участвует в ак-те дыхания, не вздут, правильной формы, при пальпации мягкий. Боли при пальпации не усиливаются. Перистальтика отсутствует. При ректальном исследовании патологии не найдено. Каков диагноз? С какими заболеваниями необходима дифференциальная диагностика и какова лечебная тактика?
4. Больной К. 64 лет поступил в стационар через 16 часов после возникновения схваткообразных болей в низу живота с жалобами на задержку стула и газов, тошноту, однократную рвоту. Страдает запорами в течение 8 лет. Живот вздут, асимметричен за счет выбухания его верхних отделов справа. Левая подвздошная область пустая. Симптомы Склярова и «обуховской больницы» положительны. Каковы диагноз и действия хирурга?
5. У больного появился частый стул 20–30 раз в сутки с примесью слизи и свежей крови, лихорадка до 39 °С, резкое воспаление и зияние ануса, болезненность по ходу прямой кишки. Каковы Ваши диагноз и тактика?
6. У больного с язвенным колитом профузное кровотечение, стул с большим количеством свежей крови. Какова тактика хирурга?
7. У больного с токсической дилатацией толстой кишки появились перитонеальные симптомы. Каковы Ваши диагноз и тактика?
8. После колоноскопии у больного с язвенным колитом возникли резкие боли в животе, появились перитонеальные симптомы. Каковы диагноз и тактика хирурга?
9. Больной с язвенным колитом жалуется на внезапное вздутие живота, рвоту, отсутствие стула, неотхождение газа, лихорадку, тахикардию. Каковы диагноз и тактика хирурга?

10. Больная В. 40 лет при поступлении жалуется на кровянисто-слизистые выделения из прямой кишки во время акта дефекации, боли в левой подвздошной области, слабость. Больна в течение месяца. При ректороманоскопии на слизистых дистального отдела сигмовидной и прямой кишок обнаружены изъязвления и капиллярное кровотечение. Каковы диагноз и тактика лечения?

11. У больного 46 лет при плановом эндоскопическом исследовании обнаружены 8 полипов в теле желудка размером от 0,5 до 2 см на узкой ножке. Какова лечебная тактика?

12. Во время ректоскопии у больного Н. 42 лет в 10 см от наружного заднепроходного отверстия обнаружен одиночный полип прямой кишки на широкой ножке. Какова тактика хирурга?

13. При плановой колоноскопии выявлен одиночный полип прямой кишки диаметром до 1 см на широком основании с гладкой поверхностью. При исследовании биоптата установлена аденоматозная картина слизистой. Атипичные клетки не обнаружены. Какова тактика хирурга поликлиники?

14. Больной С., 33 лет, предъявляет жалобы на ноющие боли в нижних и боковых отделах живота, усиливающиеся после приема пищи и уменьшающиеся после отхождения газов и после дефекации, неустойчивый стул (поносы в утренние часы или сразу после еды), запоры. Кроме того пациента беспокоят ложные позывы, чувство неполного опорожнения кишечника, вздутие живота, повышенная утомляемость, раздражительность. Подобные проявления беспокоят больного несколько месяцев, ухудшение состояния наступает после нарушения диеты. Ранее считал себя здоровым, в юношеские годы перенес «кишечную инфекцию», лечился в инфекционной больнице. Объективно: при пальпации живота в его нижних отделах и в левой подвздошной области выявлена болезненность, урчание.

1. Укажите предварительный диагноз.
2. Составьте план обследования для уточнения диагноза.
3. Назначьте лечение.

15. Больная А., 28 лет, предъявляет жалобы на подъем температуры до 38,50 С в течение нескольких дней, боли в суставах, ухудшение зрения, боли в животе, частый жидкий стул до 15 раз в сутки с примесью слизи и крови, ложные позывы, резкую слабость. Беспокоит также головокружение, похудание на 6 кг за месяц. Ранее считала себя здоровой. При осмотре обращает внимание бледность кожных покровов, явления стоматита, отмечается болезненность при пальпации по ходу кишечника, больше в левой подвздошной области. При копрологическом исследовании в кале большое количество лейкоцитов, эритроцитов, слизи, положительная реакция на растворимый белок.

1. Укажите предварительный диагноз, степень тяжести заболевания
2. Составьте план обследования для уточнения диагноза.
3. С какими заболеваниями в данном случае следует проводить дифференциальный диагноз.

Кейс задачи к разделу 2. Частная хирургия X семестр.

Тема 2.1. Заболевания поджелудочной железы.

1. Вратарь, 22 лет, получил сильный удар мячом в эпигастральную область. Через час доставлен в приемный покой в тяжелом состоянии. Жалуется на резчайшие нарастающие боли в эпигастральной области. Боли постепенно приобрели опоясывающий характер. Появилось затрудненное дыхание. Состояние больного прогрессивно ухудшается. Он бледен. Выражен акроцианоз. Покрыт липким потом. Пульс слабого наполнения, 140 ударов в 1 минуту. Живот слегка вздут, имеется напряжение мышц и резкая болезненность в эпигастральной области. Симптом Щеткина—Блюмберга здесь слабо выражен. Печеночная тупость сохранена. Свободная жидкость в брюшной полости не определяется. Эритроцитов $4,5 \cdot 10^{12}$, Hb — 140 г/л. Диастаза 1024 ед (по Вольгемуту).

Ваш диагноз? Как верифицировать диагноз? Тактика лечения? Оформите лист назначений.

2. В отделение поступила больная, 52 лет. Накануне обильно поужинав, утром ощутила резчайшие боли в эпигастральной области опоясывающего характера. Появилось затрудненное дыхание, многократная рвота, не дающая облегчения, слабость, обильное потоотделение. Температура 37,3°C. Расстройств мочеиспускания нет. Стул задержан. Газы не отходят. Раньше ни чем не болела. Доставлена через 2 часа.

3. При осмотре состояние тяжелое. Больная бледная. Выражен акроцианоз. Кожа больной покрыта холодным потом. Пульс 140 ударов в минуту. Артериальное давление 100/60 мм рт. ст. Язык сухой, покрыт белым налетом. Принимает участие в акте дыхания. Перистальтика вялая. Печеночная тупость сохранена. Свободная жидкость в брюшной полости не определяется. Живот мягкий при пальпации. Симптомов раздражения брюшины нет. Резкая болезненность в эпигастральной области. Симптомы Воскресенского и Мейо-Робсона положительные. Лейкоцитов $12,0 \times 10^9$ /л. Диастаза мочи 1024 ед (по Вольгемуту) . При УЗИ желчный пузырь 35×18 мм, конкрементов нет; поджелудочная железа не визуализирована; патологии печени, почек, селезенки, холедоха не выявлено.

Ваш диагноз и тактика лечения?

4. У больной, 49 лет, после приема мясной жирной и пряной пищи внезапно появился приступ жестокой опоясывающей боли в эпигастральной области, многократная рвота. Температура оставалась нормальной. При пальпации эпигастральной области умеренная болезненность. Диастаза мочи 1024 ед.. Проводимое консервативное лечение в течение суток привело к улучшению состояния: боли стали значительно меньше, прекратилась рвота. Живот стал мягким, легкая болезненность в эпигастральной области еще оставалась. Симптомов раздражения брюшины не выявлялось. Диастаза мочи стала 256 ед (по Вольгемуту) .

Ваш диагноз и тактика лечения?

5. У больного, 51 года, злоупотреблявшего алкоголем, внезапно появились резкие боли в эпигастральной области, которые, как бы опоясывая, отдавали в спину. Температура оставалась нормальной. Появилась многократная рвота, не дающая облегчения. При осмотре выявлялась небольшая болезненность в эпигастрии. Живот мягкий, симптомов раздражения брюшины нет. Диастаза - 4096 ед (по Вольгемуту) . Консервативные мероприятия (паранефральная двусторонняя блокада, ингибиторы, антибиотики, спазмолитики, обезболивающие, введение парентерально большого количества жидкостей: физиологического раствора, 5% глюкозы) улучшения не дали. На следующие сутки состояние больного ухудшилось: участился пульс до 120 ударов в минуту, А/Д упало до 70 и 40 мм рт. ст. Появились симптомы раздражения брюшины. Диастаза в моче стала 8 ед (по Вольгемуту) .

Каким образом следует расценить течение заболевания и какова должна быть тактика лечения?

6. Больная, 49 лет, поступила в клинику по поводу острого панкреатита. Комплекс консервативных мероприятий не дал эффекта. Состояние ухудшилось. Решено было больную оперировать. При ревизии был констатирован отек поджелудочной железы. Общий желчный проток расширен. Желчный пузырь напряжен, с трудом опорожняется, в нем прощупываются камни.

В чем заключается оперативное пособие непосредственно на поджелудочной железе? Необходимо ли вмешательство на желчных путях?

7. При постановке диагноза у больной, 58 лет, поступившей в клинику в порядке оказания экстренной помощи, были значительные затруднения. Одни высказывались за перфоративную язву желудка, другие за перфорацию желчного пузыря, третьи— за острый панкреатит. Поскольку явления раздражения брюшины были ярко выражены, решено было больную срочно оперировать. Как только была произведена лапаротомия, всем заинтересованным лицам стало ясно, что имеет место острый панкреатит.

Какие признаки по вскрытии брюшины заставили убедиться в данном диагнозе?

8. Больной, 41 г., был госпитализирован в плановом порядке в хирургическое отделение клинической больницы с жалобами на боли в эпигастральной области. Болен в течение двух лет. За год до поступления в одной из больниц произведено наружное дренирование многокамерной нагноившейся кисты поджелудочной железы. После операции периодически возникали боли в эпигастрии, что сопровождалось гипертермией. При поступлении общее состояние больного удовлетворительное. В эпигастрии слева от средней линии прощупывалось опухолевидное образование диаметром около 6 см. При клиническом и специальном исследовании, включая рентгенологическое исследование желудочно-кишечного тракта, гастродуоденоскопию и селективную целиако- и мезентерикографию, установлен диагноз хронического рецидивирующего панкреатита, кисты головки поджелудочной железы. Больному были определены показания к операции. При операции обнаружено, что тело и хвост поджелудочной железы обычной величины и консистенции, головка значительно уплотнена, при пункции ее жидкости не получено, срочная биопсия — склероз и хроническое воспаление железы. Обнаружено кистозное образование диаметром до 12 см, содержащее желтоватую жидкость, соединяющееся с головкой железы и растущее книзу, раздвигая брыжейку поперечной ободочной кишки.

Выберете оптимальный объем оперативного вмешательства.

9. Больной, 30 лет, поступил в клиническую больницу в плановом порядке с жалобами на приступообразные боли в верхней половине живота с опоясывающей иррадиацией, поносы, похудание на 8 кг за год. Болен в течение трех лет. За это время 18 раз госпитализировался по поводу острого панкреатита. Злоупотребляет алкоголем. При обследовании, включая рентгеноскопию желудочно-кишечного тракта, ультразвуковую эхографию, селективную целиакографию, установлен диагноз хронического рецидивирующего алкогольного панкреатита, кисты головки поджелудочной железы. При операции обнаружена интрапанкреатическая киста диаметром до 8 см в головке поджелудочной железы, тело и хвост железы увеличены, каменистой плотности. При цистопанкреатикографии полости кисты сообщаются с главным панкреатическим протоком, который в дистальной части тела резко сужен.

Какой объем оперативного вмешательства будет в данной ситуации наиболее рационален?

10. Больной, 47 лет, поступил в хирургическое отделение с жалобами на тяжесть в правом подреберье, кожный зуд, плохой сон, слабость. На протяжении последних 2 лет у больного трижды наблюдались приступы болей в области правого подреберья, сопровождавшиеся повышением температуры до 39° С, неинтенсивной желтухой. После очередного приступа за два месяца до последней госпитализации желтуха прошла, но кожный зуд стойко держался.

При обследовании: желтухи нет, край печени на 3 см ниже реберной дуги, желчный пузырь не пальпируется. При дуоденографии отмечен стеноз в области вертикальной части двенадцатиперстной кишки, дефект наполнения протяженностью около 5 см по внутренней стенке кишки с резкой деформацией окружающих складок слизистой оболочки. Дуоденоскопия: на внутренней стенке вертикальной части имеется опухолевая инфильтрация.

Ваш диагноз? Какие дополнительные методы исследования необходимо выполнить? Какая операция показана в этом случае?

11. Больная, 75 лет, считает себя больной около двух месяцев, когда стала отмечать слабость, анорексию, тошноту, тупые боли в правом подреберье, похудание. Через месяц выявились желтуха, прогрессирующий кожный зуд. Была госпитализирована в инфекционную больницу с подозрением на гепатит. После двухнедельного обследования диагноз вирусного гепатита был исключен и больная переведена в хирургическую клинику с диагнозом механическая желтуха. Из анамнеза выяснено, что больная шесть месяцев назад перенесла трансмуральный инфаркт миокарда. При физикальном обследовании обнаружены признаки сердечной недостаточности (отеки нижних конечностей и увеличенная печень). При УЗИ визуализируется увеличенная печень умеренно повышенной эхогенности и однородной эхоструктуры с расширенными внутривенными венами, и определяются признаки дистального блока холедоха. При

папиллоскопии с биопсией диагностирована скirrosная аденокарцинома большого дуоденального сосочка. Билирубин 196 мкмоль/л.

Определите сроки и объем предоперационной подготовки и обоснуйте рациональный объем оперативного вмешательства.

12. Больной, 39 лет, экстренно госпитализирован на 2-е сутки от начала заболевания, которое возникло внезапно, через час после провоцирующей пищевой нагрузки (жир, пряности, сдобное тесто, алкоголь) и характеризовалось нарастающей болью в эпигастрии и левом подреберье с распространением на поясничную область. Вскоре боль стала очень сильной, почти нестерпимой, присоединилась многократная рвота (первоначально желудочным, а затем дуоденальным содержимым). Больной был госпитализирован с диагнозом «высокая кишечная непроходимость». Объективно. Общее состояние средней тяжести, больной стонет, мечется и просит о помощи; несколько негативен, эйфоричен. Кожа лица и туловища бледная, влажная; выявляется акроцианоз. Одышка (30 дыханий в минуту). Дыхание ослаблено, но хрипы не выслушиваются. Пульс частый, слабый, неполный— 120 ударов в минуту, АД—90/75 мм рт. ст. Тоны сердца глухие. Спинка языка сухая, обложена зеленовато-серым налетом. Живот умеренно и неравномерно вздут (преимущественно в эпигастральной области); верхние отделы в акте дыхания участвуют ограниченно. Перистальтические шумы не выслушиваются; выявляются равномерный тимпанит и укорочение перкуторного звука над правым латеральным каналом. При пальпации выявляется болезненность в правой половине живота и эпигастрии. Очаг наибольшей болезненности концентрируется в эпигастральной области. Здесь же при попытке более глубокой пальпации определяется защитное напряжение мышц. В других отделах живот мягкий, умеренно болезненный, причем болезненность несколько усиливается при отнятии руки. Желчный пузырь и край печени из-за болезненности этой области пальпировать не удается, перкуторно область печеночной тупости не увеличена. Селезенка не пальпируется. Симптом Щеткина отрицателен. Почки пальпировать не удается. Симптом Пастернацкого отрицателен с обеих сторон. При ректальном исследовании дополнительной информации не получено. Стула не было 2 суток, газы в последние сутки не отходили. Температура тела 37,1 °С. Гемограмма: эр. 5,0 × 10¹² л; Нб 140 г/л; лейкоциты 12,0 × 10⁹/л; формула— в пределах нормы, лимфоцитопения (0,4-109/л); СОЭ 10 мм/ч. Рентгенологически обнаружено небольшое скопление жидкости в левом плевральном синусе и изолированное вздутие поперечной ободочной кишки. Диастаза 1024 ед (по Вольгемуту).

Сформулируйте диагноз, оформите лист назначений. Какие необходимы инструментальные методы исследования для верификации диагноза?

13. Больной, 39 лет, экстренно госпитализирован на 2-е сутки от начала заболевания, которое возникло внезапно, через час после провоцирующей пищевой нагрузки (жир, пряности, сдобное тесто, алкоголь) и характеризовалось нарастающей болью в эпигастрии и левом подреберье с распространением на поясничную область. Вскоре боль стала очень сильной, почти нестерпимой, присоединилась многократная рвота (первоначально желудочным, а затем дуоденальным содержимым). При физикальном обследовании больного диагностирован острый панкреатит. Была исследована активность α-амилазы, уровень которой оказался повышенным как в крови (98 г/час × л), так и в моче (178,2 г/час × л). Активность липазы и трипсина в крови так же повышена. Предварительный диагноз: острый панкреатит, прогрессирующее течение; клинкоморфологическая форма неясна; предположительно—геморрагический панкреонекроз.

После правосторонней околопочечной новокаиновой блокады произведена катетеризация правой подключичной вены и начато вливание литической смеси с добавлением реополиглюкина, гепарина, эуфиллина и контрикала, сандостатина.

В эндоскопической операционной под местным обезболиванием в сочетании с НЛА выполнена лапароскопия. В брюшной полости обнаружено значительное количество геморрагического выпота с высокой активностью α-амилазы, липазы и трипсина. Брюшина гиперемирована, с множественными очажками жирового некроза, желудок оттеснен кпереди, геморрагический отек желудочно-ободочной связки и очаговые кровоизлияния на большом сальнике; желчный пузырь увеличен, не напряжен, гиперемирован; кишечник умеренно вздут.

Сформулируйте диагноз и определите дальнейшую лечебную тактику. Какие методы экстракорпоральной детоксикации в данном случае возможны?

14. Больная Л., 66 лет, экстренно госпитализирована в 1-е сутки от начала заболевания с жалобами на боль в верхней половине живота с иррадиацией в поясницу, нарастающую тошноту, четырехкратную рвоту, сухость во рту, общую слабость. Ранее, 2—3 года назад, наблюдался приступ болей в правом подреберье, которые исчезли после приема спазмолитиков. Госпитализирована с диагнозом «холецистопанкреатит». При поступлении: общее состояние удовлетворительное. Обращали на себя внимание гиперемия лица, опережение пульса по отношению к субфебрильной (37 °С) температуре на 30 в минуту, сухость языка. Определялась локальная болезненность в эпигастриальной области, в левом подреберье. Положителен симптом Мейо — Робсона. Гемограмма: нейтрофильный лейкоцитоз ($10,0 \times 10^9 / л$), лимфоцитопения. Активность α -амилазы в крови 48 г/(час \cdot л), в моче— 168 г/(час \cdot л). Предварительный диагноз: острый панкреатит со склонностью к abortивному течению (отечная форма).

А. Обоснуйте объем и состав консервативной терапии.

Состояние больной после назначенного Вами лечения улучшилось, боль стихла. Однако через 12 ч появились признаки прогрессирования заболевания: усилилась боль в эпигастрии, повторилась рвота, стали нарастать симптомы панкреатогенной токсемии. Под местным обезболиванием выполнено лапароскопическое исследование, при котором обнаружен желтоватый ферментосодержащий выпот в подпеченочном пространстве, а также другие косвенные признаки острого панкреатита.

Б. Сформулируйте диагноз и определите лечебную тактику.

15. К Вам в палату была госпитализирована больная с диагнозом «Жировой медленно прогрессирующий панкреонекроз». Проведенное Вами лечение оказалось эффективным, и симптомы заболевания регрессировали. При обследовании больной выявлен хронический калькулезный холецистит с нарушением сократительной функции желчного пузыря, хронический дуоденопапиллит с явлениями желчной гипертензии.

Каков будет Ваш окончательный диагноз? Какая будет хирургическая тактика?

16. Больной, 42 лет, экстренно госпитализирован на 2-е сутки от начала заболевания с жалобами на резкие опоясывающие боли в верхних отделах живота, многократную рвоту. В анамнезе злоупотребление алкоголем. Состояние средней тяжести. Гиперемия лица. Пульс 112 в минуту. АД 130/80 мм рт. ст. Язык сухой. Живот умеренно вздут, напряжен и болезнен в эпигастриальной области и правом подреберье. Перитонеальных симптомов нет. Кишечные шумы выслушиваются. Гемограмма: лейкоцитоз $12,3 \times 10^9 / л$, лимфоцитопения. Активность амилазы мочи 512 ед. (по Вольгемуту). Предварительный диагноз: острый панкреатит со склонностью к abortивному течению (отечная форма). После проведения комплексного неотложного лечения состояние быстро улучшилось: стихли боли, прекратилась рвота. Активность амилазы мочи снизилась до 64 ед. (активность амилазы крови не исследовалась). На следующий день обращали на себя внимание лишь гиперемия лица и тахикардия — 90 в минуту. Консервативное лечение было продолжено. С ночи 3-го дня вновь начали нарастать боли в эпигастрии, а затем по всему животу. Повторилась рвота. С утра повторно проведен комплекс неотложной терапии с хорошим эффектом в течение 6 ч, после чего отмечены нарастание панкреатогенной токсемии и появление признаков перитонита в правой половине живота. При экстренном лапароскопическом исследовании обнаружено скопление мутного желтовато-зеленоватого выпота в правом латеральном канале. Желчный пузырь не виден, так как подпеченочное пространство занято инфильтрированным и гиперемированным большим сальником. Множественные очажки жирового некроза обнаружены преимущественно на большом сальнике и париетальной брюшине правого латерального канала.

Как Вы сформулируете диагноз? Обоснуйте дальнейшую лечебную тактику.

17. Больной, 50 лет, госпитализирован на 4-е сутки от начала заболевания с диагнозом: инфаркт миокарда. Переведен из блока интенсивной кардиологической терапии в крайне тяжелом состоянии. Бледность, акроцианоз, меняющаяся мраморная окраска кожи туловища. Одышка (38—40 дыханий в минуту). Пульс 120 в минуту, слабого наполнения и напряжения.

АД нестабильно: от 80 и 60 до 115 и 80 мм рт. ст. Язык сухой, живот вздут, резко болезнен во всех отделах. Симптом Щеткина положительный, перистальтические шумы не выслушиваются, притупление перкуторного звука над латеральными каналами живота. Гемограмма: лейкоцитоз ($11,6 \times 10^9 / \text{л}$), лимфоцитопения. Активность амилазы в крови $5,1 \text{ г}/(\text{час} \times \text{л})$, в моче $8 \text{ г}/(\text{час} \times \text{л})$. Диагноз (уточнен в процессе специального обследования): геморрагический субтотальный левосторонний панкреонекроз, панкреатогенный перитонит, шок I—II степени. Проведены диагностические и лечебные мероприятия: внутривенная инфузионно-трансфузионная терапия, включающая ингибиторы и сандостатин, лапароскопия и дренирование брюшной полости с последующей ее перфузией, целиакография с последующей региональной внутриартериальной инфузионной терапией, дренирование грудного протока. К 3-м суткам, от начала лечения и 7-м суткам от начала заболевания больной был выведен из состояния панкреатогенной токсемии и шока. Перед извлечением катетера из чревной артерии произведена ангиография. Кровообращение в зоне тела и хвоста поджелудочной железы отсутствует.

Ваша дальнейшая тактика?

18. Вы являетесь лечащим врачом пятидесятилетнего пациента, которому две недели назад была выполнена операция корпорокаудальная панкреатэктомия с подведением к культе поджелудочной железы инжекторных дренажей и резиново-марлевого тампона. Интраоперационный диагноз был сформулирован следующим образом: геморрагический субтотальный левосторонний панкреонекроз, панкреатогенный перитонит, шок I—II степени.

Тампон был удален на 9 сутки. В течение 2 недель по дренажам ежедневно выделялось до 200 мл серозно-геморрагической жидкости с хлопьями и осадком. По извлечении дренажей сформировался наружный панкреатический свищ, по которому отделялось до 150 мл панкреатического сока за сутки.

Ваша лечебная тактика?

19. Больной, 29 лет, поступил в хирургическое отделение с жалобами на уменьшение массы тела на 27 кг за два года болезни, постоянные боли в эпигастриальной области, иррадиирующие в поясницу. Неоднократно лечился в различных стационарах. Последние 2 месяца отмечает ухудшение общего состояния, повышение температуры тела по вечерам, полную потерю трудоспособности. Длительное время до болезни злоупотреблял алкогольными напитками.

При осмотре: истощен, масса тела 54 кг при росте 176 см. Глубокая пальпация живота позволила обнаружить в правом подреберье области плотное болезненное образование размером 6 x 6 см. При УЗИ обнаружено образование пониженной эхогенности с эффектом дистального усиления объемом 200 мл, расположенное в головке железы; признаки билиарной гипертензии – общий желчный проток до 15 мм шириной. Выполнена ретроградная панкреатография. Главный панкреатический проток проходим на всем протяжении, грубо деформирован.

Анализ крови: эритроциты - $4,0 \times 10^{12} / \text{л}$; лейкоциты — $14,1 \times 10^9 / \text{л}$; п — 28%; с — 62%; СОЭ—27 мм/ч; общий белок—70 г/л; билирубин—7,7 мкмоль/л; тимоловая проба—4: ед.; АсАТ—20 ммоль/(ч-л); АлАТ—20 ммоль/(ч-л).

Сформулируйте диагноз и выберите наиболее рациональное лечение.

20. После обильного приема пищи через 6 часов у больного появились нестерпимые боли в эпигастрии с иррадиацией в оба подреберья и подвздошные области, рвоты желчью, перестали отходить газы. Объективно: живот вздут, симптом Грюнвальда, укорочение перкуторного звука в отлогих местах живота, болезненность в точке Мейо-Робсона, положительный симптом Щеткина-Блюмберга. При доставке в клинику отмечено: падение артериального давления до 80 и 50 мм рт. ст., нитевидный пульс, холодный липкий пот на лице; температура тела субфебрильная. Лейкоцитоз — $23,0 \times 10^9 / \text{л}$.

Наиболее вероятный диагноз? Диагностические и лечебные назначения?

21. Диагноз какого заболевания Вы поставите, если обнаружите у больного следующие симптомы: выраженную желтуху, прощупаете растянутый с гладкой поверхностью безболезненный желчный пузырь. Из анамнеза видно, что симптомы нарастают на протяжении последних полутора месяцев, острого болевого приступа в анамнезе не было.

22. Больной доставлен через 6 часов после внезапного начала болезни с острыми постоянными болями в правом подреберье. Отмечается иррадиация болей в поясничную область и правую лопатку. Объективно: Язык сухой, обложенный грязно-желтым налетом; пульс учащенный до 120 уд. в мин; температура тела 38,7°. При пальпации резкая болезненность и напряжение мышц брюшной стенки в верхней половине живота. Перистальтика кишечника отсутствует; при перкуссии живота — укорочение перкуторного звука в отлогах местах; положительный симптом Ортнера и симптом Щеткина. Лейкоцитоз $25,0 \times 10^9$ /л. Диагноз? Тактика врача?

23. Больной, 41 г., был госпитализирован в плановом порядке в хирургическое отделение клинической больницы с жалобами на боли в эпигастральной области. Болен в течение двух лет. За год до поступления в одной из больниц произведено наружное дренирование многокамерной нагноившейся кисты поджелудочной железы. После операции периодически возникали боли в эпигастрии, что сопровождалось гипертермией. При поступлении общее состояние больного удовлетворительное. В эпигастрии слева от средней линии прощупывалось опухолевидное образование диаметром около 6 см. При клиническом и специальном исследовании, включая рентгенологическое исследование желудочно-кишечного тракта, гастродуоденоскопию и селективную целиако- и мезентерикографию, установлен диагноз хронического рецидивирующего панкреатита, кисты головки поджелудочной железы. Больному были определены показания к операции. При операции обнаружено, что тело и хвост поджелудочной железы обычной величины и консистенции, головка значительно уплотнена, при пункции ее жидкости не получено, срочная биопсия — склероз и хроническое воспаление железы. Обнаружено кистозное образование диаметром до 12 см, содержащее желтоватую жидкость, соединяющееся с головкой железы и растущее книзу, раздвигая брыжейку поперечной ободочной кишки. Выберите оптимальный объем оперативного вмешательства.

24. Больной, 30 лет, поступил в клиническую больницу в плановом порядке с жалобами на приступообразные боли в верхней половине живота с опоясывающей иррадиацией, поносы, похудание на 8 кг за год. Болен в течение трех лет. За это время 18 раз госпитализировался по поводу острого панкреатита. Злоупотребляет алкоголем. При обследовании, включая рентгеноскопию желудочно-кишечного тракта, ультразвуковую эхографию, селективную целиакографию, установлен диагноз хронического рецидивирующего алкогольного панкреатита, кисты головки поджелудочной железы. При операции обнаружена интрапанкреатическая киста диаметром до 8 см в головке поджелудочной железы, тело и хвост железы увеличены, каменистой плотности. При цистопанкреатикографии полости кисты сообщаются с главным панкреатическим протоком, который в дистальной части тела резко сужен. Какой объем оперативного вмешательства будет в данной ситуации наиболее рационален?

25. Больной, 47 лет, поступил в хирургическое отделение с жалобами на тяжесть в правом подреберье, кожный зуд, плохой сон, слабость. На протяжении последних 2 лет у больного трижды наблюдались приступы болей в области правого подреберья, сопровождавшиеся повышением температуры до 39° С, неинтенсивной желтухой. После очередного приступа за два месяца до последней госпитализации желтуха прошла, но кожный зуд стойко держался.

При обследовании: желтухи нет, край печени на 3 см ниже реберной дуги, желчный пузырь не пальпируется. При дуоденографии отмечен стеноз в области вертикальной части двенадцатиперстной кишки, дефект наполнения протяженностью около 5 см по внутренней стенке кишки с резкой деформацией окружающих складок слизистой оболочки. Дуоденоскопия: на внутренней стенке вертикальной части имеется опухолевая инфильтрация.

Ваш диагноз? Какие дополнительные методы исследования необходимо выполнить? Какая операция показана в этом случае?

26. Вы являетесь лечащим врачом пятидесятилетнего пациента, которому две недели назад была выполнена операция корпорокаудальная панкреатэктомия с подведением к культе поджелудочной железы инжекторных дренажей и резиново-марлевого тампона. Интраоперационный диагноз был сформулирован следующим образом: геморрагический субтотальный левосторонний панкреонекроз, панкреатогенный перитонит, шок I—II степени.

Тампон был удален на 9 сутки. В течение 2 недель по дренажам ежедневно выделялось до 200 мл серозно-геморрагической жидкости с хлопьями и осадком. По извлечении дренажей сформировался наружный панкреатический свищ, по которому отделялось до 150 мл панкреатического сока за сутки.

Ваша лечебная тактика?

27. Больной, 29 лет, поступил в хирургическое отделение с жалобами на уменьшение массы тела на 27 кг за два года болезни, постоянные боли в эпигастральной области, иррадиирующие в поясницу. Неоднократно лечился в различных стационарах. Последние 2 месяца отмечает ухудшение общего состояния, повышение температуры тела по вечерам, полную потерю трудоспособности. Длительное время до болезни злоупотреблял алкогольными напитками.

При осмотре: истощен, масса тела 54 кг при росте 176 см. Глубокая пальпация живота позволила обнаружить в правом подреберье области плотное болезненное образование размером 6 x 6 см. При УЗИ обнаружено образование пониженной эхогенности с эффектом дистального усиления объемом 200 мл, расположенное в головке железы; признаки билиарной гипертензии – общий желчный проток до 15 мм шириной. Выполнена ретроградная панкреатография. Главный панкреатический проток проходим на всем протяжении, грубо деформирован.

28. Анализ крови: эритроциты - $4,0 \times 10^{12}$ /л; лейкоциты — $14,1 \times 10^9$ /л; п — 28 %; с — 62%; СОЭ—27 мм/ч; общий белок—70 г/л; билирубин—7,7 мкмоль/л; тимоловая проба—4: ед.; АсАТ—20 ммоль/(ч-л) ; АлАТ—20 ммоль/(ч-л) .

Сформулируйте диагноз и выберите наиболее рациональное лечение.

29. Больной , 30 лет, поступил в клинику больницы в плановом порядке с жалобами на приступообразные боли в верхней половине живота с опоясывающей иррадиацией, поносы, похудание на 8 кг за год. Болен в течение трех лет. За это время 18 раз госпитализировался по поводу острого панкреатита. Злоупотребляет алкоголем. При обследовании, включая рентгеноскопию желудочно-кишечного тракта, ультразвуковую эхографию, селективную целиакографию, установлен диагноз хронического рецидивирующего алкогольного панкреатита, кисты головки поджелудочной железы. При операции обнаружена интрапанкреатическая киста диаметром до 8 см в головке поджелудочной железы, тело и хвост железы увеличены, каменистой плотности. При цистопанкреатографии полости кисты сообщаются с главным панкреатическим протоком, который в дистальной части тела резко сужен.

Какой объем оперативного вмешательства будет в данной ситуации наиболее рационален?

30. Больной , 47 лет, поступил в хирургическое отделение с жалобами на тяжесть в правом подреберье, кожный зуд, плохой сон, слабость. На протяжении последних 2 лет у больного трижды наблюдались приступы болей в области правого подреберья, сопровождавшиеся повышением температуры до 39° С, неинтенсивной желтухой. После очередного приступа за два месяца до последней госпитализации желтуха прошла, но кожный зуд стойко держался.

При обследовании: желтухи нет, край печени на 3 см ниже реберной дуги, желчный пузырь не пальпируется. При дуоденографии отмечен стеноз в области вертикальной части двенадцатиперстной кишки, дефект наполнения протяженностью около 5 см по внутренней стенке кишки с резкой деформацией окружающих складок слизистой оболочки. Дуоденоскопия: на внутренней стенке вертикальной части имеется опухолевая инфильтрация.

Ваш диагноз? Какие дополнительные методы исследования необходимо выполнить? Какая операция показана в этом случае?

31. Вы являетесь лечащим врачом пятидесятилетнего пациента, которому две недели назад была выполнена операция корпорокаудальная панкреатэктомия с подведением к культе поджелудочной железы инжекторных дренажей и резиново-марлевого тампона. Интраоперационный диагноз был сформулирован следующим образом: геморрагический субтотальный левосторонний панкреонекроз, панкреатогенный перитонит, шок I—II степени.

Тампон был удален на 9 сутки. В течение 2 недель по дренажам ежедневно выделялось до 200 мл серозно-геморрагической жидкости с хлопьями и осадком. По извлечении дренажей сформировался наружный панкреатический свищ, по которому отделялось до 150 мл панкреатического сока за сутки.

Ваша лечебная тактика?

Тема 2.2. Диафрагмальные грыжи. Грыжи пищеводного отверстия диафрагмы.

1. Больной И. 45 лет поступил в стационар с жалобами на жгучие боли за грудиной, усиливающиеся при наклоне туловища вперед, икоте, срыгивание, повышенное слюнотечение. Болен в течение 2 лет. Объективно: состояние удовлетворительное. Кожные покровы обычного цвета. Со стороны сердца и легких без патологии. Живот не вздут, мягкий, слабо болезненный в эпигастрии. Симптомы раздражения брюшины отсутствуют. При фиброгастроскопии отмечены пролабирование слизистой желудка в пищевод, гастроэзофагеальный рефлюкс, зияние кардии. В абдоминальном отделе пищевода выявлена пептическая язва на фоне эрозивного эзофагита. При рентгенологическом исследовании пищевода и желудка с контрастированием в положении Тренделенбурга выявлены выход кардиального отдела желудка в грудную полость и затекание контраста из желудка в пищевод.

2. Какую лечебную тактику Вы выберете? Какое оперативное вмешательство показано при кардиальной грыже пищеводного отверстия диафрагмы?

3. У больного П. по ходу операции по поводу язвенного пилородуоденального стеноза обнаружена кардиальная грыжа пищеводного отверстия диафрагмы, которое свободно пропускает 4 поперечных пальца; угол Гиса выпрямлен. Каковы Ваши дальнейшие действия?

4. У больной 50 лет после операции по поводу зоба при рвоте возникли резкая боль в правой половине грудной клетки, падение артериального давления, потеря сознания. Аускультативно дыхание в правой половине грудной клетки отсутствует. Срочно сделана плевральная пункция, при которой выделились воздух и слизь с примесью крови и пищи. Каков диагноз? Что Вам следует предпринять?

Тема 2.3. Кишечная непроходимость. Спаечная болезнь.

1. Больной 42 лет внезапно ощутил острую боль в животе схваткообразного характера, вскоре присоединилась частая рвота. Стула нет, газы не отходят. При осмотре состояние больного средней степени тяжести, ведет себя беспокойно, часто меняет положение. Температура тела нормальная, пульс 112 уд/мин. Язык влажный. Живот вздут, больше в верхней половине, при пальпации мягкий, умеренно болезненный, симптомов раздражения брюшины нет. В брюшной полости определяется свободная жидкость. Выше и слева от пупка определяется овальной формы плотноэластическое образование, перистальтические шумы над ним не выслушиваются. При ректальном исследовании патологии не выявлено. Рентгенологически имеются множественные чаши Клойбера, тонкий кишечник вздут. Ваш диагноз и тактика лечения?

2. Больной 32 лет поступил с жалобами на сильные схваткообразные боли в животе, однократную рвоту в начале заболевания. Осмотрен через 3 часа от начала заболевания. Общее состояние больного удовлетворительное. Язык суховат. Пульс 92 уд/мин. Температура нормальная. Живот вздут в области пупка, мягкий, болезненный в правой подвздошной области. Выслушиваются усиленные перистальтические шумы. В области вздутия пальпируется плотноэластическое образование. Положительный симптом Валя. Создается впечатление, что правая подвздошная ямка пуста, при ректальном исследовании - положительный симптом Обуховской больницы. Был скудный однократный стул вскоре после начала заболевания, газы не отходят. Дежурный врач поставил диагноз: острая кишечная непроходимость. Учитывая, что 2 года назад больной был оперирован по поводу острого аппендицита, а максимальная болезненность определяется в правой подвздошной области, он решил, что непроходимость спаечного характера и начал операцию, вскрыв брюшную полость по старому операционному рубцу в подвздошной области. Однако сращений в брюшной области не было, а слепую кишку на обычном месте врач не обнаружил. Какие ошибки допустил врач? Как следует продолжить операцию?

3. Больной 69 лет оперирован в плановом порядке по поводу опухоли слепой кишки, вызывающей частичную кишечную непроходимость. При ревизии выявлено, что опухоль размером 15*10 см, плотная, неподвижная, прорастает париетальную брюшину. Отмечается много метастазов в лимфатические узлы брыжейки и сальника. Как вы закончите операцию?

4. Больной 65 лет, поступил на 2-й день заболевания с жалобами на умеренные боли внизу живота, схваткообразного характера, иррадиирующие в крестец, вздутие живота, задержку стула и газов. Заболевание началось постепенно. Больной страдает запорами, отмечает, что состояния, напоминающие настоящие боли, были несколько раз и разрешались дома после очистительной клизмы. Общее состояние больного удовлетворительное, температура нормальная, пульс 72 уд/мин. Язык обложен, влажен. Живот «перекошенный» - резко вздута правая половина, при пальпации мягкий, безболезненный, справа пальпируется большое образование плотнo-эластической консистенции, перистальтика над ним не прослушивается. Определяется «шум плеска», при перкуссии – высокий тимпанит. При ректальном исследовании – ампула прямой кишки пуста, сфинктер зияет. При попытке поставить сифонную клизму – жидкость изливается обратно. Поставлен диагноз заворота сигмовидной кишки. Какая операция и в какие сроки должна быть произведена?

5. Мужчина 39 лет проснулся среди ночи от жестких болей в животе, постоянного характера, сопровождавшихся многократно повторяющейся рвотой. Через час после начала заболевания был госпитализирован в хирургический стационар. Состояние тяжелое. Черты лица заострены, кожные покровы цианотичны. Пульс слабого наполнения, 112 уд/мин. Артериальное давление 90/60 мм. рт. ст. Температура нормальная. Больной беспокоен, все время меняет положение. Рвота продолжается, рвотные массы приобрели каловый запах, стула нет, газы не отходят. Язык сухой. Живот мягкий, асимметрично вздут в правой половине, где нечетко пальпируется плотно-эластическое образование, в отдельных местах определяется притупление. Симптом Щеткина-Блюмберга отрицательный. Определяется "шум плеска". Перистальтика не выслушивается. При пальцевом ректальном исследовании: сфинктер зияет, ампула прямой кишки пуста. Ваш диагноз и действия?

6. Больной 40 лет, поступил в хирургическое отделение через 4 часа от начала заболевания с жалобами на сильные схваткообразные боли в животе, появившиеся вскоре после тяжелой физической работы, рвоту, вздутие живота, неотхождение газов. Общее состояние больного средней тяжести, он беспокоен, пульс 93 уд/мин, температура нормальная. При осмотре: живот вздут, при пальпации мягкий, умеренно болезненный в эпигастральной области. При пальцевом ректальном исследовании ампула прямой кишки пуста. Ваш диагноз и тактика лечения?

7. Больной 17 лет во время тяжелого физического напряжения почувствовал резкую боль внизу живота, через 10-15 мин боль значительно уменьшилась. Через 4 часа боль снова усилилась, распространилась по всему животу, появилось вздутие живота, была трижды рвота. Больной положил на живот грелку, которая несколько уменьшила боли, вскоре у него обильно отошли газы, был самостоятельным стул, после чего живот опал, боли прошли. Ночь больной провел спокойно, а утром снова появились сильные схваткообразные боли в животе, метеоризм, газы не отходили, не было стула, появилась рвота. Общее состояние больного в момент поступления (через сутки от начала заболевания) оставалось вполне удовлетворительным. Температура нормальная, пульс 76 уд/мин. Язык влажный. Живот равномерно вздут, при пальпации мягкий, умеренно болезненный в правой подвздошной и паховой области, выслушиваются усиленные перистальтические шумы. Дежурный врач диагностировал острую кишечную непроходимость, поставил больному сифонную клизму, после которой обильно отходили газы и был стул, живот опал, перистальтика стала нормальной, боли прекратились, больной был отпущен домой, а на следующий день доставлен в больницу с явлениями острого разлитого перитонита. Что произошло с больным? В чем ошибки врача? Что нужно делать с больным?

8. Больной 56 лет, находящийся на лечении в терапевтическом отделении по поводу тяжелой формы нижнедолевой крупозной пневмонии слева, со 2-го дня заболевания стал жаловаться на распирающие тупые боли в животе, которые постепенно нарастали, вздулся живот. Появилась

задержка стула, перестали отходить газы, появилась рвота, не вызвавшая облегчения. Температура тела 38 С, пульс 120 уд/мин. Живот вздут, мягкий, слегка болезненный при пальпации. Симптом Щеткина-Блюмберга отрицателен. При перкуссии высокий тимпанит. Свободная жидкость в животе не определяется. Перистальтика не выслушивается. При ректальном исследовании: тонус сфинктера сохранен, в прямой кишке небольшое количество каловых масс. При рентгенологическом исследовании определяется большое количество газа в желудке, тонком и толстом кишечнике, диафрагма стоит высоко, подвижность ее ограничена. Ваш диагноз и тактика лечения?

9. Больной 28 лет была произведена сложная гинекологическая операция 3 года назад. С тех пор было 5 приступов острой спаечной кишечной непроходимости. Все они сравнительно легко купировались после консервативных мероприятий. На этот раз приступ начался более резко и протекает значительно тяжелее предыдущих. Общее состояние больной тяжелое. Боли сильные, схваткообразные, локализуются внизу живота, многократная рвота. Больная беспокойна, меняет положение. Пульс 130 уд/мин. Артериальное давление 90/60 мм. рт. ст. Язык сухой. Живот мягкий, безболезненный. На общем фоне вздутия живота слева от пупка контурируется неперистальтирующая петля кишки. Почему клиническая картина непроходимости на этот раз отличается от предшествующих приступов? Какой тактики следует придерживаться?

10. Больного 55 лет оперируют в экстренном порядке по поводу опухоли селезеночного угла толстой кишки, вызвавшей картину острой кишечной непроходимости 6 часовой давности. После вскрытия брюшной полости обнаружено, что опухоль не прорастает в соседние органы, подвижна, видимых метастазов нет. Приводящая кишка забита каловыми массами. Общее состояние больного удовлетворительное. Какую операцию следует выполнить?

11. Больная 54 лет поступила в больницу через 6 часов с момента появления схваткообразных болей в околопупочной области. Отмечена задержка стула и газов. Ранее перенесла холецистэктомию из верхнесрединного доступа и аппендэктомию. Живот мягкий, вздутый, болезненный при пальпации в околопупочной и правой подвздошной областях. Шума «плеска», признаков свободной жидкости в брюшной полости не обнаружено, при пальцевом исследовании ампула прямой кишки оказалась свободной, безболезненной. На обзорной рентгенограмме отмечена пневматизация восходящей ободочной кишки. Каковы диагноз и лечебная тактика?

12. Больной 56 лет госпитализирован через 8 часов с начала заболевания с жалобами на схваткообразные боли в околопупочной области, возникшие после физической нагрузки, задержку стула и газов. Живот мягкий, в околопупочной области вздутый. В правой подвздошной области отмечается западение. На рентгенограмме видна вздутая слепая кишка с горизонтальным уровнем жидкости. Каковы диагноз и тактика хирурга?

13. У больной 42 лет появились схваткообразные боли в низу живота, многократная рвота. Состояние пациентки тяжелое: она возбуждена, язык сухой, живот вздутый, мягкий, слева от пупка контурируется перистальтирующая петля кишки. Ранее оперирована по поводу рака матки. После операции было 6 приступов острой кишечной непроходимости, которые разрешались после консервативных мероприятий. Каковы диагноз и тактика ведения больной?

14. Больной 64 лет поступил в стационар через 16 часов после возникновения схваткообразных болей в низу живота с жалобами на задержку стула и газов, тошноту, однократную рвоту. Страдает запорами в течение 8 лет. Живот вздут, асимметричен за счет выбухания его верхних отделов справа. Левая подвздошная область пустая. Симптомы Склярова и «Обуховской больницы» положительны. Каковы диагноз и действия хирурга?

15. Больной Б. 72 лет поступил в стационар через 16 часов с момента заболевания с клиникой острой кишечной непроходимости. В анамнезе желчнокаменная болезнь. Консервативное лечение эффекта не дало. При операции выявлены холецистодуоденальный свищ и обтурация двенадцатиперстной кишки желчным камнем. Какой должна быть тактика хирурга?

16. Больная Ю. 34 лет поступила в стационар с жалобами на резкие боли в верхней половине живота и обильную рвоту с примесью желчи. Заболевание связывает с обильным приемом пищи. При рентгеноскопии желудка отмечена задержка эвакуации контраста из двенадцатиперстной

кишки в вертикальном положении и ее улучшение в положении лежа на животе. Каковы диагноз и дальнейшие действия хирурга?

17. Больная П. 23 лет доставлена через 3 часа после того, как с суицидальной целью проглотила вязальную спицу 12х0,3 см. Жалоб не предъявляет. Живот мягкий, при глубокой пальпации в эпигастральной области болезненный, симптомы раздражения брюшины отсутствуют. На обзорной рентгенограмме в желудке виден металлический предмет. Что следует предпринять в этом случае?

18. Больной К. 64 лет поступил в стационар через 16 часов после возникновения схваткообразных болей в низу живота с жалобами на задержку стула и газов, тошноту, однократную рвоту. Страдает запорами в течение 8 лет. Живот вздут, асимметричен за счет выбухания его верхних отделов справа. Левая подвздошная область пустая. Симптомы Склярова и «Обуховской больницы» положительны. Каковы диагноз и действия хирурга?

19. 8-месячный ребенок доставлен через 3 часа после возникновения схваткообразных болей в брюшной полости. В течение 2 суток отмечался частый жидкий стул с примесью крови и слизи. Живот мягкий, вздутый, в правой подвздошной области пальпируется болезненное колбасовидное образование. При ректальном обследовании выявлены расширенная ампула прямой кишки, слизь, кровь. Каковы диагноз и тактика хирурга?

20. Больной Р. 56 лет госпитализирован через 8 часов с начала заболевания с жалобами на схваткообразные боли в околопупочной области, возникшие после физической нагрузки, задержку стула и газов. Живот мягкий, в околопупочной области вздутый. В правой подвздошной области отмечается западение. На рентгенограмме видна вздутая слепая кишка с горизонтальным уровнем жидкости. Каковы диагноз и тактика хирурга?

21. Больной, 64 лет, поступил в хирургическое отделение дежурной больницы с диагнозом острого аппендицита. Заболевание началось остро за 17 часов до поступления. Появились умеренные боли схваткообразного характера внизу живота. Данные физикального обследования четкого представления о заболевании не дали. Ввиду неясного диагноза за больным установлено наблюдение. Через 20 часов с момента поступления произведена лапароскопия с предположительным диагнозом острого аппендицита. Под местной анестезией произведен прокол брюшной стенки в левой подвздошной области, в брюшную полость введено 2200 см³ воздуха. Троякар и лапароскоп введены в соответствии с нижней левой точкой Калька. В брюшной полости обнаружено довольно значительное количество геморрагического выпота. В правой половине живота найдена петля тонкой кишки длиной примерно 30—40 см, ярко-красного цвета, с резко отечной, утолщенной стенкой, без признаков перистальтики на измененном участке. Имеются утолщения брыжейки, кровоизлияния в ней. Сформулируйте диагноз и определите хирургическую тактику.

22. В срочном порядке вам пришлось оперировать больную, 56 лет, по поводу острой кишечной непроходимости. Состояние больной средней тяжести. До операции подозревалась спаечная непроходимость, но ревизия показала, что непроходимость вызвана опухолью слепой кишки. Видимых метастазов не определяется. Опухоль размером 10×8 см, подвижна. Ниже ее кишечник находится в спавшемся состоянии, а тонкий кишечник резко растянут, переполнен кишечным содержимым и газами. Какое оперативное пособие вы выберете в данном случае?

23. Больного, 55 лет, оперируют в экстренном порядке по поводу опухоли селезеночного угла толстой кишки, вызвавшей картину острой кишечной непроходимости 6-часовой давности. После вскрытия брюшной полости обнаружено, что опухоль не прорастает в соседние органы, подвижна, видимых метастазов нет. Приводящая кишка забита каловыми массами. Общее состояние больного удовлетворительное. Какую операцию следует выполнить больному?

24. Больному 51 года выполняют операцию спустя 17 ч с момента начала заболевания. При ревизии органов брюшной полости был обнаружен некроз 4 м тонкой кишки, разлитой перитонит. Диагностирована эмболия ствола верхней брыжеечной артерии. Состояние больного крайне тяжелое, но артериальное давление удерживается на цифрах 90 и 60 мм рт. ст. Определите объем оперативного вмешательства.

25. У ребенка, 3 лет, среди полного здоровья появились сильные боли в животе, продолжавшиеся несколько минут. Во время приступа ребенок побледнел, ручками держался за живот, сучил ножками. Приехавший на вызов врач скорой помощи нашел ребенка спокойно играющим, при осмотре ребенка никакой патологии у него не обнаружил и, пожав плечами, уехал. Приблизительно через час болевой приступ повторился. После третьего приступа, появившегося через полчаса и столь же кратковременного, ребенок был госпитализирован в хирургическое отделение. В стационаре у ребенка был стул с примесью крови и слизи. Температура оставалась нормальной, пульс 100 ударов в минуту. Язык несколько суховат, обложен белым налетом. Живот не вздут, участвует в акте дыхания, мягкий, безболезненный. При ректальном исследовании патология не определяется, на пальце, извлеченном из заднего прохода, видна кровь. В общем анализе крови лейкоцитов $10,2 \times 10^9$ /л. Какова должна быть тактика врача скорой помощи при первой встрече с больным? Ваш предположительный диагноз? Какое уточняющее диагностическое исследование следует предпринять?

26. У мальчика, 12 лет, поставлен диагноз: «Илео-цекальная инвагинация». С момента начала заболевания прошло 10 часов. Общее состояние больного вполне удовлетворительное. Общий анализ крови и мочи в пределах нормы. Какова должна быть лечебная тактика?

27. Больная, 46 лет, четвертый раз оперируется в ночное время по поводу острой спаечной кишечной непроходимости, которой страдает в течение 6 лет. В свободную брюшную полость удалось войти с большими трудностями из-за распространенного спаечного процесса. После разделения большого числа спаек было обнаружено, что часть тонкой кишки (до 70-80 см) и сальника спаяны в плотный конгломерат. Состояние больной перед операцией было средней тяжести. Что он должен сделать оперирующий хирург во время операции?

28. Больная, 66 лет, была доставлена бригадой «Скорой помощи» через 10 часов от начала заболевания с жалобами на схваткообразные боли в животе, вздутие живота, тошноту и рвоту. Из анамнеза известно, что больная около 10 лет страдает желчнокаменной болезнью. Ранее при УЗИ был обнаружен крупный конкремент в желчном пузыре. Больная дважды госпитализировалась в дежурный хирургический стационар с диагнозом острый калькулезный холецистит. От оперативного лечения отказывалась. Двадцать лет назад перенесла аппендэктомию. Объективно. Общее состояние больной средней степени тяжести. Кожа и склеры обычной окраски. Пульс 92 в мин. Язык суховат. Живот умеренно вздут, мягкий, болезненный при пальпации в правом подреберье и мезогастрии. Перитонеальных симптомов нет. «Шум плеска» не определяется. Свободная жидкость в животе не определяется. Перистальтика несколько усилена. При перкуссии высокий тимпанит. При ректальном исследовании: тонус сфинктера сохранен, в прямой кишке небольшое количество каловых масс. При УЗИ печень не увеличена; желчный пузырь, поджелудочная железа не визуализируются; почки, селезенка в пределах нормы. В общем анализе крови лейкоцитов $9,6 \times 10^9$ /л. При рентгенологическом исследовании определяется вздутие желудка, тонкой кишки. При исследовании пассажа бария отмечается задержка контраста в дистальных отделах тонкой кишки. Ваш диагноз и тактика лечения?

29. В приемное отделение дежурного хирургического стационара доставлен БОМЖ через три часа от начала заболевания. Незадолго до заболевания обильно поел после голодания в течение нескольких дней. Через несколько часов после приема пищи внезапно ощутил острую боль в животе схваткообразного характера, вскоре присоединилась частая рвота. Стула нет, газы не отходят. При осмотре состояние больного средней тяжести, периодически громко кричит, ведет себя беспокойно, часто меняет положение. Температура нормальная, пульс 112 ударов в минуту. Язык влажный. Живот вздут больше в верхней половине, при пальпации мягкий, умеренно болезненный в мезогастрии. Симптомов раздражения брюшины нет. Пальпаторно никаких образований не определяется. При ректальном исследовании патологии не выявлено. Рентгенологически «чаши Клойбера», не определяются. Какое заболевание можно заподозрить у больного? Как Вы верифицируете диагноз? Ваша лечебная тактика в данной ситуации?

Тема 2.4. Заболевания и повреждения пищевода.

1. У больного П. 43 лет при обследовании выявлена ахалазия кардии III – IV стадий по Петровскому. Какую тактику Вы выберете?
2. У больного М. через 3 года после ожога пищевода уксусной эссенцией сформировалась полная его облитерация. Какая операция показана пациенту?
3. При рентгенографии пищевода больного И. выявлена эксцентрически расположенная стриктура среднегрудного отдела пищевода. Какая методика бужирования показана?
4. В клинику поступил больной с жалобами на боли за грудиной, связанные с приемом пищи, срыгивание, затрудненное прохождение пищи. Болен в течение 2 лет. При рентгеноскопии и эндоскопии пищевода выявлен дивертикул в среднегрудном отделе диаметром 3 см с устьем диаметром до 1 см с признаками дивертикулита. Какова тактика хирурга?

Тема 2.5. Заболевания щитовидной железы.

1. Больная 30 лет поступила с жалобами на раздражительность, повышенную утомляемость, немотивированные колебания настроения. При осмотре обнаружено диффузное увеличение обеих долей щитовидной железы. Положительные глазные симптомы: расширение глазных щелей, редкое мигание. Пульс 115 уд./мин. В течение 2 лет периодически лечилась тиреостатическими препаратами без большого эффекта. Поставлен диагноз: диффузный зоб 3 степени с явлениями тиреотоксикоза средней тяжести. Лечебная тактика?
2. У больной 30 лет выявлено плотной консистенции опухолевидное образование в правой доле щитовидной железы размерами 2x2 см. Периферические лимфоузлы не увеличены. Данные радиоизотопного сканирования подтверждают диагноз: узловой эутиреоидный зоб. Лечение?
3. На 2-й день после операции по поводу диффузного токсического зоба у больного внезапно появилось двигательное и психическое возбуждение, тахикардия 130 уд./мин, температура тела 39,8 С. Диагноз?
4. Больной 35 лет произведена субтотальная резекция щитовидной железы по поводу тиреотоксического зоба. На следующий день появились жалобы на слабость, затруднение глотания, распирающие боли в левой половине шеи. Снята повязка. При осмотре обнаружена выраженная припухлость левой половины шеи мягкой консистенции. Из раны небольшое кровянистое отделяемое. Тактика?
5. У больной, оперированной по поводу диффузного зоба с явлениями тиреотоксикоза средней тяжести, на следующий день после операции отмечаются парестезии в области кончиков пальцев рук, ощущение "мурашек". Затем появился симптом "руки акушера", боли в мышцах предплечий. Какое осложнение можно предположить у больной?
6. Больная 60 лет жалуется на раздражительность, непереносимость жары, похудание, сердцебиение, повышенную потливость. Отмечается нарушение ритма сердечных сокращений. Глазные симптомы отсутствуют. При пальпации щитовидной железы определяется узел с четкими границами, не спаянный с окружающими тканями, смещающийся при глотании. Диагноз?
7. Больная 25 лет при поступлении в отделение жалуется на общую слабость, быстрые смены настроения, раздражительность, плаксивость, утомляемость. Беспокоит также опухолевидное образование на передней поверхности шеи. При осмотре: увеличение обеих долей щитовидной железы 3 ст., положительные глазные симптомы. Тахикардия 120 уд./мин. При пальпации щитовидная железа эластичной консистенции, диффузно увеличены обе доли. Диагноз?
8. Больная 30 лет поступила с жалобами на боли при глотании и увеличение левой доли щитовидной железы. Из анамнеза известно, что недавно больная перенесла фолликулярную ангину. При осмотре: температура 38° С, левая доля щитовидной железы увеличена,

уплотнена, болезненна. Пульс □ 13 задача уд./мин. В анализе крови: лейкоцитоз со сдвигом формулы влево, СОЭ □ 30 мм/час. Основной обмен 25%. Диагноз?

9. Больной 45 лет был прооперирован по поводу гипертиреозного зоба. Сразу же после операции появилась осиплость голоса. Какое осложнение струмэктомии возникло у данного больного?

10. Больная 30 лет поступила с жалобами на опухолевидное образование на передней поверхности шеи, которое появилось 5 лет назад и с тех пор медленно увеличивалось. В левой доле щитовидной железы при пальпации определяется плотное образование с гладкой поверхностью размерами 8х5 см, безболезненное. Пульс 78 уд./мин. Основной обмен 10%. Какое лечение показано этой больной?

11. У больной 60 лет 10 лет назад диагностирован узловой эутиреоидный зоб размерами 5х3 см. За последние полгода образование увеличилось вдвое, ухудшилось общее состояние больной, появились слабость, быстрая утомляемость. При пальпации поверхность щитовидной железы неровная, консистенция плотная. Образование малоподвижное. Лимфоузлы на левой половине шеи увеличены, плотные. Диагноз?

12. Больной 40 лет заболел остро: озноб, слабость, затруднение глотания, боли в области шеи с иррадиацией в уши, голову, усиливающиеся при поворотах, температура 38 С. Больного беспокоит потливость. При пальпации щитовидная железа увеличена, болезненна, не спаяна с окружающими тканями, уплотнена, флюктуирующих участков нет. Подчелюстные, шейные лимфоузлы не увеличены. В анализе крови: СОЭ до 21 мм/ч, относительный лимфоцитоз. При исследовании накопления йода щитовидной железой на сканограмме участки просветления, накопление снижено. Диагноз?

13. Больная поступила с жалобами на раздражительность, потливость, слабость, сердцебиение. Больна 2 года. Щитовидная железа не увеличена. Основной обмен – 30%. При физикальном обследовании больной никакой патологии не выявлено. При рентгенологическом исследовании в переднем средостении на уровне II ребра справа определяется образование округлой формы размером 5х5 см с четкими границами. Какое дополнительное исследование необходимо для уточнения диагноза?

14. Какой метод диагностики следует избрать как наиболее исчерпывающий при подозрении на малигнизацию узлового зоба?

15. У больной 50 лет диагностирован рак щитовидной железы. При осмотре определяется плотный узел в правой доле, лимфоузлы 3х4 см по ходу кивательной мышцы плотные, увеличенные, безболезненные. Как радикально лечить больную?

16. Больная 24 лет поступила с жалобами на раздражительность, потливость, слабость, сердцебиение. Больна 2 года. Щитовидная железа не увеличена. Основной обмен +30%. При рентгеноскопии в переднем средостении образование округлой формы 5х5 см с четкими контурами. Легочная ткань прозрачна. Какие дополнительные методы исследования необходимы для уточнения диагноза?

17. При биохимическом исследовании крови выявлены: гиперкальциемия, гипофосфатемия. При рентгенологическом исследовании обнаружен остеопороз костей. Стернальная пункция без особенностей. Диагноз?

18. При выявлении солитарного узла в щитовидной железе показано:

19. У больной 46 лет с жалобами на чувство тяжести за грудиной и непостоянную одышку при физической нагрузке при рентгенологическом исследовании грудной клетки за рукояткой грудины выявлена опухоль с четкими контурами, 8 см в диаметре, смещающая трахею вправо. Щитовидная железа пальпаторно не увеличена, мягкой консистенции. Ваш диагноз?

20. У больной 35 лет через двое суток после субтотальной резекции щитовидной железы по поводу диффузного тиреотоксического зоба появились онемение кончиков пальцев рук, скованность в конечностях, подрагивание мышц лиц. Диагноз?

21. Женщина 34 лет больна 2 года. При клиническом исследовании выявлены признаки тиреотоксического зоба в легкой форме. Щитовидная железа увеличена до 2-й степени. В правой доле определяется узел до 4 см. Результаты сканирования показали наличие в правой доле «холодного узла» размером 4 x 4 см. Функция остальной ткани повышена. Каковы клинический диагноз, тактика лечения и объем оперативного вмешательства?

22. Больная Н. 41 года предъявляет жалобы на сильные боли и припухлость в области передней поверхности шеи, слабость, повышенную температуру (до 38 °С). Больна 2 месяца. За короткое время зоб значительно увеличился в размерах. При пальпации определяется уплотнение щитовидной железы. Лимфоузлы не увеличены. Пульс 100 в мин, АД 150 и 80 мм рт. ст.. Каковы предварительный диагноз, план обследования и лечения?

23. Больная П. 43 лет поступила в клинику с жалобами на раздражительность, дрожание пальцев рук, значительную потерю массы за короткий срок. Общее состояние удовлетворительное. Пониженного питания. Кожные покровы бледно-розового цвета. Пульс 96 в мин, АД 170 и 100 мм рт. ст. Тоны сердца приглушены, при аускультации в легких прослушивается жесткое дыхание, со стороны органов брюшной полости патология не выявлена. На передней поверхности шеи определяется образование, которое смещается при глотании. При пальпации обнаружено, что щитовидная железа диффузно увеличена, безболезненна. Основной обмен – +30 %. Каков Ваш диагноз?

24. В больницу поступил пациент с клиникой мочекаменной болезни. Болен в течение 10 лет. При обследовании выявлены желчнокаменная болезнь, хронический калькулезный панкреатит и рубцовая деформация двенадцатиперстной кишки. В анализах крови снижение уровня кальция, резкое повышение костной фракции щелочной фосфатазы, повышение уровня фосфора. В анализе мочи выявлены гиперкальциурия и гиперфосфатурия. О каком заболевании может идти речь, учитывая указанные данные? Какие методы диагностики показаны для подтверждения диагноза?

25. У больного 56 лет с язвенной болезнью двенадцатиперстной кишки, осложненной субкомпенсированным стенозом, сочетающейся с желчнокаменной болезнью и нефролитиазом, проведенное сканирование 10 % метионином, меченным ⁷⁵Se, выявило наличие опухоли по передней поверхности шеи. Какое заболевание следует предположить? Каков порядок оперативных вмешательств?

Тема 2.6. Заболевания артерий.

1. Больная 50 лет жалуется на постоянные головные боли, головокружение, звон в ушах, кратковременную потерю сознания, «шаткую походку», снижение остроты зрения, двоение в глазах, ослабление мышечной силы в правой верхней конечности. АД на левой руке 130 / 70 мм рт. ст, на правой – 130 / 90 мм рт. ст. При панаортографии выявлена окклюзия атеросклеротической бляшкой устья брахиоцефального ствола. Дистальный магистральный кровоток сохранен. Какое оперативное вмешательство показано данной больной?

2. В хирургическое отделение поступил больной 46 лет с жалобами на боли в эпигастрии и мезогастррии, возникающие через 30 мин после приема пищи, сухость во рту, запоры. В анамнезе ишемическая болезнь сердца, гипертоническая болезнь. Объективно: живот не вздут, не напряжен, мягкий, болезненный в эпигастрии и мезогастррии. Опухолевидных образований не выявлено. При рентгенологическом исследовании выявлено замедление пассажа контраста по желудочно-кишечному тракту. Эндоскопически – атрофический гастродуоденит. На фоне лечения спазмолитиками состояние не улучшилось. Каков предварительный диагноз? Какие дополнительные инструментальные методы исследования необходимо провести для верификации диагноза?

3. У больного 23 лет, страдающего гипертонической болезнью, при аортографии выявлено циркулярное сужение устья левой почечной артерии. Каковы этиология сужения и тактика хирурга?

4. Больной 47 лет поступил в отделение с жалобами на общую слабость, головную боль, быструю утомляемость, нарушение функции зрения. Болен в течение 5 лет, консервативное лечение малоэффективно. При объективном исследовании акцент II тона на аорте, АД 210/120 мм рт. ст. Пульсация магистральных артерий отчетливая, шумов над сосудами не слышно. При ЭКГ – гипертрофия левого желудочка и признаки коронарной недостаточности. Каковы Ваш диагноз и тактика лечения?
5. Больная 17 лет обратилась с жалобами на постоянные головные боли, повышение АД. Консервативное лечение неэффективно. При осмотре АД 230 /150 мм рт. ст., над областью сердца и в проекции грудной и брюшной аорты грубый систолический шум, отсутствие пульсации левой лучевой и плечевой артерии. На ренограмме — снижение сосудистого и секреторного сегментов с обеих сторон. При аортографии контрастирование почек неравномерное, левая контурируется позже, размеры ее на 4 см меньше правой. Правая почечная артерия в начальном отделе сужена, далее – в виде «бус». Каков Ваш диагноз?
6. Больная 42 лет жалуется на упорные головные боли, сонливость, плохое зрение. Находится на диспансерном наблюдении по поводу гипертонической болезни в течение 14 лет, консервативное лечение неэффективно. АД упорно держится на высоких цифрах – 200 / 140–210 / 130 мм рт. ст. При осмотре обращают на себя внимание хорошо развитый верхний плечевой пояс и отставание в развитии нижних конечностей. Аускультативно над областью грудной клетки выслушивается грубый систолический шум. АД на нижних конечностях и пульсация магистральных сосудов не определяются. Каков диагноз? Какие дополнительные обследования необходимо провести?
7. У больного 45 лет отмечены признаки ишемии нижних конечностей. При обследовании обнаружено, что пульсация на бедренных артериях снижена, определяется систолический шум. Каковы диагноз, план обследования и лечение?
8. У больного 60 лет наблюдаются выраженные признаки ишемии левой голени, на артериограмме – блокада кровотока на уровне подколенной артерии, слабый периферический кровоток. Каковы диагноз и план лечения?
9. В клинику поступил больной 65 лет с гангреной стопы (поражены дистальные отделы) : пульсация на бедренной артерии не определяется. Каковы диагноз, план обследования и лечения?
10. В стационар поступил больной с гангреной первого пальца стопы и диабетом средней степени тяжести. Пульсация на периферических сосудах отчетливая. Каковы диагноз, план обследования и лечение?
11. Больную 40 лет в течение нескольких лет беспокоят боли в пальцах кистей, снижение мышечной силы, зябкость, периодическое появление язв. Объективно: кожные покровы кистей цианотичные, холодные, на ногтевой фаланге второго пальца язва размером 0,3 см, пульсация сосудов отчетливая. Каковы диагноз, план обследования и лечение?
12. Больной 35 лет длительно страдает заболеванием нижних конечностей, снижена толерантность к физической нагрузке. При поступлении в стационар отмечена гангрена ногтевой фаланги первого пальца левой стопы. Пульсация на сосудах конечности снижена. Каковы диагноз, план обследования и лечение?
13. Больная 57 лет жалуется на частые боли в эпигастральной области после приема пищи, чувство тяжести, дискомфорта. Рентгенологическое обследование желудочно-кишечного тракта патологии не выявило. Каковы диагноз и план лечения?
14. Больной 60 лет поступил в клинику через 3 часа после начала сильных болей в левой нижней конечности. Пульсация на левой бедренной артерии отсутствует, конечность холодная, кожа мраморно-цианотичного цвета. Каковы диагноз и характер оперативного вмешательства?
15. Больной 70 лет поступил в клинику в тяжелом состоянии через 8 часов от начала болей в нижних конечностях. Пульсация на бедренных артериях с обеих сторон не определяется, отмечены признаки ишемии конечностей. Каковы диагноз и метод операции?

16. Больной поступил в клинику на 3-и сутки от начала сильных болей в левой нижней конечности. Отмечены четкие признаки гангрены голени и стопы. Пульсация на бедренной артерии отсутствует. Каковы диагноз и план лечения?
17. У больного 75 лет в течение суток держится боль в правой нижней конечности. Отмечены нарастающая слабость мышц, нарушение чувствительности и функции правой нижней конечности. При обследовании пульсация на бедренной артерии не определяется, признаки ишемии выражены умеренно. Каковы диагноз и план лечения?
18. У больной 50 лет с клиникой ревматического порока сердца, мерцательной аритмии внезапно появились сильные боли в правой верхней конечности. Пульс на кубитальной артерии не определяется. Каковы диагноз и план лечения?
19. У больного 50 лет через 6 часов после эмболэктомии при исследовании крови обнаружены четкие признаки гиперкоагуляции. Какие препараты следует назначить в этом случае?
20. Больная 30 лет поступила с жалобами на раздражительность, повышенную утомляемость, немотивированные колебания настроения. При осмотре обнаружено диффузное увеличение обеих долей щитовидной железы. Положительные глазные симптомы расширение глазных щелей, редкое мигание. Пульс – 115 в минуту. В течение 2 лет периодически лечилась тиреостатическими препаратами без большого эффекта. Поставлен диагноз: диффузный зоб 3-й степени с явлениями тиреотоксикоза средней тяжести. Лечебная тактика?
- А) Срочная субтотальная струмэктомия.
 - Б) Лечение тиреостатическими препаратами.
 - В) Субтотальная резекция щитовидной железы после подготовки антитиреоидами.
 - Г) Лечение радиоактивным йодом.
 - Д) Гемиструмэктомия после подготовки
21. У больной 30 лет выявлено плотной консистенции опухолевидное образование в правой доле щитовидной железы размерами 2'2 см. Периферические лимфоузлы не увеличены. Данные радиоизотопного сканирования подтверждают диагноз: узловый эутиреоидный зоб. Лечение?
- А) Резекция части доли щитовидной железы с узлом.
 - Б) Субтотальная струмэктомия.
 - В) Гемиструмэктомия.
 - Г) Вылущивание опухоли.
 - Д) Консервативное лечение
22. Больной 35 лет произведена субтотальная резекция щитовидной железы по поводу тиреотоксического зоба. На следующий день появились жалобы на слабость, затруднение глотания, распирающие боли в левой половине шеи. Снята повязка. При осмотре обнаружена выраженная припухлость левой половины шеи мягкой консистенции. Из раны небольшое кровянистое отделяемое. Тактика?
- А) Пункция, отсасывание отделяемого.
 - Б) Снять швы, удалить сгустки, остановить кровотечение.
 - В) Гемостатическая терапия.
 - Г) Холод на левую половину шеи.
 - Д) Антибиотикотерапия.
23. У больной, оперированной по поводу диффузного зоба с явлениями тиреотоксикоза средней тяжести, на следующий день после операции – парестезии в области кончиков пальцев рук, ощущения "мурашек". Затем появился симптом "руки акушера", боли в мышцах предплечий. Какое осложнение можно предположить у больной?
- А) Гипотиреоидная реакция.
 - Б) Гипертиреоидная реакция.
 - В) Паратиреоидная недостаточность.
 - Г) Гиперпаратиреоз.

Д) Повреждение n.vagus.

24. Больная 60 лет жалуется на раздражительность, непереносимость жары, похудание, сердцебиение, повышенную потливость. Отмечается нарушение ритма сердечных сокращений. Глазные симптомы отсутствуют. При пальпации щитовидной железы определяется узел с четкими границами, не спаянный с окружающими тканями, смещающийся при глотании. Диагноз?

- А) узловой токсический зоб
- Б) рак щитовидной железы
- В) киста щитовидной железы
- Г) абсцесс щитовидной железы
- Д) холодная аденома щитовидной железы

25. Больная 25 лет при поступлении в отделение жалуется на общую слабость, быстрые смены настроения, раздражительность, плаксивость, утомляемость. Беспокоит также опухолевидное образование на передней поверхности шеи. При осмотре увеличение обеих долей щитовидной железы 3 ст., положительные глазные симптомы. Тахикардия 120 в минуту. При пальпации щитовидная железа эластичной консистенции, диффузно увеличены обе доли. Диагноз?

- А) Токсическая аденома.
- Б) Диффузный токсический зоб.
- В) Рак щитовидной железы.
- Г) Струмит.
- Д) Тиреоидит.

Тема 2.7. Заболевания вен нижних конечностей.

1. У женщины 58 лет появилось обильное кровотечение из поврежденного варикозно расширенного венозного узла на левой голени. В чем будет заключаться первая помощь? Каков дальнейший план лечения больной?

2. Больной С. 46 лет 10 лет страдает варикозным расширением вен нижних конечностей. За 3 дня до госпитализации появились боли в левой голени, которые постепенно нарастали. Передвижение причиняет боль. Температура поднялась до 37,8 °С. При осмотре по ходу большой подкожной вены левой голени определяется резкая гиперемия. Вена утолщена, местами четкообразно, пальпируется в виде резко болезненного шнура. Кожа несколько инфильтрирована, гиперемирована, болезненна, отека на стопе и голени нет. Каковы диагноз и тактика лечения?

3. У больной гинекологического отделения на 10-е сутки после операции обнаружен острый тромбоз левой общей подвздошной вены. После тромбоза прошло 2 суток. Какое лечение вы назначите?

4. Больной Х. 53 лет поступил в стационар с жалобами на сильные боли в правой голени распирающего характера, судорожные сокращения икроножных мышц, повышение температуры тела до 38,5 °С. Болен в течение 3 дней. В первый день заболевания появились судорожные сокращения икроножных мышц, на второй день – боли, на третий – отек. Кожа правой стопы и голени гиперемированная, напряженная, лоснящаяся, окружность правой голени на 5 см больше левой. Движения вызывают сильную боль. При пальпации конечности определяется болезненность по ходу сосудистого пучка, особенно в подколенной ямке. Каковы диагноз и лечение?

5. В ангиохирургическое отделение поступил больной с правосторонним илеофemorальным тромбозом. При динамическом наблюдении выявлено распространение отека с уровня бедра на переднюю брюшную стенку и на левую нижнюю конечность с расширением подкожной венозной системы. Какое осложнение развилось, какова лечебная тактика?

6. При обследовании у больного выявлена язвенная стадия посттромбофлебитического синдрома. Какие инструментальные методы диагностики необходимо провести?

7. У больной наступила реканализация вен. Какие операции показаны?
8. У больного варикозная стадия посттромбофлебитического синдрома. Составьте план операции.
9. У больной посттромбофлебитический синдром с наличием варикозно расширенных вен нижних конечностей. Оперативное лечение противопоказано. Какое лечение Вы назначите?
10. В хирургическом стационаре обследуется больная 47 лет по поводу рецидива варикозной болезни правой нижней конечности, развившегося через 3 года после операции. При переходе из горизонтального в вертикальное положение отмечается быстрое заполнение варикозно расширенных поверхностных вен. При ретроградной бедренной флебографии получено контрастирование устья большой подкожной вены и ее притоков.

Вопросы:

1. Ваш предварительный диагноз? Его опорные пункты
2. Что бы Вы хотели исследовать у больного для окончательной верификации диагноза, каковы предполагаемые результаты этих исследований?
3. Анатомо-физиологические особенности поражённого органа(ов) , имеющего отношение к данному конкретному случаю.
4. Сформулируйте окончательный диагноз по общепринятой классификации.
5. Сконструируйте схему патогенеза заболевания у Вашего больного.
6. Проведите диф. диагностику.
7. Какие особенности хирургического лечения у данного пациента, виды операций.
8. Какие возможные осложнения могут быть у данного пациента и тактика при них.

11. Больной 37 лет поступил в клинику с жалобами на отек левой нижней конечности, наличие трофической язвы левой голени. Из анамнеза известно, что 3 года назад после аппендэктомии развился отек и цианоз левой нижней конечности, боли в паховой области. Проводилось лечение антикоагулянтами. Постепенно отек уменьшился, однако появились варикозно расширенные поверхностные вены в левой паховой области и нижней части живота. Год назад на медиальной поверхности голени открылась трофическая язва. Несмотря на проводимое консервативное лечение язва постоянно рецидивирует. При флебографическом исследовании глубокие вены правой нижней конечности реканализованы, определяется сброс крови из глубоких вен в поверхностные на уровне голени и стопы.

Вопросы:

1. Ваш предварительный диагноз? Его опорные пункты
2. Что бы Вы хотели исследовать у больного для окончательной верификации диагноза, каковы предполагаемые результаты этих исследований?
3. Анатомо-физиологические особенности поражённого органа(ов) , имеющего отношение к данному конкретному случаю.
4. Сформулируйте окончательный диагноз по общепринятой классификации.
5. Сконструируйте схему патогенеза заболевания у Вашего больного.
6. Проведите диф. диагностику.
7. Какие особенности хирургического лечения у данного пациента, виды операций.
8. Какие возможные осложнения могут быть у данного пациента и тактика при них.

12. У больного 68 лет, перенесшего месяц назад обширный трансмуральный инфаркт миокарда, за 3 дня до поступления в хирургическую клинику появились боли в левой нижней конечности. При осмотре состояние больного тяжелое. Одышка в покое, пульс 96 ударов в минуту, мерцательная аритмия; печень выступает из-под реберного края на 5 см. Правая нижняя конечность пастозна. Отмечается значительный отек левой нижней конечности вплоть до паховой складки. Кожные покровы конечности цианотичны. На бедре усилен венозный рисунок.

Пальпация левой паховой области и зоны проекции сосудистого пучка на бедре болезненна. При ретроградной илиокавографии получено изображение нижней полой вены и правой подвздошной вены. Левая подвздошная вена не контрастирована. В инфраренальном отделе нижней полой вены имеется центрально расположенный дефект контрастирования, связанный с устьем левой общей подвздошной вены.

Вопросы:

1. Ваш предварительный диагноз? Его опорные пункты
2. Что бы Вы хотели исследовать у больного для окончательной верификации диагноза, каковы предполагаемые результаты этих исследований?
3. Анатомо-физиологические особенности поражённого органа(ов) , имеющего отношение к данному конкретному случаю.
4. Сформулируйте окончательный диагноз по общепринятой классификации.
5. Сконструируйте схему патогенеза заболевания у Вашего больного.
6. Проведите диф. диагностику.
7. Какие особенности хирургического лечения у данного пациента, виды операций.
8. Какие возможные осложнения могут быть у данного пациента и тактика при них.

Тема 2.8. Гнойно-деструктивные заболевания легких. Хирургическая тактика при осложнениях. Эмпиема плевры.

1. Больной А. 47 лет находился на лечении с клиникой острого абсцесса нижней доли правого легкого. 5 мин назад появились сильные боли в правой половине грудной клетки, одышка. Больной испуган, бледен, покрыт холодным потом. При перкуссии в правой половине грудной клетки определяется тимпанический звук, дыхание по всем легочным полям здесь же резко ослаблено. Каковы диагноз и Ваши действия?

2. Больной Б. 34 лет поступил с жалобами на кровохарканье до 40 мл в сутки, повышение температуры тела до 38 0С, одышку, кашель со слизисто-гнойной мокротой до 150 мл в сутки, боли в левой половине грудной клетки. Болен в течение 3 недель, находился на лечении в терапевтическом отделении. Состояние средней тяжести, несколько возбужден. Пульс 94 уд./мин, АД 160 и 80 мм рт. ст. Левая половина грудной клетки отстает в акте дыхания. Над нижней долей – притупление перкуторного звука, дыхание здесь же жесткое, ослабленное, выслушиваются сухие и мелкопузырчатые влажные хрипы. Каковы предварительный диагноз, план обследования и лечения?

3. У больного в возрасте 50 лет после переохлаждения температура тела повысилась до 39,5 °С, появились боли в груди справа, усиливающиеся при дыхании, отмечено отхождение скудной слизистой мокроты. Высокая температура наблюдалась в течение недели. Затем количество выделяемой мокроты с неприятным запахом увеличилось до 200 мл в сутки, общее состояние больного улучшилось, температура снизилась до нормы. При обследовании в правой подлопаточной области определялись укорочение перкуторного звука, ослабленное дыхание. О каком заболевании идет речь? Какие дополнительные обследования необходимо провести для уточнения диагноза?

4. Больная 40 лет в течение 6 недель лечилась по поводу острого абсцесса верхней доли правого легкого инъекциями пенициллина и стрептомицина в сочетании с сульфаниламидными препаратами, витаминами, хлористым кальцием. Лечение эффекта не дало – температура оставалась высокой (38,5–39 °С) . Продолжался кашель с периодическим выделением большого количества мокроты. Какие ошибки были допущены в лечении больной? Как ее нужно лечить дальше?

5. Больной П. 34 лет поступил через час после получения закрытой травмы грудной клетки. Из анамнеза выяснено, что упал с крыши дачного домика. При поступлении состояние средней тяжести, в сознании. Грудная клетка симметричная, правая половина отстает в акте дыхания. При пальпации болезненность и патологическая подвижность 5 – 9-го ребер справа, подкожная эмфизема, распространяющаяся на шею и лицо. Перкуторно справа коробочный звук. Аускультативно дыхание резко ослаблено. Назовите план обследования и лечения.

6. При рентгенологическом исследовании грудной клетки больного с закрытой травмой живота выявлено скопление жидкости в левой плевральной полости до уровня 6-го ребра. Какие лечебно-диагностические мероприятия необходимо провести?
7. У больного 45 лет, поступившего 4 суток назад с клиникой закрытой травмы грудной клетки, перелома 4 – 6-го ребер слева, пневмоторакса, при вакуум-аспирации из левой плевральной полости сохраняется выраженная подсочка воздуха. На контрольной рентгенограмме расправления легкое не отмечено. Каковы клинический диагноз и лечебная тактика?
8. Больной И. 50 лет поступил в стационар через 6 дней после получения травмы груди. При обследовании выявлено скопление жидкости в левой плевральной полости до уровня 6-го ребра, повышение температуры тела до 38 °С. При плевральной пункции получено до 50 мл мутной геморрагической жидкости. Какое осложнение развилось и какова дальнейшая хирургическая тактика?
9. В хирургическое отделение поступил больной с жалобами на резкую боль в правой половине грудной клетки, общую слабость, повышение температуры тела, кашель с отделением гнойной мокроты до 50 мл в сутки. Болен в течение трех недель. Лечился в терапевтическом отделении с клиникой острого абсцесса нижней доли правого легкого. Резкое ухудшение наступило 3 часа назад. После введения обезболивающих и сердечных препаратов переведен в хирургическое отделение. Каковы диагноз и тактика лечения?
10. Больная страдает ревматизмом с комбинированным пороком и недостаточностью кровообращения II Б степени. В терапевтическом отделении на фоне проводимого лечения состояние постепенно ухудшалось: появились одышка, сухой кашель, боли в грудной клетке справа, повысилась температура тела. На рентгенограмме отмечены интенсивное гомогенное затемнение над диафрагмой справа до угла лопатки с косой границей и смещение средостения влево. Какова тактика лечения?
11. У больного на 8-е сутки после закрытой травмы грудной клетки с множественными переломами ребер, повреждением легкого и гемотораксом состояние ухудшилось: повысилась температура тела, появилась одышка. При пункции плевральной полости выделялось до 5 мл мутноватой желтовато-оранжевой жидкости, игла забивалась сгустками крови; на рентгеноскопии отмечено интенсивное негетогенное затемнение, не изменяющее положения при наклонах больного и латероскопии. Каковы диагноз и тактика лечения?
12. У больного на 6-й день после комбинированной резекции нижней доли и язычковых сегментов левого легкого по поводу бронхоэктатической болезни повысилась температура, появились головная боль, слабость, одышка. На рентгенограмме отмечены признаки жидкости над диафрагмой слева. При пункции получена мутноватая жидкость серовато-желтого цвета. Каковы диагноз и дальнейшая тактика ведения больного?
13. У больного после удаления верхней доли правого легкого по поводу хронического абсцесса легкого сформировалась остаточная полость до 3 см в диаметре без содержимого. После операции прошло 2,5 месяца. Каковы дальнейшие действия?
14. Больной А. 47 лет находился на лечении с клиникой острого абсцесса нижней доли правого легкого. 5 мин назад появились сильные боли в правой половине грудной клетки, одышка. Больной испуган, бледен, покрыт холодным потом. При перкуссии в правой половине грудной клетки определяется тимпанический звук, дыхание по всем легочным полям здесь же резко ослаблено. Каковы диагноз и Ваши действия?
15. Больной Б. 34 лет поступил с жалобами на кровохарканье до 40 мл в сутки, повышение температуры тела до 38 0С, одышку, кашель со слизисто-гнойной мокротой до 150 мл в сутки, боли в левой половине грудной клетки. Болен в течение 3 недель, находился на лечении в терапевтическом отделении. Состояние средней тяжести, несколько возбужден. Пульс 94 уд./мин, АД 160 и 80 мм рт. ст. Левая половина грудной клетки отстает в акте дыхания. Над нижней долей – притупление перкуторного звука, дыхание здесь же жесткое, ослабленное, выслушиваются сухие и мелкопузырчатые влажные хрипы. Каковы предварительный диагноз, план обследования и лечения?

16. У больного в возрасте 50 лет после переохлаждения температура тела повысилась до 39,5 °С, появились боли в груди справа, усиливающиеся при дыхании, отмечено отхождение скудной слизистой мокроты. Высокая температура наблюдалась в течение недели. Затем количество выделяемой мокроты с неприятным запахом увеличилось до 200 мл в сутки, общее состояние больного улучшилось, температура снизилась до нормы. При обследовании в правой подлопаточной области определялись укорочение перкуторного звука, ослабленное дыхание. О каком заболевании идет речь? Какие дополнительные обследования необходимо провести для уточнения диагноза?
17. Больная 40 лет в течение 6 недель лечилась по поводу острого абсцесса верхней доли правого легкого инъекциями пенициллина и стрептомицина в сочетании с сульфаниламидными препаратами, витаминами, хлористым кальцием. Лечение эффекта не дало – температура оставалась высокой (38,5–39 °С). Продолжался кашель с периодическим выделением большого количества мокроты. Какие ошибки были допущены в лечении больной? Как ее нужно лечить дальше?
18. В хирургическое отделение поступил больной с жалобами на резкую боль в правой половине грудной клетки, общую слабость, повышение температуры тела, кашель с отделением гнойной мокроты до 50 мл в сутки. Болен в течение трех недель. Лечился в терапевтическом отделении с клинкой острого абсцесса нижней доли правого легкого. Резкое ухудшение наступило 3 часа назад. После введения обезболивающих и сердечных препаратов переведен в хирургическое отделение. Каковы диагноз и тактика лечения?
19. Больная страдает ревматизмом с комбинированным пороком и недостаточностью кровообращения II Б степени. В терапевтическом отделении на фоне проводимого лечения состояние постепенно ухудшалось: появились одышка, сухой кашель, боли в грудной клетке справа, повысилась температура тела. На рентгенограмме отмечены интенсивное гомогенное затемнение над диафрагмой справа до угла лопатки с косой границей и смещение средостения влево. Какова тактика лечения?
20. У больного на 8-е сутки после закрытой травмы грудной клетки с множественными переломами ребер, повреждением легкого и гемотораксом состояние ухудшилось: повысилась температура тела, появилась одышка. При пункции плевральной полости выделялось до 5 мл мутноватой желтовато-оранжевой жидкости, игла забивалась сгустками крови; на рентгеноскопии отмечено интенсивное негетогенное затемнение, не изменяющее положения при наклонах больного и латероскопии. Каковы диагноз и тактика лечения?
21. У больного на 6-й день после комбинированной резекции нижней доли и язычковых сегментов левого легкого по поводу бронхоэктатической болезни повысилась температура, появились головная боль, слабость, одышка. На рентгенограмме отмечены признаки жидкости над диафрагмой слева. При пункции получена мутноватая жидкость серовато-желтого цвета. Каковы диагноз и дальнейшая тактика ведения больного?
22. У больного после удаления верхней доли правого легкого по поводу хронического абсцесса легкого сформировалась остаточная полость до 3 см в диаметре без содержимого. После операции прошло 2,5 месяца. Каковы дальнейшие действия?
23. У больной 40 лет в 1-й день после правосторонней верхнедолевой лобэктомии по поводу хронического абсцесса легкого резко усилились боли в груди, появились одышка, тахикардия (140 уд./мин), цианоз. Объективно – правая половина грудной клетки отстает при дыхании, над всем правым легочным полем перкуторный звук укорочен, дыхательные шумы не прослушиваются. На рентгенограммах видны затемнение правой половины грудной клетки, смещение средостения вправо, высокое стояние правого купола диафрагмы. Каковы возникшие осложнения, его причины и тактика лечения?
24. Больному по поводу хронического абсцесса удалена верхняя доля правого легкого. Рентгенологически после операции в парамедиастинальном кармане определяется небольшой уровень жидкости. Через 2 недели у больного появились вечерняя температура (до 39 °С), сильный кашель, особенно в положении на левом боку. Затем с кашлем начала отделяться

зловонная мокрота в небольшом количестве. Каковы характер осложнения, профилактические меры и лечебная тактика?

25. У больного через 3 часа после правосторонней лобэктомии значительно ухудшилось состояние. Возникло ощущение давления в груди, участилось сердцебиение, появилась одышка. Перкуторно над всей правой половиной грудной клетки определяется коробочный звук. Дыхание резко ослаблено. При рентгенологическом исследовании обнаружены коллабирование оставшейся части легкого воздухом, небольшое количество жидкости в заднем синусе, смещение средостения. Каковы характер осложнения, его причины и тактика хирурга (последовательность действий для ликвидации этого осложнения) ?

Тема 2.9. Травмы груди и живота.

1. Больной А. 25 лет за 3 часа до поступления упал с велосипеда. При поступлении жалобы на боли в животе, затрудненное дыхание, вздутие живота. При осмотре патологии со стороны дыхательной системы не выявлено. АД 120/80 мм рт. ст. Пульс – 100 уд./мин. Живот равномерно умеренно вздут, симметричный. В гипогастральной области на передней брюшной стенке кровоподтеки и ссадины. При пальпации живот умеренно напряжен в нижних отделах, болезненный. Сомнительный симптом Щеткина – Блюмберга. Печеночная тупость уменьшена. Перкуторно свободной жидкости в брюшной полости не выявлено. При ректальном исследовании патологии не обнаружено. В анализе крови лейкоцитоз до $12 \cdot 10^9/\text{л}$, анализ мочи без изменений. Каков Ваш предварительный диагноз? Какие дополнительные методы обследования необходимо провести? Определите лечебную тактику.

2. В стационар доставлен больной 18 лет с автомобильной аварией. Жалуется на резкую слабость, головокружение, тошноту. При поступлении состояние тяжелое, кожные покровы бледные. При пальпации грудной клетки обнаружена болезненность в проекции X – XI ребер слева. В легких дыхание везикулярное с обеих сторон, хрипов нет. АД 60/0 мм рт. ст. Пульс 140 уд./мин, слабого наполнения и напряжения. Живот не вздут, мягкий, болезненный в левой подреберной области. Перкуторно по левому боковому каналу определяется притупление. Каков предположительный диагноз? Какие дополнительные методы обследования Вы назначите? Тактика хирурга.

3. Больной А. 25 лет за 3 часа до поступления упал с велосипеда. При поступлении жалобы на боли в животе, затрудненное дыхание, вздутие живота. При осмотре патологии со стороны дыхательной системы не выявлено. АД 120/80 мм рт. ст. Пульс – 100 уд./мин. Живот равномерно умеренно вздут, симметричный. В гипогастральной области на передней брюшной стенке кровоподтеки и ссадины. При пальпации живот умеренно напряжен в нижних отделах, болезненный. Сомнительный симптом Щеткина – Блюмберга. Печеночная тупость уменьшена. Перкуторно свободной жидкости в брюшной полости не выявлено. При ректальном исследовании патологии не обнаружено. В анализе крови лейкоцитоз до $12 \cdot 10^9/\text{л}$, анализ мочи без изменений. Каков Ваш предварительный диагноз? Какие дополнительные методы обследования необходимо провести? Определите лечебную тактику.

4. В стационар доставлен больной 18 лет с автомобильной аварией. Жалуется на резкую слабость, головокружение, тошноту. При поступлении состояние тяжелое, кожные покровы бледные. При пальпации грудной клетки обнаружена болезненность в проекции X – XI ребер слева. В легких дыхание везикулярное с обеих сторон, хрипов нет. АД 60/0 мм рт. ст. Пульс 140 уд./мин, слабого наполнения и напряжения. Живот не вздут, мягкий, болезненный в левой подреберной области. Перкуторно по левому боковому каналу определяется притупление. Каков предположительный диагноз? Какие дополнительные методы обследования Вы назначите? Тактика хирурга.

5. Больной А. 17 лет упал с лестницы, ударившись животом. Поступил в больницу через 3 часа после травмы. Состояние средней тяжести, беспокоят боли в мезо- и гипогастрии, тошнота. Язык суховат, обложен белым налетом. Живот незначительно напряженный, болезненный в нижней части и околопупочной области. Симптом Щеткина–Блюмберга положительный. Анализ «красной крови» в норме. На обзорной рентгенограмме виден газ под куполом диафрагмы. Каковы диагноз, тактика хирурга, лечение?

6. Больной 23 года, получил ножевое ранение области живота 2 часа назад. При осмотре общее состояние больного удовлетворительное, кожные покровы обычного цвета. Пульс 68 минуту, арт. давл.

120и 80 мм. рт. ст. Живот мягкий ненапряжен. Рана в обл. эпигастрия длиной 2 см. не кровоточит, в ней виден сальник. Ваш диагноз? Тактика, лечение.

7. Больной 32 года, поступил спустя 2 часа с момента получения травмы. Жалуется на выраженные боли в области эпигастрия, тошноту. Боли иррадируют в шею. Кожные покровы бледноватые. Пульс 98, а.д. 130 и 50 мм. рт. ст. По средней линии ниже пупка на 4 см имеется рана 0,5x0,5 см не кровоточит. Перкуторно печеночная тупость не определяется. Ваш диагноз? Тактика. Лечение.

8. Вы оперируете больного с огнестрельным ранением живота. Во время лапаротомии обнаружили: тонкая кишка на участке 1 метра имеет 12 ран размером 1,0x1,0 см на участке 10 см кишка «оторвана» от брыжейки. Вопрос. Какова хирургическая тактика?

9. Больная 25 лет, поступила через 7 часов после получения травмы-выпала с окна 4 этажа. При осмотре состояние больной тяжелое, травматический шок III. Имеются симптомы черепно-мозговой травмы. Живот умеренно вздут. Кишечные шумы не прослушиваются. В клиническом анализе крови без особенностей. Заподозрено внутрибрюшное кровотечение. Вопрос: Каковы Ваши действия по уточнению диагноза?

10. Во время операции больного, спустя 8 часов с момента травмы, Вы обнаружили рану прямой кишки. Вопрос. Какова хирургическая тактика?

11. Вы оперируете больного по поводу внутрибрюшного кровотечения. Состояние больного крайне тяжелое. АД 40и 60 мм. рт. ст., пульс 146 в 1 мин. нитевидный. На операции выявили, что имеет место рана правой доли печени, ушить и остановить кровотечение ее Вам не удается. Вопрос. Ваша тактика.

12. У больного раненого взрывной волной при обследовании Вы обнаружили тахикардию, эйфорию, сухость слизистых оболочек, жажду. При УЗИ исследовании по правому боковому каналу признаки обширной гематомы. Вопрос. Ваш диагноз? Лечебная тактика?

13. У больного с абдоминальной травмой живота при обзорной рентгенографии живота обнаружен свободный газ под правым куполом диафрагмы. Общее состояние больного удовлетворительное. Вопрос. Ваш диагноз? Лечебная тактика.

14. Во время операции по поводу тупой травмы живота Вы обнаружили обширное повреждение правой почки. Вопрос. Ваши действия.

15. Вы решили выполнить больному лапароцентез. Операционная сестра приготовила Вам инструмент: скальпель, шелковую нить, раствор новокаина, троакар. Вопрос. Какие еще необходимые инструменты для выполнения исследования.

16. Больной П. 34 лет поступил через час после получения закрытой травмы грудной клетки. Из анамнеза выяснено, что упал с крыши дачного домика. При поступлении состояние средней тяжести, в сознании. Грудная клетка симметричная, правая половина отстаёт в акте дыхания. При пальпации болезненность и патологическая подвижность 5 – 9-го ребер справа, подкожная эмфизема, распространяющаяся на шею и лицо. Перкуторно справа коробочный звук. Аускультативно дыхание резко ослаблено. Назовите план обследования и лечения.

17. При рентгенологическом исследовании грудной клетки больного с закрытой травмой живота выявлено скопление жидкости в левой плевральной полости до уровня 6-го ребра. Какие лечебно-диагностические мероприятия необходимо провести?

18. У больного 45 лет, поступившего 4 суток назад с клиникой закрытой травмы грудной клетки, перелома 4 – 6-го ребер слева, пневмоторакса, при вакуум-аспирации из левой плевральной полости сохраняется выраженная подсочка воздуха. На контрольной рентгенограмме расправления легкое не отмечено. Каковы клинический диагноз и лечебная тактика?

19. Больной И. 50 лет поступил в стационар через 6 дней после получения травмы груди. При обследовании выявлено скопление жидкости в левой плевральной полости до уровня 6-го ребра, повышение температуры тела до 38 °С. При плевральной пункции получено до 50 мл мутной геморрагической жидкости. Какое осложнение развилось и какова дальнейшая хирургическая тактика?

Тема 2.10. Осложнения грыж живота.

1. Больная К. 50 лет поступила в больницу с жалобами на схваткообразные боли в животе, тошноту, рвоту. За 12 часов до госпитализации после подъема тяжести почувствовала резкие боли в животе, появилось опухолевидное образование в паховой области. Со-стояние продолжало ухудшаться. В здравпункте больной ввели обезболивающие и спазмолитические препараты. Каков Ваш диагноз? Были ли в действиях врача ошибки? В чем должно заключаться лечение?
2. Больной Л. 17 лет доставлен в клинику с ущемлением левосторонней паховой грыжи. С момента ущемления прошло 5 часов. В приемном отделении содержимое грыжевого мешка вправилось. Какой должна быть тактика хирурга?
3. Во время оперативного вмешательства по поводу ущемленной бедренной грыжи у больной М. была повреждена стенка мочевого пузыря, однако хирург в этом сомневался. Какими методами можно уточнить наличие этого осложнения? Какой должна быть тактика хирурга при подтверждении повреждения мочевого пузыря?
4. Больной 45 лет поступил в стационар по поводу ущемленной пахово-мошоночной грыжи через 2 часа после ущемления. Через 30 мин взят на операционный стол, во время операции ущемленная петля кишки ускользнула в брюшную полость до вскрытия грыжевого мешка, так что её состояние не было определено. Какими будут ваши дальнейшие действия?
5. У больного 16 лет во время операции по поводу левосторонней паховой грыжи оказалось, что левое яичко находится внутри грыжевого мешка. К какому типу относится такая грыжа? В чем заключается особенность оперативного вмешательства у данного больного?
6. Во время плановой операции грыжесечения после вскрытия грыжевого мешка выделилось около 50 мл прозрачной желтоватой жидкости с запахом мочи, при ревизии оказалось, что вскрыт просвет мочевого пузыря. Почему это произошло? Как закончить операцию? Как избегать подобных ошибок?
7. В приемное отделение доставлен больной 50 лет, страдающий в течение 3 лет пахово-мошоночной грыжей. Сутки назад грыжа ущемилась. Больной, находясь дома, попробовал сам вправить грыжу. Это ему не удалось. Состояние больного ухудшалось и он решил обратиться в клинику. Во время гигиенической ванны в приемном отделении грыжа самопроизвольно вправилась. Больной почувствовал себя совершенно здоровым и был отпущен домой. Через 5 часов был доставлен вновь, уже с явлениями перитонита. В чем состоит ошибка врача? Какие могут быть варианты течения заболевания при вправлении грыжи и какая должна быть соответственно тактика врача?
8. Больной 71 года, в течении 3 последних лет испытывает затруднения при мочеиспускании. Моча выделяется тонкой вялой струей, часты стали позывы на мочеиспускание. Год назад заметил в обоих паховых областях округлой формы выпячивания размером 5*5 см, исчезающие в горизонтальном положении. Образования эти болезненные, мягкой консистенции. Семенные канатики расположены снаружи от выпячиваний. Наружные отверстия пахового канала круглой формы диаметром 1,5 см. Ваш диагноз и тактика лечения?
9. Больной 65 лет оперирован по поводу ущемленной пахово-мошоночной грыжи. При ревизии кишечника ущемленная кишка оказалась нежизнеспособной. Была произведена резекция кишечника. Что заставляет считать ущемленную кишку нежизнеспособной? На каком расстоянии от границы некротизированного участка следует резецировать кишку в дистальном и проксимальном направлениях?
10. У больного 36 лет была сделана операция через 12 часов после ущемления паховой грыжи. В грыжевом мешке оказались две петли тонкой кишки. После рассечения ущемляющего кольца цвет кишечных петель стал нормальным, они перистальтировали, пульсация сосудов брыжейки была хорошей. Обе петли погружены в брюшную полость, произведена пластика задней стенки пахового канала. Через сутки после операции больной повторно оперирован по поводу разлитого гнойного перитонита. Во время операции обнаружена перфорация некротизированной петли тонкого кишечника. Какая была допущена ошибка?

11. Больного 60 лет оперируют по поводу рецидивирующей пахово-мошоночной грыжи в четвертый раз. При ревизии обнаружено, что апоневроз наружной косой мышцы живота истончен, разволокнен и не дает возможности надежного укрепления стенок пахового канала. Каким образом вы укрепите его стенки, чтобы избежать повторного рецидива?

12. На прием явился допризывник, направленный военкоматом. За время обследования установлено, что оба наружных отверстия пахового канала расширены до 2 см в диаметре. Положителен симптом кашлевого толчка. Каких-либо выпячиваний в этой области не обнаружено. Какова ваша тактика в отношении данного больного?

13. Больной Ш. 46 лет с правосторонней паховой грыжей поступил в приемное отделение с жалобами на боли в животе, тошноту. Боли появились после подъема тяжести. Одновременно в правой паховой области возникла опухоль плотнoэластической консистенции, болезненная при пальпации. Каковы диагноз и тактика хирурга?

14. Больная К. 50 лет поступила в больницу с жалобами на схваткообразные боли в животе, тошноту, рвоту. За 12 часов до госпитализации после подъема тяжести почувствовала резкие боли в животе, появилось опухолевидное образование в паховой области. Состояние продолжало ухудшаться. В медпункте больной ввели обезболивающие и спазмолитические препараты. Каков Ваш диагноз? Были ли в действиях врача ошибки? В чем должно заключаться лечение?

15. На прием явился допризывник, направленный военкоматом. Во время обследования установлено, что оба наружные отверстия пахового канала расширены до 2 см в диаметре. Четко определяется положительный симптом «кашлевого толчка», но каких-либо выпячиваний в этой области не обнаружено.

Какова ваша тактика в отношении данного больного?

16. У больного, 72 лет, в течение 3 последних лет появились затруднения при мочеиспускании. Трудно стало начать мочиться, моча выделялась тонкой вялой струей. Пациент стал отмечать частые позывы на мочеиспускание. Год назад заметил в обеих паховых областях округлой формы выпячивания размером 5×5 см, исчезающие в горизонтальном положении. Образования эти безболезненные, мягкой консистенции. Семенные канатики располагаются снаружи от выпячиваний. Наружные отверстия пахового канала круглой формы, в диаметре 1,5 см.

Ваш диагноз и тактика лечения?

17. Больной, 36 лет, жалуется на наличие опухолевидного выпячивания в левой половине мошонки, которое медленно появляется в вертикальном положении больного. Отмечает неудобство при ходьбе. При осмотре левая половина мошонки увеличена вдвое, но в горизонтальном положении постепенно уменьшается, а после ночного сна она принимает нормальные размеры. При перкуссии определяется тупость. Пальпация безболезненная. Консистенция тугоэластическая. Пропальпировать яичко в левой половине мошонки при вертикальном положении больного не удастся. В положении лежа оно пальпируется обычной формы. Наружное отверстие пахового канала пропускает кончик пальца.

Ваш диагноз? Особенность оперативного вмешательства в данном случае?

18. К вам обратился больной, 70 лет, с жалобами на тупые боли в паховой области справа, появляющиеся при ходьбе и физической нагрузке. При осмотре в правой паховой области обнаружено шаровидной формы мягко эластической консистенции выпячивание размером 6×7 см, которое исчезает в горизонтальном положении больного. Образование имеет диаметр 1,5 см. Элементы семенного канатика расположены снаружи от него.

Ваш диагноз и тактика лечения?

19. Больной жалуется на тупые боли в паховой области при длительной ходьбе и физической нагрузке. При осмотре в паховой области определяется овоидной формы, мягко эластическое образование размером 5×6 см, исходящее из наружного отверстия пахового канала. Диаметр отверстия 1,5 см. Элементы семенного канатика пальпируются кнутри от определяемого образования.

Ваш диагноз и тактика лечения?

20. Больной, 45 лет, жалуется на боли в эпигастральной области, появляющиеся без определенных причин, и на наличие опухолевидного образования на 10 см выше пупка по средней линии. При осмотре образование 2,5×1,5 см овоидной формы, эластической консистенции, безболезненное, не меняющее свою форму при перемене положения тела.

Каков ваш диагноз? Какие необходимо применить больному дополнительные исследования? Какова тактика в лечении этого больного.

21. К вам на прием обратилась больная, 40 лет, которая жаловалась на наличие тупых тянущих болей в левой паховой области, особенно после длительной ходьбы и поднятия тяжестей. При осмотре в этой области определяется овоидной формы мягко-эластическое образование размером 5×6 см, безболезненное, в горизонтальном положении уменьшающееся, но полностью не исчезающее. Образование расположено ниже Пупартовой связки. Температура нормальная.

Ваш диагноз? Какова тактика лечения?

22. У больного, 16 лет, с левосторонней паховой грыжей, во время операции оказалось, что левое яичко находится внутри грыжевого мешка.

К какому типу относится такая грыжа? В чем заключается особенность оперативного вмешательства у данного больного?

23. Вы оперируете в плановом порядке больного, 40 лет, по поводу правосторонней пахово-мошоночной грыжи. В грыжевом мешке содержимым оказались петли тонкого кишечника и часть слепой кишки с аппендикулярным отростком. Отросток не изменен, но фиксирован плоскостными спайками к слепой кишке.

Будете ли Вы одновременно с грыжесечением производить аппендэктомию?

24. Больного, 60 лет, оперируют по поводу рецидивирующей пахово-мошоночной грыжи в четвертый раз. При ревизии обнаружено, что апоневроз наружной косой мышцы живота истончен, разволокнен и не дает возможности надежного укрепления стенки пахового канала.

Какой метод пластики пахового канала Вы выберете, чтобы избежать повторного рецидива?

25. В приемный покой доставлен больной, 50 лет, страдающий в течение 3 лет пахово-мошоночной грыжей. Сутки назад грыжа ущемилась. Больной находился дома и пробовал сам вправить грыжу. Это ему не удалось. Состояние больного ухудшалось, и он решил обратиться в клинику. Во время подготовки больного в приемном покое к операции грыжа самопроизвольно вправилась. Больной почувствовал себя совершенно здоровым и был отпущен домой. Через 5 часов он был доставлен вновь уже с явлениями перитонита.

В чем состоит ошибка врача? Какие могут быть варианты течения заболевания при вправлении грыжи? Какая должна быть соответственно тактика врача?

26. Больной, 45 лет, поступил по поводу ущемленной пахово-мошоночной грыжи через 2 часа после ущемления. Через 30 минут с момента поступления пациент взят на операционный стол. Во время операции ущемленная петля кишки ускользнула в брюшную полость до вскрытия грыжевого мешка, так что состояние ее не было определено. Какими будут ваши дальнейшие действия?

27. Больной, 65 лет, оперирован вами по поводу ущемленной пахово-мошоночной грыжи. При ревизии кишечника ущемленная петля оказалась нежизнеспособной. Была произведена резекция кишечника.

Что заставляет считать ущемленную кишку нежизнеспособной? На каком расстоянии от границы некротизированного участка следует резецировать кишку в дистальном и проксимальном направлениях?

28. Больной, 36 лет, был доставлен в стационар через 12 часов после ущемления паховой грыжи. Через 30 минут пациент был оперирован молодым хирургом. В грыжевом мешке оказались две петли тонкой кишки. После рассечения ущемляющего кольца цвет кишечных петель нормализовался, они перистальтировали, пульсация сосудов брыжейки была хорошей. Обе петли были погружены в брюшную полость, произведена пластика задней стенки пахового

канала. Через сутки после операции больной повторно оперирован по поводу разлитого гнойного перитонита. Во время операции обнаружена перфорация некротизированной петли тонкой кишки.

Какая была допущена ошибка, приведшая к возникновению перитонита?

29. У больной, 26 лет, направленной в клинику по поводу ущемленной бедренной грыжи, во время операции обнаружено Рихтеровское ущемление тонкой кишки.

В чем особенности этой грыжи? Какова последовательность ваших действий во время операции?

30. Поступил больной, 52 лет, с ущемленной паховой грыжей. Он жаловался на сильные боли в месте ущемления вздутие живота, газы. С момента ущемления прошло 16 часов. В приемном покое больницы во время осмотра грыжа вправилась. Больной был госпитализирован и повторно осмотрен. Состояние больного было удовлетворительным, пульс — 84 удара в минуту. Живот был умеренно вздут, однако перистальтика выслушивалась, признаки раздражения брюшины отсутствовали. Учитывая значительный срок ущемления, наличие в момент поступления больного в больницу явлений частичной кишечной непроходимости, Вы решили сделать больному лапаротомию. Во время операции, кроме некоторого вздутия тонкой кишки другой патологии обнаружено не было.

Правильной ли была избранная Вами тактика?

31. Больная, 46 лет, в течение 3 лет страдает невправимой пупочной грыжей. Особых неприятных ощущений она не причиняла. Но в течение последних 3 дней у больной в области выпячивания появилась краснота, отечность и резкая болезненность при прикосновении. Поднялась температура до 38°C. Язык чист, влажен. Пальпация живота безболезненна. Симптомов раздражения брюшины нет.

Какое наступило осложнение грыжи? Какова ваша тактика?

32. Через 18 часов от начала заболевания выполнена герниотомия тучной пациентке 68 лет по поводу острой кишечной непроходимости в гигантской рецидивирующей срединной послеоперационной вентральной грыже. Удалось выполнить висцеролиз. Петли тонкой кишки расширены до 30 мм, на 2/3 заполнены жидкостью, жизнеспособны.

Какой объем оперативного вмешательства Вы считаете наиболее целесообразным в данной ситуации?

33. Больной, 25 лет, внезапно при подъеме тяжести почувствовал резкие боли в правой паховой области. Там же обнаружил болезненное выпячивание, не вправляющееся в брюшную полость. Боли продолжали усиливаться, и через 6 часов от начала заболевания больной был госпитализирован и срочно оперирован с диагнозом ущемленная паховая грыжа. При вскрытии грыжевого мешка обнаружено ущемление двух петель тонкой кишки, которые имеют багровый цвет.

Ваша дальнейшая тактика?

34. Больной 74 лет поступил с жалобами на выпячивания в медиальных отделах над Пупартовой связкой справа и слева. Настоящее заболевание началось около четырех лет назад, когда пациент заметил появление небольших выпячиваний указанной локализации. Со временем величина их постепенно увеличивалась.

Выпячивания исчезают в горизонтальном положении, увеличиваются при натуживании, но в мошонку—не спускаются. Паховые кольца с обеих сторон пропускают 3 пальца. «Кашлевой толчок» ощущается прямо против наружного отверстия пахового канала.

35. В течение 9 лет больной страдает затруднением мочеиспускания, что врачи объясняют увеличением предстательной железы. Каковы Ваш диагноз и тактика?

Тема 2.11. Перитониты. Хирургический сепсис.

1. При выполнении аппендэктомии из доступа Мак – Бурнея – Волковича – Дьяконова из брюшной полости выделилось 20 мл мутного экссудата. Отросток утолщен, гиперемирован, покрыт фибринозным налетом. Наложения фибрина имеются на дистальной части слепой кишки и у основания отростка. Отросток удален. Культия его перитонизирована кисетным и Z-образным швом.

Имелись ли у больного явления перитонита? Фаза заболевания? Сформулируйте диагноз. Как бы Вы закончили операцию?

2. Больной, 44 лет, поступил в клинику по поводу перфоративной язвы желудка. Перфорация наступила 9 часов назад. Язвенной болезнью страдает около 10 лет с частыми обострениями. Состояние при поступлении средней тяжести. При ревизии в брюшной полости большое количество мутного экссудата, особенно много его в поддиафрагмальных областях. Небольшое количество экссудата в правом фланке живота и малом тазу. Перфорационное отверстие на малой кривизне 0,5x0,3 см, в окружности его видны отложения фибрина. Кишечные петли слегка гиперемированы, не вздуты.

В чем должно заключаться оперативное пособие? Как следует закрыть брюшную полость?

3. У больного, 30 лет, на 5 сутки после операции по поводу острого аппендицита появилось вздутие живота, тупые распирающие боли в животе, многократная рвота. Язык сухой. Пульс 120 в минуту. Резко очерченные границы растянутого желудка. Живот болезненный, напряжен в правой половине. Положительные симптомы Щеткина – Блюмберга, Воскресенского. Газы не отходят. Стула нет. Лейкоцитоз с $9,0 \times 10^9$ /л возрос до $16,0 \times 10^9$ /л. При УЗИ определяется незначительное количество жидкости в малом тазу и за печенью. Петли тонкой кишки диаметром до 25 мм.

Какое осложнение можно заподозрить у больного? Ваша тактика?

4. Больная, 56 лет, поступила с картиной острого рецидивирующего калькулезного холецистита на вторые сутки от начала приступа. Общее состояние больной при поступлении было средней степени тяжести. Температура $38,1^\circ\text{C}$. Пульс 92 удара в минуту. Живот болезнен только в правом подреберье, где определялось умеренно выраженное защитное мышечное напряжение и положительный симптом Щеткина - Блюмберга. Остальные отделы живота оставались спокойными. Больная получала консервативное лечение.

Через полтора суток с момента госпитализации внезапно состояние больной резко ухудшилось: появились сильные боли в животе, чувство страха. Больная побледнела, появилась одышка, появилась рвота, температура повысилась до 40°C . Пульс стал 120 ударов в минуту. Лейкоцитоз возрос с $9,0 \times 10^9$ /л до $25,0 \times 10^9$ /л. Живот вздулся, определяются разлитая болезненность по всему животу и положительный симптом Щеткина - Блюмберга по всей правой половине живота.

Что произошло с больной, какова должна быть тактика хирурга?

5. У молодой женщины внезапно возникли сильные боли в нижней половине живота справа. Боли носят постоянный характер, иррадиируют в прямую кишку. Общее состояние больной удовлетворительное, температура $38,8^\circ\text{C}$, пульс 100 ударов в минуту. Язык влажный. Живот не вздут, участвует в акте дыхания. При пальпации брюшной стенки в правой подвздошной области она напряжена, резко болезненна. Симптом Щеткина - Блюмберга — положителен, симптом Ситковского — отрицателен, но при малейшем движения больной боли в животе усиливаются. Лейкоцитоз $12,3 \times 10^9$ /л.

Что за заболевание вы заподозрите у больной? Какие дополнительные исследования ей нужно сделать? Как ее лечить?

6. Больной, 29 лет, доставлен вертолетом из геологической партии на третьи сутки от начала заболевания в крайне тяжелом состоянии. Он вял, апатичен, адинамичен, с трудом вступает в контакт, не может сообщить о начале и течении заболевания. Имеется типичное лицо Гиппократова. Температура $39,2^\circ\text{C}$ пульс 132 удара в минуту, слабого наполнения, артериальное давление 80 и 40 мм рт. ст. Дыхание поверхностное, до 36 дыханий в минуту. Язык сухой, обложен коричневым налетом. Живот резко и диффузно вздут, при пальпации умеренно болезнен во всех отделах. Симптом Щеткина - Блюмберга отрицательный, «печеночная тупость»

отсутствует. В свободной брюшной полости определяется жидкость. Перистальтика не выслушивается. Через зияющий сфинктер выделяется жидкий зловонный кал.

Какой диагноз Вы поставите больному? Как будете его лечить?

7. Девушка, 19 лет, обратилась к Вам с жалобами на боли в животе неопределенного характера, исхудание, наличие диспептических явлений, субфебрильную температуру в течение полугода. В анамнезе больной туберкулез легких.

При осмотре: общее состояние больной удовлетворительное, она истощена, вялая, тургор кожи снижен. Живот втянут, мягкий, при пальпации—разлитая болезненность, симптомов раздражения брюшины нет. Температура 37,5°C, пульс 76 ударов в минуту.

Какой диагноз следует поставить больной? Как ее лечить?

8. Во время операции, которая производится больному, 30 лет, по поводу острого аппендицита, развившегося у него на фоне вполне удовлетворительного общего состояния, выделилось большое количество прозрачной серозной жидкости. Отросток при ревизии тонкой кишки не обнаружен. Однако на брюшине, покрывающей толстую и тонкую кишки, брыжейку, обнаружено высыпание небольших белесоватых бугорков.

Что за заболевание у больного? Как следует поступить?

9. У больного, которому 10 дней назад была ушита перфоративная язва 12-перстной кишки, стала постепенно повышаться температура, и появились боли в правом подреберье, усиливающиеся при глубоком дыхании. При осмотре отмечается, что мягкие ткани в правом подреберье как бы выбухают, кожа здесь несколько пастозна. При пальпации определяется значительное увеличение печени и резкая болезненность в правом подреберье, здесь же выявляется слабо положительный симптом Щеткина - Блюмберга. Температура достигала 38,5—39,0°C, носила гектический характер. Больной потерял аппетит, стал адинамичным. При рентгенологическом исследовании — в правом реберно-диафрагмальном синусе видна жидкость, правый купол диафрагмы ограниченно подвижен.

Какое осложнение развилось у больного и как его лечить?

10. В хирургическое отделение доставлен больной через двое суток с момента получения травмы с клинической картиной распространенного перитонита. После короткой предоперационной подготовки была выполнена лапаротомия. При ревизии во всех отделах живота был обнаружен мутный с хлопьями фибрина экссудат с неприятным запахом. Наложения фибрина имеются на париетальной и висцеральной брюшине. Источником перитонита явился разрыв противобрыжечного края поперечно-ободочной кишки длиной до 15 мм.

Интраоперационный диагноз? Объем оперативного вмешательства? Какова программа ведения данного больного?

11. В проктологическом отделении оперируют больную 61 года по поводу опухоли сигмовидной кишки, осложненной перфорацией. С момента развития осложнения прошло 36 часов. Состояние больной тяжелое, но явлений органной недостаточности не выявлено. При ревизии обнаружено до 200 мл мутно-гнойного экссудата с неприятным запахом по левому фланку и малому тазу. На подлежащих к источнику перитонита петлях тонкой кишки определяется налет фибрина. Увеличенных регионарных лимфатических узлов не выявлено, метастазов в печени не обнаружено.

Укажите факторы риска для расчета прогноза заболевания по Мангеймскому индексу перитонита. Оцените прогноз заболевания. Объем оперативного вмешательства? Какова программа ведения данного больного?

12. Больной Х. 35 лет поступил в отделение экстренной хирургии с жалобами на боли в животе, тошноту, рвоту. Заболел за сутки до госпитализации (почувствовал резкую боль в эпигастрии) . За медицинской помощью не обращался, принимал спазмолитики, анальгетики. 5 лет страдает язвенной болезнью двенадцатиперстной кишки. Состояние тяжелое, положение вынужденное (лежа на спине) . Язык сухой, густо покрыт белым налетом. АД 100/70 мм рт. ст. Пульс 96 уд./мин. Живот резко напряжен, болезненный во всех отделах, симптомы раздражения брюшины положительные. Каковы диагноз и тактика хирурга?

13. Больной А. 17 лет упал с лестницы, ударившись животом. Поступил в больницу через 3 часа после травмы. Состояние средней тяжести, беспокоят боли в мезо- и гипогастрии, тошнота. Язык суховат, обложен белым налетом. Живот незначительно напряженный, болезненный в нижней части и околопупочной области. Симптом Щеткина–Блюмберга положительный. Анализ «красной крови» в норме. На обзорной рентгенограмме виден газ под куполом диафрагмы. Каковы диагноз, тактика хирурга, лечение?

14. Больной В. 50 лет поступил в больницу с жалобами на сильные боли в животе. Болен в течение суток. Врач скорой помощи ввел ему 1 мл 0,1 % раствора атропина, после чего боли несколько уменьшились. Ночью состояние ухудшилось, боли усилились. В прошлом желудочно-кишечных заболеваний не было. Состояние больного тяжелое, температура тела 37,5 °С, пульс 100 уд./мин, язык сухой, покрыт белым налетом. Живот умеренно вздут, в акте дыхания не участвует. При пальпации отмечаются напряжение и резкая болезненность передней брюшной стенки. Симптом Щеткина – Блюмберга положительный. Печеночная тупость отсутствует, кишечные шумы не выслушиваются. На обзорной рентгенограмме под правым куполом диафрагмы обнаружен газ. Кличество лейкоцитов в крови равно $8,7 \cdot 10^9/\text{л}$. Анализ мочи без изменений. Каковы диагноз и тактика хирурга?

15. Больной Б. 17 лет на 9-е сутки после аппендэктомии по поводу острого деструктивного аппендицита вновь поступил в стационар с жалобами на боли в низу живота, частый жидкий стул, учащенное мочеиспускание, повышение температуры тела до 38,2 °С. Живот вздутый, болезненный над лоном, где пальпируется плотный, неподвижный, болезненный инфильтрат 10x12 см. Количество лейкоцитов – $12 \cdot 10^9/\text{л}$, анализ мочи без патологических изменений. При исследовании прямой кишки выявлено нависание ее передней стенки. Каковы диагноз и лечение?

16. В хирургическое отделение поступила больная Н. 36 лет после автомобильной травмы. Констатирована массивная травма мягких тканей и костей обоих бедер, по поводу которой больной произведены хирургическая обработка и ампутация обоих бедер на уровне верхней трети. На 18-й день после травмы раны нагноились. Пациентка жалуется на боли в области ран, слабость, высокую температуру, достигающую по вечерам 39 – 40 °С, озноб. Кожные покровы и видимые слизистые бледные. Язык суховатый, слегка обложен грязновато-белым налетом, в легких прослушивается везикулярное дыхание, пульс – 100 уд./мин, АД – 100/70 мм рт. ст. При бактериологическом исследовании в крови выделен эпидермальный стафилококк. Поставьте диагноз. Какое лечение следует назначить?

17. В хирургическое отделение поступила больная С. 23 лет с жалобами на периодические мелкие гнойные высыпания, отсутствие аппетита, сна. За 5 месяцев до госпитализации родила ребенка, через месяц появился правосторонний лактационный мастит. При осмотре выявлены бледные кожные покровы, суховатый язык без налета, пульс 92 уд./мин, АД – 100/50 мм рт. ст. На правой молочной железе послеоперационные рубцы, на туловище и нижних конечностях мелкоточечная розовато-красная сыпь. Температура тела 38 0С. Количество лейкоцитов в периферической крови – $9,8 \cdot 10^9/\text{л}$, гемоглобин – 90 г/л. Определите диагноз и тактику хирурга.

Тема 2.12. Хирургическое лечение пороков сердца, ИБС и нарушений ритма. Симптоматические гипертонии.

1. У больного К. 2 лет диагностирована тетрада Фалло. Какую операцию Вы выберете?
2. У ребенка 5 лет при осмотре выявлено наличие сердечного горба, систолическое дрожание во втором – третьем межреберьях у левого края грудины, грубый систолический шум слева от нее. При рентгенологическом исследовании органов грудной клетки обнаружено увеличение тени сердца за счет правого желудочка. Легочный рисунок не изменен. Каким порокам развития сердца могут соответствовать указанные симптомы? Какие дополнительные методы исследования показаны данному пациенту?

3. При осмотре ребенка 1 года участковый педиатр выявил систоло-диастолический шум над областью сердца (больше выраженный во втором межреберье слева от грудины) . В анамнезе частые пневмонии, отставание в физическом развитии. О каком врожденном пороке сердца следует думать? Какова дальнейшая тактика обследования и развития?
4. В кардиологическое отделение поступил пациент 45 лет с жалобами на боли в области сердца, усиливающиеся при физической нагрузке, одышку, приступы сухого кашля, слабость, повышенную утомляемость, сердцебиение. Больным себя считает в течение 2 лет. Заболевание связывает с перенесенным гриппом. Объективно при пальпации грудной клетки выявлено дрожание в области сердца. Аускультативно – диастолический шум в точке Боткина, усиление I тона на верхушке сердца, акцент II тона над легочной артерией. Печень на 2 см выступает из под реберной дуги, безболезненная, мягкая. При рентгенологическом исследовании выявлено сглаживание талии сердца. Каков предварительный диагноз? Какие дополнительные методы исследования необходимо провести? Какова тактика хирурга при данном заболевании?
5. Больной 50 лет в течение 8 лет страдает ревматизмом, ежегодно получает курсы профилактического противоревматического лечения. В последнее время беспокоят боли в области сердца, одышка, особенно при физической нагрузке, сердцебиение. При осмотре выявлены пастозность нижних конечностей, увеличение площади верхушечного толчка и его смещение влево. Аускультативно – систолический шум в точке Боткина, ослабление I тона, акцент II тона над легочной артерией. На ЭКГ признаки гипертрофии левого желудочка. Какие дополнительные методы необходимо провести для уточнения диагноза? Какова лечебная тактика?
6. У больного 56 лет в течение 5 лет отмечается клиника ишемической болезни сердца. При коронарографии выявлено сужение левой венечной артерии на 75 %, снижена толерантность к физической нагрузке. Клинически отмечается стенокардия напряжения. Какой объем операции ему показан?
7. У больного А. 70 лет внезапно при физической нагрузке произошло нарушение ритма сердца. При объективном исследовании и по данным ЭКГ отмечена брадикардия до 35 в минуту. Какие дополнительные методы диагностики Вы назначите? Какое лечение показано этому больному?
8. Пациент 52 лет перенес год назад острый инфаркт миокарда. Поступил с жалобами на боли в области сердца, загрудинные боли, одышку, перебои в работе сердца. Аускультативно тоны сердца приглушены, систолический шум на верхушке. На ЭКГ определяется зубец QS, отрицательный зубец Т, повышение сегмента ST. Каков предварительный диагноз? Какие методы дополнительного обследования показаны? Какова лечебная тактика в зависимости от полученных результатов обследования?
9. Больной 47 лет поступил в отделение с жалобами на общую слабость, головную боль, быструю утомляемость, нарушение функции зрения. Болен в течение 5 лет, консервативное лечение малоэффективно. При объективном исследовании акцент II тона на аорте, АД 210/120 мм рт. ст. Пульсация магистральных артерий отчетливая, шумов над сосудами не слышно. При ЭКГ – гипертрофия левого желудочка и признаки коронарной недостаточности. Каковы Ваш диагноз и тактика лечения?
10. Больная 17 лет обратилась с жалобами на постоянные головные боли, повышение АД. Консервативное лечение неэффективно. При осмотре АД 230 /150 мм рт. ст., над областью сердца и в проекции грудной и брюшной аорты грубый систолический шум, отсутствие пульсации левой лучевой и плечевой артерии. На ренограмме — снижение сосудистого и секреторного сегментов с обеих сторон. При аортографии контрастирование почек неравномерное, левая контурируется позже, размеры ее на 4 см меньше правой. Правая почечная артерия в начальном отделе сужена, далее – в виде «бус». Каков Ваш диагноз?
11. Больная 42 лет жалуется на упорные головные боли, сонливость, плохое зрение. Находится на диспансерном наблюдении по поводу гипертонической болезни в течение 14 лет, консервативное лечение неэффективно. АД упорно держится на высоких цифрах – 200 / 140–210

/ 130 мм рт. ст. При осмотре обращают на себя внимание хорошо развитый верхний плечевой пояс и отставание в развитии нижних конечностей. Аускультативно над областью грудной клетки выслушивается грубый систолический шум. АД на нижних конечностях и пульсация магистральных сосудов не определяются. Каков диагноз? Какие дополнительные обследования необходимо провести?

12. У больной 34 лет, страдающей ревматическим митральным пороком сердца, мерцательной аритмией, за сутки до поступления в клинику внезапно появились резкие боли в правой руке, чувство онемения, похолодания в предплечье, кисти. Через 3 часа боли стихли, исчезло чувство онемения, похолодания в покое, но при нагрузке на конечность они вновь появлялись. При осмотре кожные покровы правой верхней конечности обычной окраски, но при сжимании и разжимании пальцев кисти в течение 1 минуты отмечается ее побледнение, похолодание, появляются боли в пальцах. Активные движения в суставах в полном объеме, расстройства чувствительности нет. Пульсация плечевой артерии обрывается в средней трети плеча, на лучевой и локтевой артериях не определяется.

Вопросы:

1. Ваш предварительный диагноз? Его опорные пункты
2. Что бы Вы хотели исследовать у больного для окончательной верификации диагноза, каковы предполагаемые результаты этих исследований?
3. Анатомо-физиологические особенности поражённого органа(ов) , имеющего отношение к данному конкретному случаю.
4. Сформулируйте окончательный диагноз по общепринятой классификации.
5. Сконструируйте схему патогенеза заболевания у Вашего больного.
6. Проведите диф. диагностику.
7. Какие особенности хирургического лечения у данного пациента, виды операций.
8. Какие возможные осложнения могут быть у данного пациента и тактика при них.

Тема 2.13. Гнойные заболевания кисти и мягких тканей.

1. В поликлинику обратился больной с жалобами на боли в области концевой фаланги первого пальца правой кисти в течение двух недель. Концевая фаланга утолщена, отечна, кожа ее гиперемирована. С наружной стороны отмечен гнойный свищ со скудным отделяемым. Каковы диагноз и тактика хирурга?

2. При осмотре больного в области проксимального межфалангового сустава второго пальца правой кисти обнаружены отечность и гиперемия мягких тканей. Палец находится в полусогнутом состоянии. Пассивные движения в нем резко болезненны, активные невозможны. Каковы диагноз и действия хирурга?

3. Больной лечился в стационаре по поводу сухожильного панариция первого пальца правой кисти. На 6-й день от начала заболевания повысилась температура, появились боли и отечность мягких тканей в области тенара. Определите присоединившееся осложнение. Какова тактика хирурга?

4. Больной лечится в поликлинике по поводу флегмоны области тенара правой кисти. Через две недели от начала заболевания появились боли и отечность тканей в области гипотенара. Кисть отечна, сине-багрового цвета, пальпация резко болезненна. Беспокоят головная боль, слабость. Температура – 38 °С. Какое осложнение развилось? Тактика хирурга.

5. После трехнедельного лечения U-образной флегмоны правой кисти температура поднялась до 39 °С, появился отек мягких тканей предплечья. Движения в лучезапястном суставе болезненны и ограничены. Каковы развившиеся осложнения и тактика хирурга?

6. Больного лечили по поводу суставного панариция первого пальца левой кисти, однако купировать гнойный процесс не удалось. Воспаление распространилось на все ткани пальца. Он принял уродливую форму, на боковых поверхностях появились гнойные свищи, через которые выделяется некротически измененная клетчатка. Какое осложнение развилось? В чем заключается дальнейшее лечение?

7. Больная К. 27 лет жалуется на распирающие боли в левой молочной железе, повышение температуры до 38, 2 °С. Больна 3 дня. За месяц до госпитализации родила ребенка. Роды осложненные (разрыв шейки матки и промежности, кровотечение) . При осмотре выявлено, что левая молочная железа больше правой, отечная. В верхненаружном квадранте при пальпации определяется плотный болезненный инфильтрат размером 7 x 5 см. Флюктуация отсутствует. Ваш диагноз и дальнейшие действия?

8. Больная И. 32 лет за 4 месяца до госпитализации перенесла мастит. Беспокоят слабость, недомогание, отсутствие аппетита; по вечерам температура поднимается до 37,8 – 37,9 °С. На коже туловища появилась мелкоочечная розовато-красная сыпь. Определите заболевание и назовите методы лечения.

VII. КОНТРОЛЬНЫЕ ВОПРОСЫ К ПРОМЕЖУТОЧНОЙ АТТЕСТАЦИИ ПО ДИСЦИПЛИНЕ «ХИРУРГИЯ»

1. Облитерирующий атеросклероз. Этиология. Клиническая картина. Лечение.
2. Комплексные мероприятия при профузных кровотечениях из пищеварительного тракта.
3. Дивертикулы пищевода. Клиника, диагностика, хирургическое лечение.
4. Предраковые заболевания желудка. Тактика хирурга.
5. Роль поликлиники в диспансерном методе обслуживания хирургических больных.
6. Методы обследования больных с облитерирующими заболеваниями сосудов нижних конечностей.
7. Реинфузия крови и аутогемотрансфузия. Определение понятия. Техника выполнения. Показания и противопоказания.
8. Тромбофлебиты нижних конечностей. Классификация. Этиология и патогенез.
9. Бронхоэктатическая болезнь. Этиология. Клиника. Диагностика. Лечение.
10. Эмболия легочной артерии. Этиология. Клинические формы. Диагностика, лечение. Реанимационные мероприятия.
11. Незаращение артериального (Боталлова) протока. Клиника, диагностика, лечение.
12. Тиреотоксический криз. Этиопатогенез. Клиника, лечение.
13. Эндемический зоб. Определение понятия. Классификация. Признаки зобной эндемии. Профилактика. Показания к операции.
14. Пневмоторакс. Клиника. Диагностика, лечебная тактика.
15. Легочное кровотечение. Причины, диагностическая и лечебная тактика.
16. Тиреотоксический зоб. Клиника, диагностика, показания к операции.
17. Облитерирующий эндартериит нижних конечностей. Этиология, клиника, диагностика, лечение.

18. Заболевания молочной железы. Классификация, методы обследования.
19. Гангрена легкого. Диагностика, лечение, осложнения.
20. Кишечные свищи, Классификация, клиника, лечение.
21. Принципы предоперационной подготовки больных с заболеваниями щитовидной железы.
22. Облитерирующий эндартериит. Определение понятия. Классификация. Этиология, клиника, диагностика, лечение.
23. Тромбофлебиты. Классификация. Клиника, диагностика, лечение.
24. Кровотечения из варикозно-расширенных вен пищевода и кардии. Клиника, диагностика, лечение. Первая помощь. Применение зонда Блекмора. Методы хирургического лечения (операция Таннера, прямые и не прямые портокавальные анастомозы) .
25. Рентгенологические, эндоскопические, интраоперационные методы исследования при механической желтухе.
26. Острый абсцесс легкого. Этиология, патогенез, клиника, диагностика, лечение.
27. Консервативное и хирургическое лечение острого трмбофлебита нижних конечностей.
28. Медиастинит. Этиология, клиника, диагностика, лечение.
29. Заболевания селезенки. Классификация, показания к спленэктомии.
30. Дифференциальная диагностика острого и хронического панкреатита.
31. Портальная гипертензия. Этиопатогенез, клиника, диагностика, лечение Тактика хирурга при кровотечениях.
32. Грыжи пищеводного отверстия диафрагмы. Клиника, дифференциальная диагностика. Лечение.
33. Хирургическая коррекция нарушений ритма.
34. Инородные тела бронхов. Диагностика и лечение. Бронхологические методы исследования в торакальной хирургии.
35. Кисты поджелудочной железы. Этиология, клиника, диагностика, лечение.
36. Перикардиты. Классификация, этиология, клиника, дифференциальная диагностика, лечение.
37. Неспецифический язвенный колит. Этиология, клиника, диагностика, лечение.
38. Ваготомия в хирургии язвенной болезни двенадцатиперстной кишки.
39. Постхолецистэктомический синдром. Определение понятия. Причины, клиника, диагностика, лечение.
40. Постваготомные синдромы. Причины, клиника, диагностика, лечение.
41. Спорадический зуб. Классификация. Этиология, клиника, диагностика, лечение.
42. Свищи поджелудочной железы. Этиолпатогенез, клиника, диагностика, лечение.
43. Полипоз ободочной кишки. Классификация. Клиника, диагностика, лечебная тактика.
44. Расслаивающая аневризма аорты. Этиология, клиника, диагностика, лечение.
45. Доброкачественные опухоли молочной железы. Клиника, диагностика, лечение.
46. Эхинококкоз печени. Этиология, клиника, диагностика, лечение.
47. Острый гнойный мастит. Этиология, клиника, диагностика, лечение.
48. Ишемическая болезнь сердца. Постинфарктные аневризмы. Клиника, диагностика, лечение. Показания к операции.
49. Инородные тела пищевода. Клиника, диагностика, лечебная тактика.
50. Врожденные пороки «синего типа». Пентада Фалло. Клиника, диагностика, лечение.
51. Острый гнойный плеврит. Этиология, клиника, диагностика, лечение.
52. Эмпиема плевры. Классификация, клиника, диагностика, лечение.
53. Хронический панкреатит. Клиническая симптоматика и дифференциальная диагностика.

54. Закрытая травма печени. Дифференциальная диагностика повреждений полых органов от паренхиматозных.
55. Химические ожоги пищевода. Первая помощь и принципы лечения в остром периоде.
56. Организация хирургической службы в поликлинике. Экспертиза трудоспособности хирургических больных.
57. Инородные тела пищеварительного тракта. Клиника, диагностика, лечение.
58. Грыжи пищеводного отверстия диафрагмы. Клиника, дифференциальный диагноз и лечение.
59. Медиастинит. Этиология, клиника, диагностика, лечение.
60. Тиреотоксический зоб. Осложнения во время и после операции. Лечение осложнений.
61. Кардиоспазм. Этиология, клиника, диагностика, лечение.
62. Доброкачественные опухоли пищевода. Клиника, диагностика. Лечение.
63. Хирургическое лечение митрального стеноза.
64. Болезни оперированного желудка. Классификация, диагностика, показания к хирургическому лечению.
65. Недостаточность митрального клапана. Этиология, гемодинамика, клиника, диагностика, профилактика и лечение.
66. Экстракорпоральные методы детоксикации в хирургии (гемо-, лимфосорбция, плазмаферез, АУФОК, ксеноспленоперфузия и др.) .
67. Доброкачественные опухоли легких. Классификация, клиника, методы дифференциальной диагностики, лечение.
68. Дифференциальная диагностика механической желтухи.
69. Митральный стеноз. Стадии митрального стеноза по Бакулеву–Дамир. Показания к хирургическому лечению.
70. Врожденные пороки. Классификация. Показания к оперативному методу лечения. Методы операции.
71. Опухоли и кисты средостения. Классификация. Специальные методы обследования.
72. Повреждения селезенки. Клиника, диагностика, лечение.
73. Посттромбофлебитический синдром. Определение понятия, классификация, клиника, диагностика, лечение.
74. Диафрагмальные грыжи. Классификация, клиника, диагностика.
75. Болезнь Рейно. Классификация, клиника, диагностика, лечение.
76. Холангит. Клиника, диагностика. Лечение.
77. Классификация и дифференциальная диагностика заболеваний пищевода.
78. Тромбофлебит поверхностных вен нижних конечностей. Этиопатогенез.
79. Классификация заболевания щитовидной железы.
80. Демпинг-синдром. Классификация, клиника, диагностика, лечение, профилактика.
81. Полипоз желудка. Этиопатогенез, дифференциальная диагностика, лечебная тактика.
82. Хронические окклюзионные поражения артерий верхних конечностей. Болезнь Такаясу. Клиника, диагностика, лечение.
83. Тромбофлебиты глубоких вен нижних конечностей. Клиника, диагностика, лечение. Принципы антикоагулянтной терапии. Показания к операции.
84. Аутоиммунный тиреоидит. Этиопатогенез, клиника, принципы лечения.
85. Доброкачественные опухоли средостения. Клиника, диагностика, лечение.
86. Синдром Лериша. Клиника, специальные методы обследования, лечение.
87. Принципы диспансеризации больных с заболеваниями сосудов нижних конечностей.

88. Организация хирургической службы населению России и Мордовии.
89. Хроническая эмпиема плевры. Этиопатогенез, клиника, диагностика, лечение.
90. Диабетическая ангиопатия нижних конечностей.
91. Хронический абсцесс легкого. Дифференциальный диагноз. Хирургическое лечение
92. Хирургическое лечение язвенной болезни, показания к операции, способы оперативных вмешательств.
93. Синдром приводящей петли.
94. Дивертикулы ободочной кишки
95. Эндоскопические и экоскопические способы лечения в хирургии.
96. Холедохолитиаз. Клиника, диагностика, лечение.
97. Инородные тела бронхов. Клиника, диагностика, Тактика хирурга.
98. Острые нарушения магистрального кровообращения конечностей.
99. Осложнения абсцессов легких, диагностика, тактика хирурга.

Критерии оценки знаний по дисциплине

Оценка « **отлично** » выставляется ординатору, который:

- Свободно владеет материалом по всем разделам дисциплины, излагает его на высоком научнометодическом уровне, используя материалы обязательной и дополнительной литературы.
- Четко представляет взаимосвязи патологических процессов, развивающихся на различных участках организма человека, способен произвести анализ патологического процесса на уровне целостного органа.
- Умеет творчески иллюстрировать теоретические положения соответствующими примерами, демонстрирующими практическую значимость полученных знаний.
- Умеет правильно решать типовые задачи, владеет практическими навыками (в пределах программы).
- В ответе может допустить одну, две неточности при освещении второстепенных вопросов, которые легко исправляет после замечаний преподавателя.

Оценка « **хорошо** » – выставляется ординатору, который:

- Свободно владеет материалом по всем разделам дисциплины, при этом полностью раскрывает содержание материала в объеме предусмотренном программой, используя материалы обязательной литературы по предмету.
- Излагает материал грамотным языком, владеет терминологией и символикой травматологии и ортопедии.
- Четко представляет взаимосвязи патогенеза травмы или болезни с клиникой.
- Умеет правильно решать типовые задачи, интерпретировать данные физикального и инструментального обследования.
- В изложении материала допускаются небольшие пробелы, которые исправляет самостоятельно после дополнительных вопросов.

Оценка « **удовлетворительно** » выставляется ординатору, который:

- Владеет материалом в объеме учебной литературы, обладает достаточными для продолжения обучения и предстоящей практической деятельности знаниями.
- Овладел методическими вопросами, рассматриваемыми по курсу дисциплины.
- Умеет в целом правильно решать типовые задачи, интерпретировать результаты инструментального обследования больного.
- Материал излагает логически непоследовательно, в ответе допускает ряд неточностей и ошибок, в исправлении которых испытывает затруднения после дополнительных

наводящих вопросов.

Оценка « **неудовлетворительно**» – выставляется ординатору, который:

- Обнаруживает пробелы в знаниях основного учебного программного материала, допускает принципиальные ошибки в ответе и при выполнении предусмотренных программой заданий.
- Не владеет методологическими вопросами, рассматриваемыми в рамках курса дисциплины.
- Плохо знает специальную терминологию.
- Не умеет правильно оценить результаты лабораторных исследований.